Σωληνώδες Αδένωμα Ελάσσονος Σιαλογόνου Αδένα: Αναφορά περιπτώσεως και σύντομη ανασκόπηση της βιβλιογραφίας

Παναγιώτης ΚΑΡΑΚΩΣΤΑΣ[1], Απόστολος ΜΑΤΙΑΚΗΣ[2], Αναστάσιος Ι. ΜΥΛΩΝΑΣ[3], Ελευθέριος ΑΝΑΓΝΩΣΤΟΥ[4], Αθανάσιος ΠΟΥΛΟΠΟΥΛΟΣ[5]

Εργαστήριο Στοματολογίας Τμήματος Οδοντιατρικής, Σχολή Επιστημών Υγείας Α.Π.Θ. (Δ/ντής: Καθηγητής Αθανάσιος Πουλόπουλος), Κλινική Στοματικής και Γναθοπροσωπικής Χειρουργικής Θεραπευτηρίου "METROPOLITAN" (Δ/ντής: Αναπλ. Καθηγητής Φ. Χ. Τζέρμπος)

Canalicular adenoma of minor salivary gland: Report of a case and a brief review of the literature

Panagiotis KARAKOSTAS, Apostolos MATIAKIS, Anastassios I. MYLONAS, Eleftherios ANAGNOSTOU, Athanasios POULOPOULOS

Department of Oral Medicine and Pathology, School of Dentistry, Aristotle University of Thessaloniki (Head: Professor Athanasios Poulopoulos), Department of Oral and Maxillofacial Surgery, "METROPOLITAN" Hospital (Head: Assoc. Professor F. Ch. Tzerbos)

Ενδιαφέρουσα περίπτωση με Βιβλιογραφική Ανασκόπηση
Case Report with Literature Review

[1] *Οδοντίατρος, Μεταπτυχιακός φοιτητής Εργαστηρίου Προληπτικής Οδοντιατρικής, Περιοδοντολογίας και Βιολογίας Εμφυτευμάτων, Τμήματος Οδοντιατρικής Α.Π.Θ..*
[2] *Οδοντίατρος, Ιατρός, Διδάκτωρ Οδοντιατρικής Α.Π.Θ., Επίκ. Καθηγητής Στοματολογίας, Τμήματος Οδοντιατρικής Α.Π.Θ..*
[3] *Δρ Δρ ΣΓΠΧ, Οδοντίατρος, Ιατρός, Διδάκτωρ Οδοντιατρικής και Ιατρικής Ε.Κ.Π.Α., Αναπλ. Διευθυντής, Κλινική ΣΓΠΧ Θεραπευτηρίου «METROPOLITAN».*
[4] *Ιατρός Παθολογοανατόμος, Διδάκτωρ Ιατρικής Α.Π.Θ.. Συνεργάτης Εργαστηρίου Στοματολογίας, Τμήματος Οδοντιατρικής Α.Π.Θ.*
[5] *Οδοντίατρος, Msc, Διδάκτωρ Οδοντιατρικής Α.Π.Θ., Καθηγητής, Διευθυντής Εργαστηρίου Στοματολογίας, Τμήματος Οδοντιατρικής Α.Π.Θ..*

ΠΕΡΙΛΗΨΗ: Αναφέρεται περίπτωση ασθενούς, με σωληνώδες αδένωμα ελάσσονος σιαλογόνου αδένα βλεννογόνου άνω χείλους, που προσήλθε στην Κλινική Στοματολογίας του Τμήματος Οδοντιατρικής Α.Π.Θ.. Η βλάβη εξαιρέθηκε χειρουργικά υπό τοπική αναισθησία. Ο ιστοπαθολογικός έλεγχος απέδειξε την ύπαρξη σωληνώδους αδενώματος ελάσσονος σιαλογόνου αδένα. Στη Συζήτηση που ακολουθεί, πραγματοποιείται σύντομη ανασκόπηση της βιβλιογραφίας και αναφορά στην αιτιοπαθογένεια και τη διαφοροδιαγνωστική προσέγγιση της βλάβης.

ΛΕΞΕΙΣ ΚΛΕΙΔΙΑ: Καλοήθη νεοπλάσματα σιαλογόνων αδένων, σωληνώδες αδένωμα, ελάσσων σιαλογόνος αδένας.

SUMMARY: We refer a case of a canalicular adenoma of minor salivary gland, located at the submucosal region of the upper lip. The patient's clinical state was thoroughly studied, along with the histopathological findings. Numerous histogenesis theories and the appropriate tumor treatment are mentioned, being always in accordance with the relative literature. Canalicular adenoma of minor salivary gland is a rare oral mucosa lesion. The differential diagnosis among many oral swellings is interesting. The surgical excision is the treatment of choice. The histological examination confirms the clinical diagnosis.

KEY WORDS: Benign salivary gland neoplasm, canalicular adenoma, minor salivary gland.

Παρελήφθη: 8/12/2020 - Έγινε δεκτή: 28/12/2020

Paper received: 8/12/2020 - Accepted: 28/12/2020

ΕΙΣΑΓΩΓΗ

Το σωληνώδες αδένωμα (ΣΑ) αποτελεί σπάνιο καλόηθες νεόπλασμα των ελασσόνων σιαλογόνων αδένων. Αρχικά θεωρήθηκε ότι η βλάβη προέρχεται από τον τελικό εκφορητικό πόρο (Dayisoylu και συν. 2012, Thompson και συν. 2015). Περιγράφηκε για πρώτη φορά ως σωληνώδης όγκος από τον McFarland το 1942, ενώ μερικές δεκαετίες αργότερα άλλοι συγγραφείς πρότειναν τον όρο μονόμορφο αδένωμα (McFarland 1942, Rauch και συν. 1970). Σήμερα το σωληνώδες αδένωμα και το βασικοκυτταρικό αδένωμα θεωρούνται ότι αποτελούν ίδια κλινική οντότητα (Dayisoylu και συν. 2012), παρόλο που ορισμένοι συγγραφείς ισχυρίζονται ότι το ΣΑ αποτελεί ποικιλία του βασικοκυτταρικού αδενώματος (Peraza και συν. 2017). Ο παγκόσμιος Οργανισμός Υγείας το 1991 στην ταξινόμηση των όγκων των σιαλογόνων αδένων, αναγνώρισε το σωληνώδες αδένωμα ως ξεχωριστό όγκο (Dayisoylu και συν. 2012, Samar και συν. 2014).

Όσον αφορά στη συχνότητα εμφάνισης σε σχέση με το φύλο, αναφέρεται ελαφρά επικράτηση των γυναικών μεταξύ πέμπτης και έβδομης δεκαετίας της ζωής έναντι των ανδρών σε αναλογία 1,8:1 (Samar και συν. 2014, Ortega και συν. 2018). Το ΣΑ αποτελεί το 2 - 6,5 % των καλοήθων βλαβών κεφαλής και τραχήλου, ενώ στις αντίστοιχες βλάβες των σιαλογόνων αδένων αναφέρεται ποσοστό 1–3 % (Samar και συν. 2014, Peraza και συν. 2017), παρ' όλον που ορισμένοι συγγραφείς το κατατάσσουν στην δεύτερη ή στην τρίτη θέση συχνότητας εμφάνισης ανάμεσα στους όγκους των ελασσόνων σιαλογόνων αδένων (Samar και συν. 2014). Η συχνότητα εμφάνισης του ΣΑ μπορεί να εξαρτάται από γεωγραφικούς και φυλετικούς παράγοντες (Oliveira-Santos και συν. 2012, Wang και συν. 2015). Σε ορισμένες μελέτες αναφέρεται υψηλότερη συχνότητα στους Βορειοαμερικανούς καθώς και Ευρωπαίους εν συγκρίσει με τους Ασιάτες (Wang και συν. 2015).

Η εντόπιση του ΣΑ στο άνω χείλος είναι η συχνότερη (80%), ακολουθούμενη από την εντόπιση στον παρειακό βλεννογόνο, υπερώα, γλώσσα, έδαφος στόματος, λάρυγγα, παρωτίδα, ιγμόρειο άντρο, βλεννογόνο της κάτω γνάθου, οισοφάγο και οπισθογόμφιο τρίγωνο (Dayisoylu και συν. 2012, Samar και συν. 2014, Wang και συν. 2015, Ortega και συν. 2018).

Κλινικά, το ΣΑ εμφανίζεται ως ευκίνητη υποβλεννογόνια διόγκωση, μονήρης (σε ποσοστό 87%) και λιγότερο συχνά πολύλοβη (σε ποσοστό 13%), που αναπτύσσεται βραδέως, ανώδυνη στην πίεση και ενδεχομένως παρουσιάζει ήπιο κλυδασμό κατά την ψηλάφηση (Oliviera-Santos και συν. 2012, Sivolella και συν. 2014, Ortega και συν. 2018). Ο βλεννογόνος του ΣΑ εμφανίζεται συνήθως ρόδινος, αν και μερικές φορές εμφανίζεται ελαφρώς κυανέρυθρος, μιμούμενος την βλεννοκύστη (Oliviera-Santos και συν. 2012, Samar και συν. 2014, Ortega και συν. 2018). Στην πλειονότητα των ΣΑ η διάμετρος κυμαίνεται από 0,5–2 cm (Rauch και συν. 1970, Ortega και συν.

INTRODUCTION

Canalicular adenoma (CA) constitutes a rare benign tumor which derives from minor salivary gland, although it was initially suggested that this lesion has a terminal duct origin (Dayisoylu et al. 2012, Thompson et al. 2015). McFarland was the first who described this lesion in 1942 as canalicular tumor, whereas some decades later other authors suggested the term monomorphic adenoma (McFarland 1942, Rauch et al. 1970). According to the latter term, CA and basal cell adenoma (BCA) thought to be the same entity (Dayisoylu et al. 2012). Few authors claimed that CA was merely a variant of BCA (Peraza et al. 2017). Nonetheless, the World Health Organization in 1991 (WHO) set a salivary gland tumors classification scheme, where CA was recognized as separated tumor (Dayisoylu et al. 2012, Samar et al. 2014).

A female prevalence between the fifth and seventh decade with a female to male ratio 1.8:1 is reported (Samar et al. 2014, Ortega et al. 2018). CA represents 2-6.5% of all head and neck benign lesions, as well as 1–3% of all salivary tumors (Samar et al. 2014, Peraza et al. 2017). Commonly it is referred as the second or the third most frequent neoplasm of minor salivary glands (Samar et al. 2014). In addition, geographic and racial factors may influence the incidence of CA (Oliveira-Santos et al. 2012, Wang et al. 2015). In some studies a higher frequency of CA is stated in North American and European populations compared to Asian populations (Wang et al. 2015). The most frequent location of CA reported is upper lip (80%), followed by buccal mucosa, palate, tongue, floor of mouth, larynx, parotid gland, maxillary sinus, mandible, oesophagus, retromolar area (Dayisoylu et al. 2012, Samar et al. 2014, Wang et al. 2015, Ortega et al. 2018). Clinically, the tumor appears to be a multifocal (13%) or solitary (87%), painless, mobile, slowly growing, firm or slightly fluctuant on palpation, submucosal swelling (Oliviera-Santos et al. 2012, Sivolella et al. 2014, Ortega et al. 2018). The aforementioned mucosa appears usually

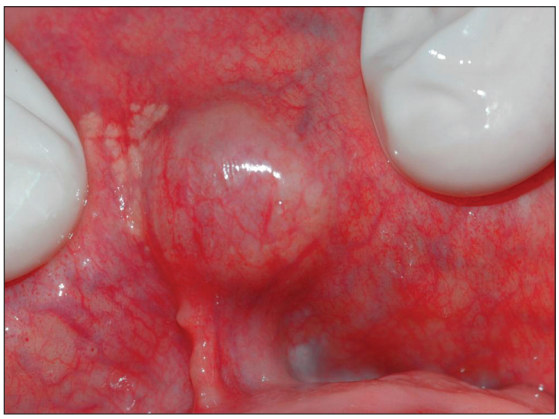

Εικ. 1: Προεγχειρητική εικόνα της βλάβης.
Fig. 1: Preoperative appearance of the lesion.

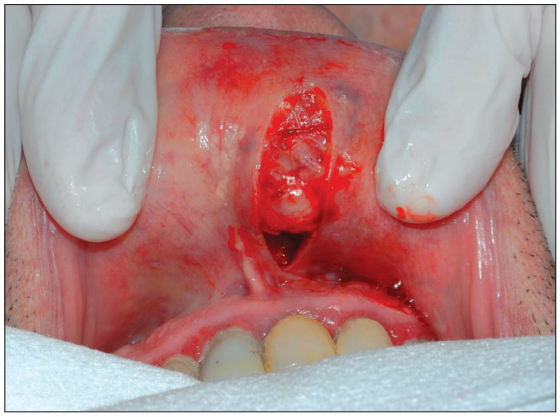

Εικ. 2: Διεγχειρητική εικόνα. Η σαφώς περιγεγραμμένη βλάβη αποκολλάται από τον χειλικό βλεννογόνο που την καλύπτει.
Fig. 2: Intraoperative appearance. The well defined lesion is surgically detached from the labial mucosa which covers it.

Εικ. 3: Το χειρουργικό παρασκεύασμα.
Fig. 3: The surgically excised lesion (surgical specimen).

2018), οπότε και γίνεται αντιληπτή η βλάβη, αν και τις περισσότερες φορές αναφέρεται ως ασυμπτωματική, εξαιτίας του μεγέθους της (Dayisoylu 2012).

ΑΝΑΦΟΡΑ ΠΕΡΙΠΤΩΣΗΣ

Ασθενής άνδρας ηλικίας 84 ετών, παραπέμφθηκε στην Κλινική της Στοματολογίας του Τμήματος Οδοντιατρικής του Α.Π.Θ. από τον οδοντίατρό του, ο οποίος διαπίστωσε υποβλεννογόνια διόγκωση στο άνω χείλος κοντά στον κεντρικό χαλινό (Εικ.1). Η λήψη του ιατρικού ιστορικού απεκάλυψε ότι ο ασθενής έπασχε από τη νόσο του Parkinson, με ελαφρά κατάθλιψη και άνοια, ικανοποιητικά ρυθμισμένος από την φαρμακευτική αγωγή που ελάμβανε. Από τον ενδοστοματικό έλεγχο διαπιστώθηκε η ύπαρξη στο άνω χείλος πλησίον του κεντρικού χαλινού, υποβλεννογόνιου όγκου σαφώς περιγεγραμμένου, διαμέτρου περίπου 7 mm. Η βλάβη κατά την ψηλάφηση ήταν ελαστική, ανώδυνη και ευκίνητη. Κατά την εξωστοματική ψηλάφηση, δεν εντοπίστηκαν διογκωμένοι λεμφαδένες. Ο ακριβής χρόνος της εμφάνισης και παραμονής του όγκου ήταν άγνωστος.
Η αρχική κλινική διάγνωση ήταν καλόηθες νεόπλασμα του βλεννογόνου του στόματος, ενώ η διαφοροδιαγνωστική προσέγγιση περιελάμβανε βλεννοκύστη καθώς και διόγκωση ελάσσονος σιαλογόνου αδένα, οφειλόμενη σε σιαλολιθίαση του αδένα αυτού. Υπό τοπική αναισθησία έγινε χειρουργική παρασκευή και εξ ολοκλήρου αφαίρεση της βλάβης (Εικ. 2, 3). Η μετεγχειρητική περίοδος υπήρξε ομαλή. Ο ιστοπαθολογικός έλεγχος απέδειξε την ύπαρξη σωληνώδους αδενώματος ελάσσονος σιαλογόνου αδένα (Εικ. 4, 5).

ΣΥΖΗΤΗΣΗ

Περιγράφηκε περίπτωση σωληνώδους αδενώματος ελάσσονος σιαλογόνου αδένα άνω χείλους. Η βλάβη εί-

pinkish, while in some cases its hue may also be red-bluish mimicking a mucocele (Oliviera-Santos et al. 2012, Samar et al. 2014, Ortega et al. 2018). The majority of CA range between 0.5-2 cm in diameter (Rauch et al. 1970, Ortega et al. 2018). Most lesions are reported as asymptomatic until the size of the swelling becomes visible (Dayisoylu 2012).

CASE REPORT

An 84-years-old male patient was referred to the Department of Oral Medicine and Pathology, School of Dentistry, Aristotle University of Thessaloniki, by his dentist, who detected a submucosal swelling, located at the upper labial mucosa, close to the central frenum (Fig. 1). His medical history included Parkinson's disease, depression and a moderate dementia, well-controlled by the appropriate medication. The intraoral examination revealed a well circumscribed submucosal tumor about 7 mm in diameter, covered by normal in color labial mucosa. The lesion was elastic, painless and movable in palpation. There were no swollen cervical lymph nodes. No clear information was given concerning the time when the lesion was primarily observed.
The initial clinical diagnosis included oral benign neoplasm, mucocele and minor salivary gland sialolithiasis. The tumor was surgically excised in toto under local anesthesia (Fig. 2, 3). The post-operative period was uneventful. Histological examination revealed a canalicular adenoma of a minor labial salivary gland (Fig. 4, 5).

DISCUSSION

A case of a CA is described. The tumor was an asymptomatic submucosal swelling in the upper labial mucosa.

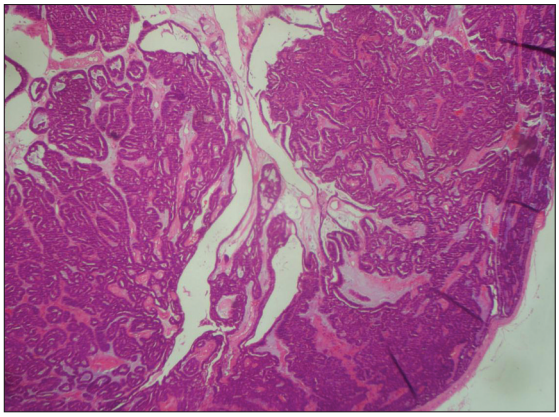

Εικ. 4: Το σωληνώδες αδένωμα καλυπτόμενο από λεπτή ινώδη κάψα (A-E x50).
Fig. 4: Canalicular adenoma covered by thin fibrous capsule (H-E x50).

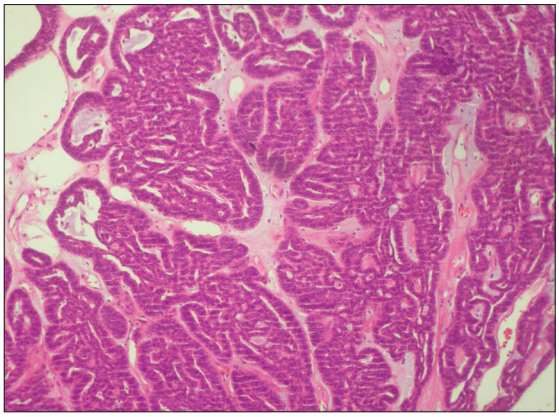

Εικ. 5: Τα επιθηλιακά στοιχεία του σωληνώδους αδενώματος αποτελούνται από κυλινδρικά κύτταρα χωρίς ατυπία, ενώ το μεσέγχυμα εμφανίζει μυξωματώδη εικόνα (A-E x100).
Fig. 5: The epithelial element of canalicular adenoma is composed of cylindrical cells without atypia, while mesenchymal element is myxoid (H-E x100).

χε την μορφή ασυμπτωματικής υποβλεννογόνιας διόγκωσης. Η διάγνωση επιβεβαιώθηκε από τον ιστοπαθολογικό έλεγχο.

Η κύρια ιστολογική εικόνα του σωληνώδους αδενώματος εμφανίζεται με τη μορφή συμπαγών και μερικές φορές διάτρητων ή δίκην μεμβρανών, σωληνοειδών σχηματισμών (Samar και συν. 2014). Ειδικότερα, το σωληνώδες αδένωμα αποτελείται από ισομορφικά, κυλινδρικά ή κυβοειδή κύτταρα, περιβαλλόμενο από λεπτή κάψα συνδετικού ιστού με άφθονη παρουσία αγγείων και μερικές φορές κυστικών σχηματισμών (Dayisoylu και συν. 2012, Peraza και συν. 2017, Ortega και συν. 2018). Επιπλέον, οι πυρήνες εμφανίζονται μονομορφικοί με διάσπαρτη χρωματίνη (Peraza και συν. 2017). Οι μιτώσεις είναι σπάνιες όπως επίσης και η νέκρωση (Peraza και συν. 2017). Αναφέρεται η ύπαρξη ενδολοβιακών σφαιρών κερατίνης σε ποσοστό 61%, όπως επίσης και η παρουσία μικρολίθων σε ποσοστό 50% (Thompson και συν. 2015).

Ο ανοσοϊστοχημικός έλεγχος με τη χρήση βιοδεικτών έχει εφαρμοστεί για την τελική διάγνωση του σωληνώδους αδενώματος. Στον έλεγχο αυτόν περιλαμβάνεται η θετικότητα του p16, CD15, των κυτταροκερατινών AE1/AE3 καθώς και έναντι της S-100 πρωτεΐνης (Oliviera-Santos και συν. 2012, Ortega και συν. 2018). Επίσης, η αρνητικότητα έναντι της βιμεντίνης, A-SMA, CK5/6 και p63 (Dayisoylu και συν. 2012, Thompson και συν. 2017, Ortega και συν. 2018). Ωστόσο, η ανοσοϊστοχημική έρευνα δεν θεωρείται αναγκαία, αφού ο ιστοπαθολογικός έλεγχος μπορεί να καθορίσει ακριβώς την διάγνωση του σωληνώδους αδενώματος (Peraza και συν. 2017).

Σε μερικές περιπτώσεις το σωληνώδες αδένωμα μπορεί να εμφανιστεί πολυεστιακό, μερικώς ή καθόλου περιβαλλόμενο από κάψα, γεγονός που μπορεί να οδηγήσει σε εσφαλμένη διάγνωση (Oliviera-Santos και συν. 2012). Ιδιαίτερη προσοχή απαιτείται στη διάκριση του σωληνώ-

Histological examination of the surgically excised swelling confirmed the diagnosis of CA.

The main histological appearance of CA comprises solid structures, trabeculae, tubules, and cribriform or membranous patterns (Samar et al. 2014). More specifically, CA appears to be often encapsulated and multifocal, and it is composed of isomorphic columns of columnar and cuboidal cells, which constitute strands or ducts in a loose highly vascular stroma with small cystic spaces (Dayisoylu et al. 2012, Peraza et al. 2017, Ortega et al. 2018). Moreover, the nuclei are monomorphic with scattered, stippled chromatin (Peraza et al. 2017). Mitoses are infrequent as well as necrosis (Peraza et al. 2017). A study detected intraluminal squamous balls in 61% of their cases and microliths in 50% (Thompson et al. 2015).

Immunohistochemical markers have also been used for diagnosis of a CA. The most useful tools include positivity for p16, CD15, cytokeratin AE1/AE3 and S-100 protein (Oliviera-Santos et al. 2012, Ortega et al. 2018), as well as negativity for vimentin, A-SMA, CK5/6 and p63 (Dayisoylu et al. 2012, Thompson et al. 2017, Ortega et al. 2018). However, the necessity of this examination remains questionable (Peraza et al. 2017).

In some cases, CA appears to be multifocal and either partially encapsulated or even unencapsulated, which may lead in a misdiagnosis (Oliviera-Santos et al. 2012). Extra caution is needed in order to distinguish CA from malignant tumors. Differential diagnosis includes polymorphous low grade adenocarcinoma, adenoid cystic carcinoma, mucoepidermoid carcinoma. Among benign swellings sialolithiasis with secondary sialadenitis, vascular anomalies, lipomas, mucocele are referred (Sivolella et al. 2014, Wang et al. 2015, Bhagde et al. 2016).

The treatment of choice includes the thorough surgical excision of the lesion (Dayisoylu et al. 2012). As regards

δους αδενώματος από κακοήθη όγκο. Η διαφοροδιάγνωση μεταξύ των κακοήθων όγκων περιλαμβάνει το αδενοκαρκίνωμα, το αδενοκυστικό καρκίνωμα, το βλεννοεπιδερμικό καρκίνωμα. Μεταξύ των καλοήθων βλαβών συμπεριλαμβάνονται η σιαλολιθίαση ελάσσονος σιαλογόνου αδένα με συνοδό σιαλαδενίτιδα, αγγειακά αμαρτώματα, το λίπωμα και η βλεννοκύστη (Sivolella και συν. 2014, Wang και συν. 2015, Bhagde και συν. 2016).

Η χειρουργική αφαίρεση της βλάβης αποτελεί τη θεραπεία εκλογής (Dayisoylu και συν. 2012). Στην περίπτωση που δεν αφαιρεθεί εξ ολοκλήρου η βλάβη, η μερική βιοψία ενέχει την πιθανότητα εσφαλμένης ιστοπαθολογικής εικόνας οφειλόμενη στην παρουσία κυστικών χώρων (Sivolella και συν. 2014). Η πιθανότητα υποτροπής από ορισμένους συγγραφείς ανέρχεται στο 5% (Peraza και συν. 2017).

Συμπερασματικά το σωληνώδες αδένωμα ελάσσονος σιαλογόνου αδένα αποτελεί σπάνιο καλοήθη όγκο, εμφανιζόμενο συνήθως στο άνω χείλος. Η ολική χειρουργική αφαίρεση της βλάβης αποτελεί τη θεραπεία εκλογής. Ο ιστοπαθολογικός έλεγχος είναι αναγκαίος για την επιβεβαίωση της διάγνωσης και την αποφυγή διαγνωστικού σφάλματος.

incisional biopsy, it should not be indicated due to the possibility of histological artefacts and the low risk of fragmented specimens owing to the cystic or multifocal structure of CA (Sivolella et al. 2014). CA shows a recurrence rate of 5% of all surgically excised lesions (Peraza et al. 2017).

In conclusion CA is a rare minor salivary gland benign tumor, usually growing on the upper lip. The thorough surgical excision of the tumor constitutes the treatment of choice. The histological examination confirms the diagnosis and it should be conducted carefully, in order to avoid a misdiagnosis.

ΒΙΒΛΙΟΓΡΑΦΙΑ/REFERENCES

Bhagde PA, Barpande SR, Bhavthankar JD, Humbe JG: Basal cell adenoma of maxillary sinus mimicking ameloblastoma. J Oral Maxillofac Pathol 20: 142-46, 2016

Dayisoylu EH, Pampu AA, Mungan S, Taskesen F: Intra-mandibular canalicular adenoma: report of a rare case. J Pak Med Assoc 62: 1239-41, 2012

McFarland J: The histopathologic prognosis of salivary gland mixed tumors. Am J Med Sci 203: 502-19, 1942

Oliveira-Santos C, Freitas-Faria P, Damante JH, Consolaro A: Asymptomatic nodules of the upper lip: report of a canalicular adenoma with immunoprofile presentation. Gerodontology 29(2): e1121-24, 2012

Ortega RM, Bufalino A, Almeida LY, Navarro CM, Travassos DC, Ferrisse TM et al: Synchronous Polymorphous Adenocarcinoma and Canalicular Adenoma on the Upper Lip: An Unusual Presentation and Immunohistochemical Analysis. Head Neck Pathol 12(1):145-49, 2018

Peraza AJ, Wright J, Gómez R: Canalicular adenoma: A systematic review. J Craniomaxillofac Surg 45: 1754-58, 2017

Rauch S, Seifert G, Gorlin RJ: Diseases of the salivary glands: tumors. In: Gorlin RJ, Goldman HM. Thoma's Oral Pathology, 6th ed. St. Louis: CV Mosby Company 1970, pp. 997-1003

Samar ME, Avila RE, Fonseca IB, Anderson W, Fonseca GM, Cantín M.: Multifocal canalicular adenoma of the minor labial salivary glands. Int J Clin Exp Pathol 7: 8205-10, 2014

Sivolella S, Valente M, De Biagi M, Mazzoleni S, Stellini E: Canalicular adenoma immunoprofile: a case report. Gerodontology 31: 320-24, 2014

Thompson LD, Bauer JL, Chiosea S, McHugh JB, Seethala RR, Miettinen M et al: Canalicular adenoma: a clinicopathologic and immunohistochemical analysis of 67 cases with a review of the literature. Head Neck Pathol 9:181-95, 2015

Tyralik D, Dzierwa-Gawron A, Ryś J: Canalicular adenoma of the upper lip. Metachronous (multifocal) canalicular adenoma of the upper lip: a case report of an unusual finding. Pol J Pathol 64: 71-74, 2013

Wang XD, Meng LJ, Hou TT, Zheng C, Huang SH: Frequency and distribution pattern of minor salivary gland tumors in a northeastern Chinese population: a retrospective study of 485 patients. J Oral Maxillofac Surg 73: 81-91, 2015

Διεύθυνση επικοινωνίας:
Απόστολος Ματιάκης
Τσιμισκή 93,
54622 Θεσσαλονίκη
Τηλ.: +30 2310 236207
e-mail: amatiakis@dent.auth.gr

Address:
Apostolos Matiakis
93, Tsimiski Str.,
54622 Thessaloniki, Greece
Tel.: +30 2310 236207
e-mail: amatiakis@dent.auth.gr