Διπλή ιδιοπαθής οστική κοιλότητα με σπάνια εντόπιση Παρουσίαση περίπτωσης

Πάνος ΧΡΙΣΤΟΠΟΥΛΟΣ[1], Ελεονόρα ΓΚΙΓΚΕΛΟΥ[2], Αλίκη ΤΣΙΧΛΑΚΗ[2], Παναγιώτης ΚΑΛΛΙΝΙΚΟΣ[2], Κωνσταντίνος ΤΟΣΙΟΣ[3]

Ιδιωτικό Ιατρείο και Εργαστήριο Στοματολογίας. Οδοντιατρική Σχολή ΕΚΠΑ

Double idiopathic bone cavity with rare localization Case report

Panos CHRISTOPOULOS, Eleonora GIGELOU, Aliki TSIKLAKI, Panagiotis KALLINIKOS, Konstantinos TOSIOS

Private Practice and Department of Oral Pathology. Denta School, University of Athens, Greece

Ενδιαφέρουσα περίπτωση
Case report

ΠΕΡΙΛΗΨΗ: Η ιδιοπαθής οστική κοιλότητα αποτελεί είδος ψευδοκύστης και είναι ευρύτερα γνωστή με τον όρο «κύστη, κοιλότητα ή αλλοίωση του Stafne». Εμφανίζεται συχνότερα σε άνδρες μέσης ηλικίας σαν τυχαίο ακτινογραφικό εύρημα καθώς είναι ασυμπτωματική. Είναι μία σαφώς περιγεγραμμένη διαύγαση με ακτινοσκιερά όρια και σχήμα στρογγυλό ή ωοειδές που εντοπίζεται κυρίως στην οπίσθια περιοχή της κάτω γνάθου, μεταξύ πρώτου γομφίου και γωνίας του κλάδου.

Στην παρούσα εργασία περιγράφεται ασυνήθιστη περίπτωση ασθενούς στην πανοραμική ακτινογραφία του οποίου διακρίνονταν δύο στρογγυλές-ωοειδείς διαυγάσεις στη δεξιά γωνία της κάτω γνάθου, σε απόσταση περίπου 1,0 cm κάτω από τον γναθιαίο πόρο. Η άπω βλάβη είχε σαφή όρια και διαστάσεις 0,65 x 0,5 cm, ενώ η εγγύς ήταν ασαφής με διάμετρο περίπου 0,65 cm. Από τη συνεκτίμηση κλινικών και ακτινογραφικών στοιχείων η πιθανή διάγνωση ήταν ότι πρόκειται για «ιδιοπαθείς οστικές κοιλότητες». Συστήθηκε επανεξέταση μετά ένα έτος οπότε η επαναληπτική πανοραμική ακτινογραφία δεν έδειξε μεταβολή στη θέση, το μέγεθος και το σχήμα των διαυγάσεων. Στις εγκάρσιες τομές αξονικής τομογραφίας που έγινε δύο χρόνια αργότερα σε έλεγχο για τοποθέτηση εμφυτευμάτων διαπιστώθηκαν δύο οστικές κοιλότητες στην περιοχή της δεξιάς γωνίας της κάτω γνάθου, μία στο παρειακό και μία στο γλωσσικό πέταλο. Στη εργασία ανασκοπούνται οι σύγχρονες απόψεις για την αιτιοπαθογένεια, τη διαφορική διάγνωση και την αντιμετώπιση των ιδιοπαθών οστικών κοιλοτήτων.

ΛΕΞΕΙΣ ΚΛΕΙΔΙΑ: ιδιοπαθής οστική κοιλότητα της κάτω γνάθου, κύστη του Stafne.

Παρελήφθη: 16/6/2011 - Έγινε δεκτή: 30/7/2011

SUMMARY: The mandibular bone depression belongs to the category of bone pseudocysts and is commonly known as "Stafne's mandibular cyst, cavity or defect". It usually presents as an asymptomatic, incidental radiologic finding and affects mostly middle-aged males. Radiographically, it appears as a round or ovoid radiolucency with thick and corticated border, located posteriorly, between the angle and the first molar area of the mandible. In the present paper the case of a patient whose panoramic radiograph showed two round-ovoid radiolucencies at the right angle of the mandible, approximately 1.0 cm below the inferior alveolar canal is presented. The distal one was well defined and measured approximately 0.65 x 0.50 cm. The mesial one appeared diffuse and measured approximately 0.65 cm in diameter. Based on the clinical and radiographic features, a provisional diagnosis of "idiopathic bone cavities" was made and regular follow up was proposed. A panoramic radiograph on the following year did not reveal any change in the position, shape, or size of the radiolucencies. Two years later, a CT scan of the mandible was performed as part of a consultation prior to dental implant placement. On axial CT images a depression of the lingual cortical plate was visible as well as one on the buccal cortical plate. A literature review of current theories on the pathogenesis, differential diagnosis and treatment of idiopathic bone cavities is also made.

KEY WORDS: idiopathic bone cavity of mandible, Stafne's cyst

Paper received: 16/6/2011 - Accepted: 30/7/2011

[1]*Λέκτορας ΣΓΠΧ ΕΚΠΑ*
[2]*Οδοντίατρος*
[3]*Επίκουρος Καθηγητής, Στοματολογία ΕΚΠΑ*

ΕΙΣΑΓΩΓΗ

Η ιδιοπαθής οστική κοιλότητα μαζί με την τραυματική και την ανευρυσματική κύστη των γνάθων ανήκουν στην κατηγορία των ψευδοκύστεων, καθώς δεν επενδύονται από επιθήλιο (Philipsen και συν. 2002, Neville και συν. 2009). Περιγράφηκε ως οντότητα το 1942 από τον Stafne και για αυτό είναι περισσότερο γνωστή σαν «κύστη, κοιλότητα ή αλλοίωση του Stafne» (Stafne, 1942). Αναφέρεται επίσης με ποικίλα περιφραστικά ονόματα που αποδίδουν την εντόπιση, τη μορφολογία και τη βιολογική συμπεριφορά της, ή αντικατοπτρίζουν παθογενετικές απόψεις, όπως λαθάνουσα ή στατική οστική κοιλότητα, έκτοπος υπογλώσσιος ή υπογνάθιος αδένας στην κάτω γνάθο, έλλειμμα ή γλωσσικό εντύπωμα του γλωσσικού πετάλου (Philipsen και συν. 2002, Quesada-Gomez και συν. 2006).

Η ιδιοπαθής οστική κοιλότητα δεν είναι συχνή. Οι Corell και συν. (1980) αναφέρουν συχνότητα εμφάνισης οστικών κοιλοτήτων 0,16-0,48% σε ακτινογραφικές μελέτες και 0,94-1,3% σε μελέτες αποξηραμένων γνάθων. Οι Samson και συν. (1990) αναφέρουν συχνότητα 0,10-0,48% με βάση κλινικά και ακτινογραφικά ευρήματα. Δεν θεωρείται παθολογική κατάσταση και αποτελεί τυχαίο ακτινογραφικό εύρημα κυρίως σε άνδρες μέσης ηλικίας, καθώς είναι ασυμπτωματική (Shields και Mann, 1996, Philipsen και συν. 2002, Quesada-Gomez και συν. 2006, Shimizu και συν. 2006, Neville και συν. 2009). Ακτινογραφικά, στο ορθοπαντομογράφημα παρατηρείται διαύγαση με σαφή ακτινοσκιερά όρια και σχήμα στρογγυλό ή ωοειδές, με τη μεγαλύτερη διάμετρο παράλληλη προς τον επιμήκη άξονα της γνάθου. Δεν σχετίζεται με τα δόντια της περιοχής και βρίσκεται συνήθως γλωσσικά, αντίστοιχα με τη γωνία της κάτω γνάθου, κάτω από τον πόρο του κάτω φατνιακού νεύρου (Τσιχλάκης και Δοντά, 1988, Philipsen και συν. 2002, Quesada-Gomez και συν. 2006, Shimizu και συν. 2006, Segev και συν. 2006). Αναφέρονται και περιπτώσεις με άτυπη ακτινογραφική εικόνα όπου οι βλάβες εντοπίζονται σε υψηλότερη θέση, έχουν ασαφή όρια και δεν φαίνεται να σχετίζονται με το όριο της κάτω γνάθου (Shimizu και συν. 2006). Έχουν επίσης περιγραφεί περιπτώσεις ιδιοπαθών οστικών κοιλοτήτων στην περιοχή των τομέων, κυνοδόντων ή προγομφίων πάνω από τον γναθοϋοειδή μυ, στην γλωσσική επιφάνεια του ανιόντος κλάδου της κάτω γνάθου, πίσω από τη γλωσσίδα, κάτω από τον αυχένα του κονδύλου και στην παρειακή επιφάνεια του ανιόντος κλάδου (Philipsen και συν. 2002, Quesada-Gomez και συν. 2006).

Στην παρούσα εργασία περιγράφεται ασυνήθιστη περίπτωση δύο παρακείμενων ιδιοπαθών οστικών κοιλοτήτων, μία στην παρειακή και μία στη γλωσσική επιφάνεια της γωνίας της κάτω γνάθου και ανασκοπούνται οι τρέχουσες απόψεις για την αιτιοπαθογένεια, τη διαφορική διάγνωση και την αντιμετώπιση τους.

INTRODUCTION

Idiopathic bone cavity can be classified as a pseudocyst, together with the aneurysmal and the solitary bone cyst, since no epithelial lining is present (Philipsen et al. 2002, Neville et al. 2009). It was first described by Stafne in 1942, thus it is commonly known as "Stafne's mandibular cyst, cavity or defect" (Stafne, 1942). Its nomenclature is however variable, ranging from terms descriptive of its location, morphology and biological behavior, to those attributed to theories concerning its pathogenesis, such as latent or static bone cavity, ectopic sublingual or submandibular gland in the mandible, lingual cortical mandibular defect and lingual mandibular bone concavity (Philipsen et al. 2002, Quesada-Gomez et al. 2006).

Idiopathic bone cavity is rare. Corell et al. (1980) reported an incidence of 0.16% to 0.48% in radiographic studies, and 0.94% to 1.3% in dry mandible series. According to Sampson et al. (1990) the incidence based on clinical and radiographic findings is 0.10-0.48%.

Idiopathic bone cavity is not considered as a pathological lesion; it usually presents as an asymptomatic, incidental radiographic finding, most commonly in males (Shields και Mann, 1996, Philipsen et al. 2002, Quesada-Gomez et al. 2006, Shimizu et al. 2006, Neville et al. 2009). Radiographically, it is described as a round or ovoid radiolucency with thick and corticated border, having no apparent relationship to the teeth and usually lying below the inferior alveolar canal (Tsiklakis and Donta 1988, Philipsen et al. 2002, Quesada-Gomez et al. 2006, Shimizu et al. 2006, Segev et al. 2006). Atypical cases have also been reported, located at higher levels with non-distinct margins and not in continuity to the mandibular border (Shimizu et al. 2006). Cases of idiopathic bone cavities have been also described occurring lingually in the anterior mandible (incisor, canine, premolar area) above the mylohyoid muscle, on the ascending ramus, posterior to the lingual foramen, just inferior to the condylar neck, and on the buccal, aspect of the ascending ramus (Philipsen et al. 2002, Quesada-Gomez et al. 2006).

An unusual case of two adjacent idiopathic bone cavities, one on the buccal and one in the lingual surface of the angle of the mandible is presented, and a literature review of current theories on the pathogenesis, differential diagnosis and treatment of this entity is made.

CASE REPORT

A 65-year-old man was referred for the evaluation of two asymptomatic radiolucent lesions found in a panoramic radiograph during a routine dental examination. The patient's medical and dental history included

ΠΕΡΙΓΡΑΦΗ ΠΕΡΙΠΤΩΣΗΣ

Άνδρας 65 ετών παραπέμφθηκε για αξιολόγηση δύο ασυμπτωματικών ακτινοδιαυγάσεων στην κάτω γνάθο που αναγνωρίστηκαν τυχαία σε ορθοπαντομογράφημα κατά τον οδοντιατρικό έλεγχο. Στο ιατρικό και οδοντιατρικό ιστορικό αναφερόταν υπέρταση και λήψη αντιυπερτασικών φαρμάκων και χειρουργικές επεμβάσεις στα ιγμόρεια και στα ούλα για ιγμορίτιδα και περιοδοντίτιδα αντίστοιχα. Ο ασθενής δεν ανέφερε κινητικές ή αισθητικές διαταραχές στη σύστοιχη πλευρά της γνάθου, ενώ δεν υπήρχε ιστορικό τραύματος στην περιοχή.

Κατά την εξωστοματική εξέταση δεν ψηλαφήθηκε έκπτυξη των πετάλων ή λύση της συνέχειας της κάτω γνάθου. Δεν υπήρχε διόγκωση στην περιοχή του υπογνάθιου αδένα ή ψηλαφητοί τραχηλικοί λεμφαδένες. Ενδοστοματικά, δεν παρατηρήθηκε μεταβολή της μορφολογίας της φατνιακής ακρολοφίας.

Στην πανοραμική ακτινογραφία διακρίνονταν δύο στρογγυλές-ωοειδείς διαυγάσεις στη δεξιά γωνία της κάτω γνάθου, σε απόσταση περίπου 1,0 cm κάτω από τον γναθιαίο πόρο (Εικ. 1). Η άπω είχε σαφή όρια και διαστάσεις 0,65 x 0,5 cm, ενώ η εγγύς ήταν ασαφής με διάμετρο περίπου 0,65 cm. Από τη συνεκτίμηση κλινικών και ακτινογραφικών στοιχείων τέθηκε η πιθανή διάγνωση οστικών κοιλοτήτων. Συστήθηκε επανεξέταση μετά από ένα έτος οπότε η επαναληπτική πανοραμική ακτινογραφία δεν έδειξε μεταβολή στη θέση, το μέγεθος και το σχήμα των διαυγάσεων.

Δύο χρόνια μετά, έγινε υπολογιστική τομογραφία (CT) της κάτω γνάθου για να αξιολογηθεί η δυνατότητα τοποθέτησης εμφυτευμάτων. Στις εγκάρσιες τομές αναγνωρίστηκαν οι δύο οστικές κοιλότητες στην περιοχή της δεξιάς γωνίας της κάτω γνάθου, μία στο παρειακό (Εικ. 2) και μία στο γλωσσικό πέταλο (Εικ. 3). Ο πυθμένας των κοιλοτήτων ήταν ομαλός χωρίς να διακόπτεται η συνέχεια του σύστοιχου φλοιού. Η τελική διάγνωση ήταν «ιδιοπαθείς οστικές κοιλότητες της κάτω γνάθου».

ΣΥΖΗΤΗΣΗ

Η περίπτωση που παρουσιάζεται είναι ιδιαίτερα ασυνήθιστη καθώς αφορά την ύπαρξη δύο ξεχωριστών ιδιοπαθών οστικών κοιλοτήτων στην ίδια πλευρά της κάτω γνάθου, από τις οποίες η μία εντοπίζεται στην παρειακή επιφάνεια.

Τέσσερις μόνο περιπτώσεις πολλαπλών οστικών κοιλοτήτων της κάτω γνάθου βρέθηκαν στη προσιτή βιβλιογραφία (Gorab και συν. 1986, Siratsuchi και συν. 1986, Ariji και συν. 1993, Prapanpoch και Langlais, 1994). Οι τρεις (Gorab και συν. 1986, Siratsuchi και συν. 1986, Prapanpoch και Langlais, 1994) αφορούσαν σε δύο χωριστές οστικές κοιλότητες στην ίδια πλευρά της

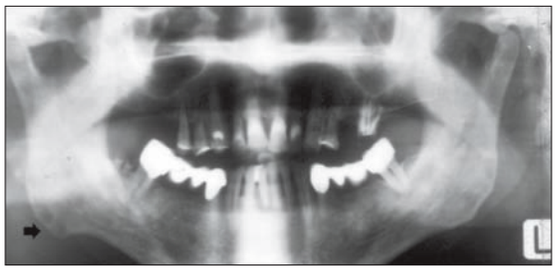

Εικ. 1: Πανοραμική ακτινογραφία. Διακρίνονται δύο διαυγάσεις στην περιοχή της δεξιάς γωνίας της κάτω γνάθου.
Fig. 1: Panoramic radiograph showing two radiolucencies at the right angle of the mandible.

Εικ. 2: Αξονική τομογραφία. Διακρίνεται η κοιλότητα στο παρειακό οστικό πέταλο (βέλος).
Fig. 2: Axial CT image showing a depression of the buccal plate (arrow).

Εικ. 3: Αξονική τομογραφία. Διακρίνεται η κοιλότητα στο γλωσσικό οστικό πέταλο (βέλος).
Fig. 3: Axial CT image showing a depression of the lingual plate (arrow).

medication for hypertension, as well as surgery for sinusitis and periodontitis respectively. There was no history of facial trauma, or sensory and motor symptoms.

Extraoral examination revealed no deformity or expansion of the cortical plates of the mandible. There were no palpable lymph nodes in the head and neck region and no swellings in the submandibular area. Intraorally, there was no abnormality or expansion of the alveolar processes.

The panoramic radiograph showed two round-ovoid radiolucencies at the right angle of the mandible, approximately 1.0 cm below the inferior alveolar canal (Fig. 1). The distal one was well defined and measured 0.65 x 0.50 cm. The mesial one appeared diffuse and measured approximately 0.65 cm in diameter. Based on the clinical and radiographic features, a provisional diagnosis of "idiopathic bone cavities" was made and regular follow up was proposed. A panoramic radi-

κάτω γνάθου, όπως και στην περίπτωση που παρουσιάζεται, χωρίς στοιχεία για την γλωσσική ή παρειακή εντόπιση των βλαβών, ενώ η τέταρτη αφορούσε σε μία δίχωρη βλάβη (Ariji και συν. 1993). Αναφορές σε παρειακή εντόπιση οστικών κοιλοτήτων έχουν γίνει μόνον σε ανθρωπολογικές μελέτες (Arensburg και συν. 1989, Kaffe και συν. 1990, Mann και Tsaknis, 1991, Kocsis και συν. 1992, Littner και συν. 1995).

Οι Philipsen και συν. (2002) σε μελέτη 583 περιπτώσεων παρατήρησαν πως οι οστικές κοιλότητες διαγνώστηκαν κυρίως κατά την 5η και 6η δεκαετία και το ηλικιακό εύρος ήταν 11-87 έτη. Η υπεροχή του ανδρικού φύλου ήταν 6:1. Στη σειρά 11 περιπτώσεων των Quesada-Gomez et al. (2006) οι περισσότεροι ασθενείς ήταν 40-60 ετών και η αναλογία ανδρών: γυναικών ήταν 8:3.

Με βάση τα ευρήματα της υπολογιστικής τομογραφίας οι ιδιοπαθείς οστικές κοιλότητες, όταν εντοπίζονται γλωσσικά, μπορούν να κατηγοριοποιηθούν ανάλογα με το περίγραμμά τους και τη σχέση τους με το παρειακό πέταλο: στον τύπο I, όταν η κοιλότητα δεν εκτείνεται μέχρι το παρειακό πέταλο, στον τύπο II, όταν φτάνει μέχρι το παρειακό πέταλο χωρίς να προκαλεί έκπτυξη, και στον τύπο III, όπου παρατηρείται έκπτυξη του οστικού πετάλου (Ariji και συν. 1993). Ταξινομούνται επίσης με βάση το περιεχόμενο τους στις κατηγορίες: F, όταν περιέχουν λιπώδη ιστό (fat density), S όταν περιέχουν μαλακούς ιστούς (soft tissue density), και G όταν βρίσκεται σιαλαδενικός ιστός (glandular tissue) (Ariji και συν. 1993, Belmonte-Caro και συν. 2005). Στην παρούσα περίπτωση, η γλωσσική κοιλότητα ήταν συμβατή με τον τύπο I, ενώ με τη συγκεκριμένη απεικονιστική τεχνική δεν ήταν δυνατή η διερεύνηση του περιεχόμενου.

Η ανεύρεση της ιδιοπαθούς οστικής κοιλότητας γίνεται συνήθως τυχαία και η διάγνωση βασίζεται στην απουσία κλινικών σημείων και συμπτωμάτων, σε συνδυασμό με τα ακτινογραφικά ευρήματα. Σε άτυπες περιπτώσεις χρησιμοποιούνται άλλες διαγνωστικές μέθοδοι, όπως η αξονική τομογραφία, η μαγνητική τομογραφία και η σιαλογραφία (Ariji και συν. 1993, Prapanponch και Langlais, 1994, Philipsen και συν. 2002, Minowa και συν. 2003, Quesada-Gomez και συν. 2006, Shimizu και συν. 2006, Segev και συν. 2006, Neville και συν. 2009). Σε περιπτώσεις με άτυπη εικόνα, όπου δημιουργείται διαφοροδιαγνωστικό πρόβλημα μπορεί να γίνει χειρουργική διερεύνηση (Quesada-Gomez και συν. 2006, Neville και συν. 2009). Η κοιλότητα περιέχει συνήθως σιαλαδενικό ιστό, ή, λιγότερο συχνά, συνδετικό ιστό, μυϊκές ίνες ή αγγεία. Κάποιες κοιλότητες είναι κενές περιεχομένου, πιθανώς λόγω παρεκτόπισης του περιεχομένου κατά την επέμβαση (Philipsen και συν. 2002). Ασυνήθιστα ευρήματα αποτελούν η παρουσία πλειόμορφου αδενώματος (Simpson, 1965) και λεμφαδενικού ιστού (Pogrel και συν. 1986).

ograph on the following year did not reveal any change in the position, shape, or size of the radiolucencies.

Two years following the initial examination, a CT scan of the mandible was performed as part of a consultation prior to dental implant placement. On axial CT images a depression of the buccal cortical plate was visible (Fig.2) as well as one of the lingual cortical plate (Fig. 3). The inferior margin of the two cavities was not interrupting the continuity of the mandibular cortical plate. The diagnosis of idiopathic bone cavities was reconfirmed.

DISCUSSION

The present case is unusual in that two separate but neighbouring idiopathic bone cavities were present at the same side of the mandible with one of them arising buccally. Only four cases of multiple idiopathic bone cavities were found in the pertinent literature (Gorab et al. 1986, Siratsuchi et al. 1986, Ariji et al. 1993, Prapanpoch and Langlais, 1994). In three of these cases (Gorab et al. 1986, Siratsuchi et al. 1986, Prapanpoch and Langlais, 1994) separate concavities in the same side of the mandible were described, without any further information regarding lingual or buccal location. One case involved a bilocular lesion (Ariji et al. 1993). Cortical bone defects in the buccal surface of the mandible have been identified only in dry mandibles and reported by Arensburg et al. (1989), Kaffe et al. (1990), Mann and Tsaknis (1991), Kocsis et al. (1992) and Littner et al. (1995).

Philipsen et al. (2002) reviewed 583 cases of mandibular bone defects and reported that they were usually found during the 5th and 6th decades. The age range of their patients was 11 to 87 years and the male to female ratio was 6.1:1, indicating a strong male predilection. In the retrospective study of 11 cases by Quesada-Gomez et al. (2006), most patients were aged between 40 and 60 years and there was also a male predominance of 8:3.

Based on the CT findings, the lingually located idiopathic cavities can be divided into three types according to their outline and relationship with the buccal cortical plate: Type I, where the cavity does not reach the buccal cortex; Type II where it reaches the cortex, but there is no expansion or distortion of it and Type III where the buccal osseous cortex is expanded (Ariji et al. 1993). Another classification of idiopathic bone cavities is based on the density of its contents: category F indicates fat density, category S soft tissue density and category G glandular tissue (Ariji et al. 1993, Belmonte-Caro et al. 2005). The lingual defect of the present case conforms to Type I concavities in the classification of Ariji et al (1993), while no information about its content was possible with the imaging technique that was used.

Η διαφορική διάγνωση πολλαπλών διαυγάσεων στην κάτω γνάθο θα πρέπει να περιλαμβάνει χωροκατακτητικές εξεργασίες των γνάθων που οφείλονται σε τοπικές και συστηματικές νόσους, κύστεις και καλοήθεις όγκους (Segev και συν. 2006, Neville και συν. 2009). Πολλαπλές, σαφώς περιγεγραμμένες ακτινοδιαυγάσεις στην περιοχή της κάτω γνάθου παρατηρούνται κυρίως στον υπερπαραθυρεοειδισμό, το πολλαπλό μυέλωμα, την νόσο των κυττάρων Langerhans ή ιστιοκύττωση-Χ και στο σύνδρομο των σπιλοειδών βασικοκυτταρικών καρκινωμάτων ή σύνδρομο Gorlin-Goltz. Στον υπερπαραθυρεοειδισμό, οι πολλαπλές οστεολυτικές βλάβες των γνάθων που προκαλούνται από τους φαιούς όγκους συνοδεύονται από μεταβολή της δοκίδωσης και απώλεια του σκληρού ενδοφατνιακού πετάλου (της lamina dura) ενώ συνήθως συνυπάρχουν και συστηματικές εκδηλώσεις από τους νεφρούς, τα οστά, το γαστρεντερικό σύστημα, το ΚΝΣ αλλά και διαταραχές στο ισοζύγιο του ασβεστίου. Στο πολλαπλό μυέλωμα, οι πολλαπλές διαυγάσεις στις γνάθους παρατηρούνται στο 30% των ασθενών, αλλά συνοδεύονται από χαρακτηριστικά σημεία και συμπτώματα όπως ο οστικός πόνος, οι ακτινοδιαυγάσεις στο κρανίο με εικόνα «νομισμάτων» και οι αιματολογικές διαταραχές. Οι βλάβες των γνάθων στη νόσο των κυττάρων του Langerhans εμφανίζονται στο 10% έως 20% των περιπτώσεων και έχουν τη μορφή διαυγάσεων μέσα στις οποίες τα δόντια φαίνονται σαν να αιωρούνται (floating in air). Συνοδεύονται από πόνο, ευσειστότητα των δοντιών και αλλοιώσεις στον υπερκείμενο βλεννογόνο. Τέλος, οι πολλαπλές κερατινοκύστεις του συνδρόμου των σπιλοειδών βασικοκυτταρικών καρκινωμάτων ή συνδρόμου Gorlin-Goltz μπορούν να έχουν εικόνα πολυεστιακών ακτινοδιαυγάσεων, συνδυάζονται όμως με άλλα χαρακτηριστικά ευρήματα, κυρίως από τον σκελετό και το δέρμα.

Η παθογένεση των ιδιοπαθών οστικών κοιλοτήτων δεν έχει αποσαφηνιστεί. Έχουν διατυπωθεί διάφορες θεωρίες, οι κυριότερες από τις οποίες είναι η εντοπισμένη συγγενής υποπλασία της κάτω γνάθου, λόγω της αποτυχίας εναπόθεσης φυσιολογικού οστού στην περιοχή όπου υπήρχαν υπολείμματα του χόνδρου του Meckel (Stafne, 1942), ο εγκλεισμός τμήματος του άνω λοβού του υπογνάθιου αδένα ή άλλου έκτοπου σιαλογόνου αδένα κατά την οστεοποίηση (Fordyce, 1956) και τέλος η λειτουργική προσαρμογή της κάτω γνάθου στην πίεση που δέχεται από αγγείο με στρεβλή πορεία και εκφυλιστικές μεταβολές, κυρίως από την προσωπική αρτηρία (Kay, 1974, Lello και Makek, 1985, Minowa και συν. 2003). Ενδιαφέρουσα είναι η άποψη του Graham (1980) που με βάση την υπεροχή του ανδρικού φύλου στα ποσοστά εμφάνισης των οστικών κοιλοτήτων υπέθεσε ότι μεταβιβάζεται με υπολειπόμενη φυλετική κληρονομικότητα. Οι Shields και Mann (1996) βασιζόμενοι σε ανθρωπολογικές παρατηρήσεις και βιολογικά δεδομένα,

The diagnosis of idiopathic bone cavity is usually incidental and is based on the lack of clinical signs and symptoms in conjunction with radiographic findings. In atypical cases other diagnostic methods can be used, such as CT scanning, MRI and sialography (Ariji et al. 1993, Prapanpoch and Langlais, 1994, Philipsen et al. 2002, Minowa et al. 2003, Gomez et al. 2006, Shimizu et al. 2006, Segev et al. 2006, Neville et al. 2009). In cases with questionable diagnosis, surgical exploration may be indicated (Quesada-Gomez et al. 2006, Neville et al. 2009). In most cases, biopsy shows salivary gland tissue and occasionally connective tissue, muscle and blood vessels. Some concavities appear to be devoid of content, possibly as a result of displacement caused during surgical intervention (Philipsen et al. 2002). Rare findings include single cases of pleomorphic adenoma (Simpson, 1965) and lymph node (Pogrel et al. 1986).

Differential diagnosis of multiple mandibular bone defects should include intraosseous lesions caused by local and systemic diseases, cysts and benign tumours (Segev et al. 2006, Neville et al. 2009). Multiple, well-defined radiolucencies of the mandible are seen in hyperparathyroidism, multiple myeloma, Langerhans cell disease or Histiocytosis X and in the Nevoid Basal Cell carcinomas syndrome or Gorlin's syndrome. The radiographic findings in hyperparathyroidism include unilocular or multilocular radiolucencies, representing brown tumors, change in the appearance of the bone and generalized loss of the lamina dura surrounding the roots of the teeth. Manifestations from the kidneys, skeleton, gastrointestinal tract and central nervous system, as well as a decrease in serum calcium levels are also present. Multiple "punched-out" radiolucencies of the jaws are seen in approximately 30% of patients with multiple myeloma, but they are usually accompanied by bone pain and hematologic abnormalities. The jaws are affected in 10% to 20% of all cases of Langerhans cell histiocytosis and the defects appear as lucencies with adjacent teeth "floating in air", accompanied by pain, teeth mobility and lesions of the overlying mucosa. Multiple keratocysts in the nevoid basal cell carcinomas syndrome or Gorlin's syndrome present as multiple radiolucencies, but are accompanied by other characteristic findings on the skin and skeleton.

The pathogenesis of idiopathic bone cavities is unclear, although many theories have been proposed, such as congenital hypoplasia of the mandible due to the failure of disposition of normal bone in the area occupied by rests of Meckel's cartilage (Stafne, 1942); inclusion of salivary gland tissue within the mandible during ossification (Fordyce, 1956); abnormal vascular pressure in the facial artery as it pursues its tortuous course over the inferior border of the mandible (Kay, 1974, Lello and Makek, 1985, Minowa et al. 2003). Graham (1980) also reported that the disproportionate number of cases in males

πρότειναν πως η μεγέθυνση των σιελογόνων αδένων που προκαλείται από την έκκριση ανδρογόνων κατά την εφηβεία, μπορεί να φέρει σε διαρκή επαφή τον αδένα με τη γνάθο και να επιφέρει την ανάπλαση (remodelling) του οστού. Επομένως, η παθογένεια μπορεί να επηρεάζεται από το φύλο, αλλά να μην σχετίζεται απαραίτητα με το χρωμόσωμα Χ (Philipsen και συν. 2002).
Η πρόγνωση των ιδιοπαθών οστικών κοιλοτήτων είναι άριστη (Neville και συν. 2009). Αν και έχει προταθεί χειρουργική αντιμετώπιση, η παρακολούθηση προτιμάται καθώς πρόκειται για ανατομική μεταβολή και όχι παθολογική κατάσταση. Επομένως, συστήνεται ο περιοδικός κλινικός και ακτινογραφικός έλεγχος ώστε να επιβεβαιώνεται η στατική φύση της αλλοίωσης (Gorab και συν. 1986, Quesada-Gomez και συν. 2006, Neville και συν. 2009).

suggests that its development may be the result of a sex-linked recessive trait. Based on anthropological and biological findings, Shields and Mann (1996) proposed that the salivary gland development and function controlled by androgens during puberty can stimulate bone remodeling by the contact of the gland to the bone. Therefore, their aetiology may be influenced by sex but is not necessarily X-linked (Philipsen et al. 2002).
The prognosis of idiopathic bone cavities is excellent (Neville et al. 2009). Since this entity has been shown to be an anatomical rather than a pathological condition, regular clinical and radiographic follow up is suggested to ensure the static nature of the lesion (Gorab et al. 1986, Quesada-Gomez et al. 2006, Neville et al. 2009).

ΒΙΒΛΙΟΓΡΑΦΙΑ/REFERENCES

Arensburg B, Kaffe I, Littner MM: The anterior buccal mandibular depressions: ontogeny and phylogeny. Am J Phys Anthropol 78:431-437, 1989

Ariji E, Fujiwara N, Tabata O, Nakayama E, Kanda S, Shiratsuchi Y, Oka M: Stafne's bone cavity. Classification based on outline and content determined by computed tomography. Oral Surg Oral Med Oral Pathol 76:375-380, 1993

Belmonte-Caro R, Vélez-Gutiérrez MJ, García De La Vega-Sosa FJ, García-Perla-García A, Infante-Cossío PA, Díaz-Fernández JM, Torres-Carranza E: A Stafne's cavity with unusual location in the mandibular anterior area. Med Oral Patol Oral Cir Bucal 10:173-179, 2005

Correll RW, Jensen JL, Rhyne RR: Lingual cortical mandibular defects: a radiographic incidence study. Oral Surg Oral Med Oral Pathol 50:287-291, 1980

Fordyce GL: The probable nature of so-called latent haemorragic cysts of the mandible. Br Dent J 101:40-42, 1956

Gorab GN, Brahney C, Aria AA: Unusual presentation of a Stafne bone cyst. Oral Surg Oral Med Oral Pathol 61:213-215, 1986

Graham EE: A probable submandibular gland defect in a prehistoric mandible. Oral Surg Oral Med Oral Pathol 50:187-189, 1980

Kaffe I, Littner MM, Arensburg B: The anterior buccal mandibular depression: physical and radiologic features. Oral Surg Oral Med Oral Pathol 69:647-654, 1990

Kay LW: Some anthropologic investigations of interest to oral surgeons. Int J Oral Surg 3:363-379, 1974

Kocsis GS, Marcsik A, Mann RW: Idiopathic bone cavity on the posterior buccal surface of the mandible. Oral Surg Oral Med Oral Pathol 73:123-126, 1992

Lello GE, Makek M: Stafne's mandibular lingual cortical defect. Discussion of aetiology. J Maxillofac Surg 13:172-176, 1985

Littner MM, Kaffe I, Arensburg B, Calderon S, Levin T: Radiographic features of anterior buccal mandibular depression in modern human cadavers. Dentomaxillofac Radiol 24:46-49, 1995

Mann RW, Tsaknis PJ: Cortical defects in the mandibular sulcus. Oral Surg Oral Med Oral Pathol 71:514-516, 1991

Minowa K, Inoue N, Sawamura T, Matsuda A, Totsuka Y, Nakamura M: Evaluation of static bone cavities with CT and MRI. Dentomaxillof Radiol 32:2-7, 2003

Neville B, Dann D, Allen C, Bouquot J: Developmental defects of the Oral and Maxillofacial Region. In: Oral and Maxillofacial Pathology. 3th ed. Saunders-Elsevier, St Louis, 2009, pp25

Peterson LW: Cystic cavity in the mandible: Report of a case. J Oral Surg 2:182-187, 1944

Philipsen HP, Takata T, Reichart PA, Sato S, Suei Y: Lingual and buccal mandibular bone depressions: a review based on 583 cases from a world-wide literature survey, including 69 new cases from Japan. Dentomaxillof Radiol 31:281-290, 2002

Pogrel MA, Sanders K, Hansen LS: Idiopathic lingual mandibular bone "depression". Int J Oral Maxillofac Surg 15:93-97, 1986

Prapanpoch S, Langlais RP: Lingual cortical defect of the mandible: an unusual presentation and tomographic diagnosis. Dentomaxillofac Radiol 23:234-237, 1994

Quesada-Gomez C, Valmaseda-Castellon E, Berini-Aytes L, Gay-Escoda C: Stafne bone cavity: a retrospective study of 11 cases. Med Oral Patol Oral Cir Bucal 11:E277-280, 2006

Samson J, Carlino P, Di Felice R, Fiore-Donno G: Intramandibular inclusions of salivary gland tissue. Minerva Stomatol 39:573-585, 1990

Segev Y, Puterman M, Bodner L: Stafne bone cavity--magnetic resonance imaging. Med Oral Patol Oral Cir Bucal 11:E345-347, 2006

Shields ED, Mann RW: Salivary glands and human selection: a hypothesis. J Craniofac Genet Dev Biol 16:126-136, 1996

Shimizu M, Osa N, Okamura K, Yoshiura K: CT analysis of the Stafne's bone defects of the mandible. Dentomaxillofac Radiol 35:92-102, 2006

Shiratsuchi Y, Tashiro H, Yuasa K, Kanda S: Posterior lingual mandibular bone depression. Dentomaxillofac Radiol 28:256, 1986

Simpson W: A Stafne's mandibular defect containing a pleomorphic adenoma: Report of a case. J Oral Surg 23:553-556, 1965

Stafne EC: Bone cavities situated near the angle of the mandible. J Amer Dent Assoc 29:1969-1972, 1942

Tsiklakis KD, Donta AN: Idiopathic bone cavity of mandible (Stafne's bone cavity). Hell Period Stomat Gnatho(patho)prosopike Cheir 3:141-146, 1988

Διεύθυνση επικοινωνίας:
Χριστόπουλος Πάνος
Αγγ. Σικελιανού 73
15451 Ν. Ψυχικό
Τηλ.: 210 6777547
e-mail: panosch@otenet.gr

Address:
Christopoulos Panos
Agg. Sikelianou 73
15451N. Psyhiko - Greece
Tel.: 210 6777547
e-mail: panosch@otenet.gr