ΑΡΧΕΙΑ ΕΛΛΗΝΙΚΗΣ Στοματικής & Γναθοπροσωπικής Χειρουργικής

ΕΠΙΣΤΗΜΟΝΙΚΟ ΠΕΡΙΟΔΙΚΟ ΤΗΣ ΕΛΛΗΝΙΚΗΣ ΕΤΑΙΡΕΙΑΣ ΣΤΟΜΑΤΙΚΗΣ ΚΑΙ ΓΝΑΘΟΠΡΟΣΩΠΙΚΗΣ ΧΕΙΡΟΥΡΓΙΚΗΣ online www.haoms.org

ΔΙΓΛΩΣΣΗ ΕΛΛΗΝΟ-ΑΓΓΛΙΚΗ ΕΚΔΟΣΗ ΕΠΙΣΤΗΜΟΝΙΚΟ ΕΝΤΥΠΟ ΜΕ ΕΘΝΙΚΗ ΑΝΑΓΝΩΡΙΣΗ ΦΕΚ 2412/Β/4-12-2009

Abstracted/Indexed in: Index Copernicus, Doaj, Sholar Google ISSN 1108-829 X

Τόμος 14, Τεύχος 3, Δεκέμβριος 2013

Τετραμηνιαίο Επιστημονικό Περιοδικό

Διευθύντρια Σύνταξης
Νάντια Θεολόγη-Λυγιδάκη
Παπαδιαμαντοπούλου 2 και Βασ. Σοφίας
11528, Αθήνα
Τηλ: 210 7211869
e-mail: archives@haoms.org

Επίτιμος Διευθυντής Σύνταξης
Γεώργιος Χ. Πάνος

Αναπληρωτές Διευθυντές Σύνταξης
Γρ. Βενέτης, Α. Μυλωνάς

Βοηθός Σύνταξης
Β. Πετσίνης

Επίτιμη Διεθνής Συμβουλευτική Επιτροπή
Julio Acero, Spain, George Dimitroulis, Australia, Takashi Fujibayashi, Japan, Orhan Guven, Turkey, John Helfrick, USA, Henri Thuau, Great Britain

Επιστημονική Επιτροπή Περιοδικού

Κ. Αλεξανδρίδης
Κ. Αντωνιάδης
Ε. Βαϊρακτάρης
Κ. Βαχτσεβάνος
Σ. Γαβριήλ
Σ. Δαλαμπίρας
Ι. Δημητρακόπουλος
Χ. Δενδρινός
Λ. Ζουλούμης
Γ. Ηλιάδης
Β. Θωμαΐδης
Ι. Ιατρού
Δ. Καρακάσης
Ε. Καραμπούτα
Ν. Κατσικέρης
Α. Κολοκοτρώνης
Ν. Λαζαρίδης
Χ. Λαζαρίδης
Α. Μαρκόπουλος
Χ. Μάρτης
Μ. Μεζίτης
Γ. Ορφανίδης
Π. Παναγιώτου
Δ. Παπαβασιλείου
Ν. Παπαδογεωργάκης
Γ. Παπάζογλου
Α. Πατρικίου
Γ. Πολυζώης
Γ. Ράλλης
Θ. Ράπης
Θ. Σεμερτζίδης
Α. Σκλαβούνου
Χ. Σκουτέρης
Ε. Στεφάνου
Φ. Τζέρμπος
Ι. Τηλαβερίδης
Α. Τριανταφυλλίδου
Α. Τσίρλης
Κ. Τσιχλάκης
Η. Φερέτης
Π. Χατζημανώλης
Π. Χριστόπουλος

Περιεχόμενα

Ο ρόλος του έξω πτερυγοειδούς μυός στην δυσλειτουργία της κροταφογναθικής διάρθρωσης 131-142
Μαρία Αντωνοπούλου, Μιχαήλ Τζάκης, Σοφία Αναγνωστοπούλου, Mustafa Abdel Bagi, Ιωάννης Ιατρού

Μετάσταση θηλώδους θυρεοειδικού καρκινώματος, τύπου υψηλών κυττάρων, στην κάτω γνάθο
Παρουσίαση περίπτωσης και ανασκόπηση της βιβλιογραφίας 143-152
Kimberly Pingel, Ελένη-Μαρίνα Καλογήρου, Ιωάννης Γ. Κούτλας, Κωνσταντίνος Ι. Τόσιος

Ασυνήθιστη επιμήκυνση του κυρίου στελέχους του προσωπικού νεύρου σε ασθενή με παρωτιδικό όγκο γιγαντιαίων διαστάσεων
Παρουσίαση περίπτωσης 153-158
Ευάγγελος Καλφαρέντζος, Βασίλειος Πετσίνης, Ιωάννης Παπαδιόχος, Νικόλαος Παπαδογεωργάκης

Περιφερικό αδαμαντινοβλάστωμα. Παρουσίαση περίπτωσης και ανασκόπηση της βιβλιογραφίας 159-168
Μαρία Λαζαρίδου, Βάγια Γκαλίτσιου, Κωνσταντίνος Αντωνιάδης

Επιτάχυνση και ενίσχυση της οστεοενσωμάτωσης των εμφυτευμάτων. Σύγχρονες κατευθύνσεις 169-182
Γρηγόρης Βενέτης, Δημήτρης Τάτσης, Φλωρεντία Στυλιανού, Χαράλαμπος Συμεωνίδης

Επιλογές από την βιβλιογραφία 183-185

Περιεχόμενα τόμου 14/2013 186-189

Οδηγίες για τους συγγραφείς 190-191

Ιδιοκτησία
Ελληνική Εταιρεία Στοματικής και Γναθοπροσωπικής Χειρουργικής
Λεωφ. Λαυρίου 65, Τ.Κ. 190 02 Παιανία, Αττική.
Διεύθυνση διαδικτύου: www.haoms.org

Εκδότης
Οδοντιατρικό Βήμα ΜΕΠΕ

Υπεύθυνος Τυπογραφείου
Φερέτος Τηλ.: 210 3300646

Ετήσια συνδρομή
Εσωτερικού: **50€**
Εξωτερικού: **70€**
Φοιτητές: **35€**
Τιμή τεύχους: **30€**

Έδρα έκδοσης: Σκουφά 64, 106 80 Αθήνα
Τηλ.: 210 3814939, Fax: 210 3803327
e-mail: odvima@otenet.gr, www.odvima.gr

Τυπώνεται σε χαρτί φιλικό προς το περιβάλλον

HELLENIC ARCHIVES

# of Oral & Maxillofacial Surgery

OFFICIAL PUBLICATION OF THE HELLENIC ASSOCIATION FOR ORAL AND MAXILLOFACIAL SURGERY online www.haoms.org

BILINGUAL GREEK-ENGLISH EDITION

Abstracted/Indexed in: Index Copernicus, Doaj, Sholar Google

ISSN 1108-829 X

Vol 14, No 3, December 2013

Triannual Scientific Journal

Editor - in - Chief
Nadia Theologie-Lygidakis
Papadiamantopoulou 2 and Vas. Sofias,
11528, Athens, Greece
Tel.: +30 2107211869
e-mail: archives@haoms.org

Honorary Editor-in Chief
George Ch. Panos

Associate Editors
Gr. Venetis, A. Mylonas

Assistant Editor
V. Petsinis

Honorary International Advisory Board
Julio Acero, Spain, George Dimitroulis, Australia, Takashi Fujibayashi, Japan, Orhan Guven, Turkey, John Helfrick, USA, Henri Thuau, Great Britain

Scientific Committee

C. Alexandridis
K. Antoniadis
E. Vairactaris
K. Vachtsevanos
S. Gabriel
S. Dalabiras
I. Dimitrakopoulos
C. Dendrinos
L. Zouloumis
G. Eliades
V. Thomaidis
I. Iatrou
D. Karakasis
I. Karabouta
N. Katsikeris
A. Kolokotronis
N. Lazaridis
C. Lazaridis
A. Markopoulos
C. Martis
M. Mezitis
G. Orfanidis
P. Panagiotou
D. Papavasiliou
N. Papadogeorgakis
G. Papazoglou
A. Patrikiou
G. Polyzois
G. Rallis
Th. Rapis
T. Semerzidis
A. Sklavounou
Ch. Skouteris
E. Stefanou
F. Tzerbos
I. Tilaveridis
A. Triantafillidou
A. Tsirlis
K. Tsiklakis
H. Feretis
P. Hatzimanolis
P. Christopoulos

Contents

The role of the lateral pterygoid muscle in the temporomandibular joint disorders 131-142
Maria Antonopoulou, Michail Tzakis, Sophia Anagnostopoulou, Mustafa Abdel Bagi, Ioannis Iatrou

Mandibular metastasis of a papillary thyroid carcinoma, tall cell variant. Case report and review of the literature 143-152
Kimberly Pingel, Eleni-Marina Kalogirou, Ioannis G. Koutlas, Konstantinos I. Tosios

Uncommon extension of the main trunk of the facial nerve in a patient with a giant parotid pleomorphic adenoma. Case report 153-158
Evangelos Kalfarentzos, Vassilis Petsinis, Ioannis Papadiohos, Nickolaos Papadogeorgakis

Peripheral ameloblastoma. Case report and review of the literature 159-168
Maria Lazaridou, Vagia Gkalitsiou, Kostas Antoniades

Acceleration and improvement of dental implants' osseointegration. Current perspectives 169-182
Gregory Venetis, Dimitris Tatsis, Florentia Stylianou, Charalampos Symeonidis

Literature selection 183-185

Contents volume 14/2013 186-189

Guide for Authors 190-191

Owner
Hellenic Association for Oral and Maxillofacial Surgery
65 Lavriou Avenue, Paiania, Attiki 190 02, Greece
Website: www.haoms.org

Publisher
Odontiatriko Vima MEPE

Printing
Feretos Tel. +30 210 3300646

Annual Subscription Rates

Annual fee (domestic):	50€
Annual fee (international):	70€
Students:	35€
Single Cory:	30€

Publishing Office: 64 Skoufa str., 106 80 Athens Greece
Tel: +30 210 3814939 Fax: +30 210 3803327
e-mail: odvima@otenet.gr, www.odvima.gr

Printed on acid free paper

Editorial

Η σελίδα αυτή είναι αφιερωμένη στον εκλιπόντα Αναπληρωτή Διευθ. Σύνταξης Π. Κανάκη

Μνήμη Παναγιώτη Κανάκη/In Memorian

Ο Παναγιώτης Κανάκης, Διευθυντής της Γναθοπροσωπικής Χειρουργικής Κλινικής του Νοσοκομείου «Ντυνάν» και Γενικός Γραμματέας της Ελληνικής Εταιρείας Στοματικής και Γναθοπροσωπικής Χειρουργικής, γεννήθηκε στην Παιανία Αττικής το 1954 και απεβίωσε αιφνίδια τον Οκτώβριο του 2013.

Φοίτησε στην Οδοντιατρική στο Εθνικό και Καποδιστριακό Πανεπιστήμιο από το 1971 μέχρι το 1976 και το πρώτο ξεκίνημα στην ειδικότητα της Στοματικής και Γναθοπροσωπικής Χειρουργικής το έκανε κατά την διάρκεια της Στρατιωτικής του θητείας στην Πολεμική Αεροπορία τα έτη 1977-1979 στο Νοσοκομείο Αεροπορίας, στην Γναθοπροσωπική Χειρουργική Κλινική (Διευθυντής: Γ. Πάνος).

Το 1980 διορίσθηκε στο «Λουρίδειο» Στοματολογικό Κέντρο του Νοσοκομείου Ελληνικού Ερυθρού Σταυρού («Κοργιαλένειο-Μπενάκειο», ΕΕΣ), όπου και παρέμεινε μέχρι το 1993 ως Εσωτερικός βοηθός και στη συνέχεια ως επιμελητής οδοντίατρος Β' και Α' του ΕΣΥ.

Το πάθος του για την ολοκλήρωση της αρχικής του εκπαίδευσης και την απόκτηση του τίτλου της Ειδικότητας τον οδήγησαν με απόσπαση στο Τμήμα Γναθοπροσωπικής Χειρουργικής του Περιφ. Γενικού Κρατικού Νοσοκομείου όπου, με Διευθυντή τον Αναπλ. Καθηγητή Α. Γιαννουλόπουλο, συμπλήρωσε τον χρόνο ειδίκευσης κατά τα έτη 1988– 1990 και 1993– 1994.

Το 1994 του ανατίθενται, με απόφαση Δ.Σ. του Κοργιαλένειου-Μπενάκειου ΕΕΣ, τα καθήκοντα του Γναθοχειρουργού και Επιστημονικού Υπεύθυνου της Μονάδας ΣΓΠΧ του Νοσοκομείου. Το 2008 παραιτείται από την θέση του αναπληρωτή Δν/τή του ΕΣΥ που κατείχε στο «Κοργιαλένειο-Μπενάκειο» Νοσοκομείο ΕΕΣ και το 2009 προσλαμβάνεται ως Διευθυντής του Τμήματος ΣΓΠΧ στο Νοσοκομείο «Ερρίκος Ντυνάν».

Ο Παναγιώτης Κανάκης πέρα από τις βασικές του σπουδές μετετεκπαιδεύτηκε σε εξειδικευμένα κέντρα της ειδικότητας όπως στο Τμήμα ΣΓΠΧ (Δ/ντής: M. Farmand) του Νοσοκομείου Klinikum Sud το 1996, στη Νυρεμβέργη Γερμανίας και στο Τμήμα ΣΓΠΧ (Δ/ντής: K. Moos) του Νοσοκομείου Canniesbern Γλασκώβης στη Σκωτία το 1999.

Κατά την διάρκεια της πολύχρονης επιστημονικής του σταδιοδρομίας, παρακολούθησε μονοθεματικά σεμινάρια στο εξωτερικό που αφορούσαν την οστεοσύνθεση, την προκεχωρημένη εμφυτευματολογία, την ορθογναθική και την ογκολογία. Συμμετείχε με ανακοινώσεις σε επιστημονικά συνέδρια, ενώ εργασίες του είναι δημοσιευμένες σε Ελληνικά και Διεθνή περιοδικά. Ήταν μέλος της επιτροπής Στοματικής υγείας του Υπουργείου Υγείας.

Στην ΕΕΣΓΠΧ ο Παναγιώτης Κανάκης δραστηριοποιήθηκε από το 1999 και προσέφερε με πάθος τις υπηρεσίες του από ποικίλες θέσεις. Είτε ως συντονιστής και πρόεδρος της οργανωτικής επιτροπής στα διάφορα επιστημονικά συνέδρια της ΕΕΣΓΠΧ, είτε ως Αναπληρωτής Διευθυντής Σύνταξης από το 2008, στο δίγλωσσο επιστημονικό Περιοδικό «Αρχεία Ελληνικής Στοματικής και Γναθοπροσωπικής Χειρουργικής».

Από το 2008 μέχρι τον θάνατο του ήταν Γενικός Γραμματέας της ΕΕΣΓΠΧ. Τον Σεπτέμβριο του 2013 εκλέχθηκε από το ΔΣ της ΕΣΓΠΧ Councilor στην International Association for Oral and Maxillofacial Surgeons, θέση που τόσο επιθυμούσε αλλά που ποτέ δεν πρόλαβε να υπηρετήσει.

Τον Παναγιώτη δεν χρειάζονται πολλά λόγια για να τον περιγράψεις. Τον γνώριζα τριάντα πέντε χρόνια και η προσωπικότητα του είναι βαθειά χαραγμένη μέσα μου. Ριζοσπαστικός. Ρουφούσε την ζωή με τους δικούς του ρυθμούς. Ήταν ένα διαφορετικό μίγμα ανθρώπου, με μεγάλη καρδιά, έτοιμος να σε αγκαλιάσει. Ονειροπόλος, ευαίσθητος, λάτρης των τεχνών και των γραμμάτων, πιστός φίλος. Η ευγενική του παρουσία και το χαμόγελο του, αφόπλιζαν ακόμη και τον πιο δύσπιστο συνομιλητή του. Η αγαπημένη του Εύη, η μονάκριβή του Τίνα και οι στενοί του φίλοι θα έχουν πολλά να θυμούνται.

Γιώργος Πάνος,
ΣΓΠΧ Υπ/χος (Υγ) ε.α
τ. Πρόεδρος της ΕΕΣΓΠΧ
Επίτιμος Δ/ντής Σύνταξης

11-13 June 2014 at the Dan Tel Aviv Hotel, Israel

OFAKIM
TRAVEL & CONGRESSES LTD.

Registration: OFAKIM Travel and Congresses Ltd.
Tel: 972-3-7610804/5, Fax: 972-3-7610799, Email: chen@ofakim.co.il

Ο ρόλος του έξω πτερυγοειδούς μυός στην δυσλειτουργία της κροταφογναθικής διάρθρωσης

Μαρία ΑΝΤΩΝΟΠΟΥΛΟΥ[1], Μιχαήλ ΤΖΑΚΗΣ[2], Σοφία ΑΝΑΓΝΩΣΤΟΠΟΥΛΟΥ[3], Mustafa Abdel BAGI[4], Ιωάννης ΙΑΤΡΟΥ[5]

Εργαστήριο Ανατομικής (Δ/ντής: Καθηγητής Π. Σκανδαλάκης), Ιατρική Σχολή Εθνικού και Καποδιστριακού Πανεπιστημίου Αθηνών. Κλινική Στοματοπροσωπικού Πόνου (Δ/ντής: Αναπλ. Καθηγητής Μ. Τζάκης), Κλινική Στοματικής και Γναθοπροσωπικής Χειρουργικής (Δ/ντής: Καθηγητής Κ. Αλεξανδρίδης), Οδοντιατρική Σχολή Εθνικού και Καποδιστριακού Πανεπιστημίου Αθηνών

The role of the lateral pterygoid muscle in the temporomandibular joint disorders

Maria ANTONOPOULOU, Michail TZAKIS, Sophia ANAGNOSTOPOULOU, Mustafa Abdel BAGI, Ioannis IATROU

Department of Anatomy (Head: Prof. P. Skandalakis), Medical School, University of Athens, Greece. Department of Orofacial Pain (Head: Assoc. Prof. M. Tzakis), Department of Oral and Maxillofacial Surgery (Head: Prof. C. Alexandridis), School of Dentistry, University of Athens, Greece

Βιβλιογραφική ανασκόπηση
Literature review

ΠΕΡΙΛΗΨΗ: Ο έξω πτερυγοειδής μυς (ΕΠΜ), ο οποίος είναι ουσιαστικά ο μοναδικός μυς που σχετίζεται άμεσα με την κροταφογναθική διάρθρωση (ΚΓΔ), έχει γίνει αντικείμενο πολλών μελετών και αντιθέσεων σε μια προσπάθεια να εξηγηθούν τα προβλήματα που σχετίζονται με την άρθρωση αυτή. Οι αντιθέσεις αυτές προέρχονται κυρίως από τις πολλές ανατομικές μελέτες που έχουν γίνει σε πτώματα με σκοπό τον προσδιορισμό της ακριβούς πρόσφυσης του ΕΠΜ στην ΚΓΔ με διαφορετικά αποτελέσματα και συμπεράσματα.
Σκοπός: Σκοπός της παρούσας μελέτης είναι η ανασκόπηση των σύγχρονων βιβλιογραφικών δεδομένων και η συναγωγή συμπερασμάτων με τον ρόλο που μπορεί να παίζει η ακριβής ανατομική θέση της κατάφυσης του ΕΠΜ σε σχέση με την δυσλειτουργία της ΚΓΔ.

ΛΕΞΕΙΣ ΚΛΕΙΔΙΑ: Έξω πτερυγοειδής μυς, δυσλειτουργία, κροταφογναθική διάρθρωση, διάρθριος δίσκος

SUMMARY: *Introduction:* Being the only muscle directly related to the temporomandibular joint (TMJ), the lateral pterygoid muscle (LPM) has been the subject of many studies seeking to understand the problems associated with this joint. Many anatomical studies have been carried out on cadavers in order to specifically examine the attachment of the LPM to the TMJ. These studies have led to different results and conclusions.
Aim: The present study aims to provide a review of the recent literature and draw conclusions on the impact that the anatomical position of the LPM attachment can have on TMJ dysfunction.

KEY WORDS: Lateral pterygoid muscle, TMJ dysfunction, temporomandibular joint, articular disc

[1]*Οδοντίατρος, MSc, Διδάκτωρ Ιατρικής Σχολής ΕΚΠΑ*
[2]*Αναπλ. Καθηγητής Φυσιολογίας Στοματογναθικού Συστήματος, Κλινική Στοματοπροσωπικού Πόνου Οδοντιατρικής Σχολής ΕΚΠΑ*
[3]*Αναπλ. Καθηγήτρια Ανατομικής Ιατρικής Σχολής ΕΚΠΑ*
[4]*Αναπλ. Καθηγητής ΣΓΠΧ Οδοντιατρικής Σχολής Πανεπιστημίου King Khalid, Σαουδική Αραβία*
[5]*Καθηγητής ΣΓΠΧ Οδοντιατρικής Σχολής ΕΚΠΑ*

Παρελήφθη: 28/7/2013 - Έγινε δεκτή: 25/10/2013

Paper received: 28/7/2013 - Accepted: 25/10/2013

ΕΙΣΑΓΩΓΗ

Μια ευρέως διαδεδομένη άποψη είναι ότι οι διαταραχές του έξω πτερυγοειδούς μυός (ΕΠΜ) μπορεί να είναι υπεύθυνες για πολλές μορφές δυσλειτουργίας της κροταφογναθικής διάρθρωσης (ΚΓΔ) ή κρανιογναθικών ή κροταφογναθικών διαταραχών, όπως αναφέρονται στην πιο σύγχρονη βιβλιογραφία (Juniper, 1983, Hiraba και συν. 2000). Οι πληροφορίες προέρχονται κυρίως από αρκετές έρευνες που έχουν γίνει με σκοπό την καλύτερη κατανόηση τόσο της λειτουργίας όσο και της δυσλειτουργίας του Στοματογναθικού Συστήματος (ΣΓΣ). Αναφέρεται ότι σε περιπτώσεις μη φυσιολογικής λειτουργίας, η υπερβολική δραστηριότητα της άνω κεφαλής του ΕΠΜ μπορεί να επιβαρύνει τον διάρθριο δίσκο οδηγώντας τον, πιθανόν, στην τελική πρόσθια και έσω μετατόπιση, που έχει αναφερθεί ότι αποτελεί ένα βασικό μέρος των ενδαρθρικών κροταφογναθικών διαταραχών (Naidoo, 1996). Η υπερδραστηριότητα αλλά και η υποδραστηριότητα αυτού του μυός ή έστω ο ανεπαρκής συντονισμός των δύο κεφαλών του, υπολογίζεται ότι είναι οι πιο πιθανές αιτίες έλλειψης λειτουργικής ισορροπίας της ΚΓΔ, λόγω και του σημαντικού ρόλου που διαδραματίζει ο ΕΠΜ στη σταθεροποίηση της άρθρωσης αυτής.

Από μια καθαρά κλινική άποψη, θα μπορούσε κάποιος να ισχυριστεί ότι το πολύ συχνό εύρημα της ευαισθησίας στην ψηλάφηση που παρουσιάζεται στην περιοχή του ΕΠΜ είναι ένας σχεδόν σταθερός παράγοντας στους ασθενείς με κροταφογναθικές διαταραχές (Ai και Yamashita, 1992). Έχει επίσης ενοχοποιηθεί για την πρόσθια μετατόπιση του διάρθριου δίσκου και είναι ο μυς που κυρίως αναφέρεται ότι εμπλέκεται στην αιτιολογία του clicking (Phanachet και Murray 2000, Murray και συν. 2001, 2007). Στο θέμα αυτό έχουν εκφρασθεί πολλές και εν πολλοίς διϊστάμενες θεωρίες.

Στην παρούσα εργασία γίνεται ανασκόπηση των σύγχρονων απόψεων με βάση τα βιβλιογραφικά δεδομένα, και την συναγωγή συμπερασμάτων με βάση και την δική μας εμπειρία, σχετικά με τον ρόλο που μπορεί να παίζει ο ΕΠΜ, ο ουσιαστικά μοναδικός μυς που σχετίζεται με την ΚΓΔ, στην δυσλειτουργία της ΚΓΔ.

Κροταφογναθική διάρθρωση

Η ΚΓΔ είναι το τμήμα του ΣΓΣ το οποίο συνδέει το κινητό οστούν της κάτω γνάθου με το τμήμα του κρανιογναθικού συμπλέγματος που βρίσκεται στο κρανίο. Η ΚΓΔ είναι μια μοναδική, σύνθετη και με υψηλή εξειδίκευση άρθρωση μεταξύ του κονδύλου της κάτω γνάθου και της κροταφικής γλήνης του κροταφικού οστού. Περιβάλλεται από μια ινώδη κάψα και χωρίζεται σε δύο κοιλότητες από ένα διάρθριο δίσκο. Τα ανατομικά χαρακτηριστικά της ΚΓΔ περιλαμβάνουν επίσης τον αρθρικό θύλακο, που περιβάλει την άρθρωση, τον αρθρικό υμένα, το αρθρικό υγρό και συνδέσμους (Εικ. 1). Η άρθρωση της κάτω γνάθου με το κρανίο είναι αμφίπλευρη και κατά

INTRODUCTION

It is widely believed that abnormalities of the lateral pterygoid muscle (LPM) can be responsible for many types of dysfunction of the temporomandibular joint (TMJ) and craniomandibular or temporomandibular disorders (TMD), as reported in the most recent literature (Juniper, 1983, Hiraba et al. 2000). A number of studies have been carried out to understand better the function and dysfunction of the Stomatognathic System (SS). It has been reported that during abnormal function, hyperactivity of the LPM superior head may have an impact on the function of the articular disc, resulting in its eventual anterior and medial displacement, which is believed to play a crucial role in intra-articular TMD (Naidoo, 1996). It is believed that LPM is also important in stabilising the TMJs and accordingly the hyperactivity, hypoactivity, or even the poor coordination between the two heads of the LPM, are considered to be the most common causes of functional imbalance of the TMJs.

From a purely clinical point of view, one could argue that tenderness of the LPM during palpation of the SS is an almost constant factor in TMD patients (Ai and Yamashita, 1992). Many clinicians suggest that the LPM is responsible for anterior disc displacement (ADD), and it is also the muscle that most commonly is associated with clicking (Phanachet and Murray 2000, Murray et al. 2001, 2007). A number of theories have been developed on

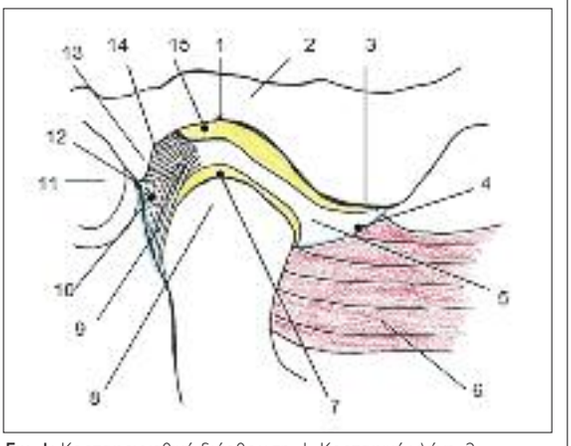

Εικ. 1: Κροταφογναθική διάρθρωση. 1. Κροταφική γλήνη, 2. Ζυγωματικό τόξο, 3. Αρθρικό φύμα, 4. Αρθρικός θύλακος, 5. Διάρθριος δίσκος, 6. ΕΠΜ, 7. Κάτω αρθρικός θάλαμος, 8. Κόνδυλος ΚΓ, 9. Κάτω στιβάδα δίστιβης ζώνης, 10. Χαλαρός συνδετικός ιστός, 11. Έξω ακουστικός πόρος, 12. Λεπιδοτυμπανική σχισμή, 13. Οπισθογληνοειδές φύμα, 14. Άνω στιβάδα δίστιβης ζώνης 15. Άνω αρθρικός θάλαμος. (Ιδία σχεδίαση).

Fig. 1: Temporomandibular joint. 1.Mandibular fossa, 2.Zygomatic arch, 3.Articular eminence, 4.Articular capsule, 5.Articular disc, 6.LPM, 7.Lower joint compartment 8.Mandibular condyle, 9.Lower portion of bilaminar zone 10.Spongy tissue with a profuse nerve and blood supply 11.External auditory meatus 12. Squamotympanic fissure 13.Postglenoid process 14.Upper portion of bilaminar zone 15.Upper joint compartment

τη διάρκεια των κινήσεών της λειτουργούν ταυτόχρονα και οι δύο αρθρώσεις. Ο διάρθριος δίσκος είναι ένας λεπτός ινώδης συνδετικός ιστός που λειτουργεί σαν «μαξιλαράκι» μεταξύ της κεφαλής του κονδύλου και της κροταφικής γλήνης του κρανίου. Οι δύο κροταφογνάθικές αρθρώσεις επιτρέπουν και συμμετέχουν στις σύνθετες λειτουργικές κινήσεις της μάσησης ή της πλαγιολίσθησης της κάτω γνάθου καθώς και σε όλες τις παραλειτουργίες του ΣΓΣ. Η κροταφογνάθική διάρθρωση μπορεί εύκολα να ψηλαφηθεί μπροστά από τον τράγο του πτερυγίου του ωτός και από τον έξω ακουστικό πόρο. Καθώς το στόμα ανοίγει, ο κόνδυλος της κάτω γνάθου στρέφεται και μετατοπίζεται προς τα εμπρός, υπό το αρθρικό φύμα του ζυγωματικού τόξου. Η κίνηση αυτή περιορίζεται από τους κροταφογνάθικούς συνδέσμους και τους παρακείμενους μύες. (Snell, 1992, Salmons, 1995, Δρούκας, 1996).

Έξω Πτερυγοειδής Μυς

Ο ΕΠΜ και πιο συγκεκριμένα η άνω κεφαλή του, φαίνεται οτι συσχετίζεται στενά με την ΚΓΔ. Είναι ένας μικρός, παχύς τριγωνικός μυς και αποτελείται από δύο κεφαλές, την άνω και την κάτω (Εικ. 2). Η άνω κεφαλή είναι μικρότερη και εκφύεται από την υποκροτάφια επιφάνεια της μείζονος πτέρυγας του σφηνοειδούς οστού και την υποκροτάφια ακρολοφία, στο έξω πλάγιο του ωοειδούς και του ακανθικού τρήματος. Η κάτω και μεγαλύτερη κεφαλή του ΕΠΜ εκφύεται από την έξω επιφάνεια του έξω πετάλου της πτερυγοειδούς απόφυσης του σφηνοειδούς οστού και το κατώτερο τμήμα της διεισδύει μεταξύ των κρανιακών εκφύσεων των δύο κεφαλών του έσω πτερυγοειδούς μυός. Οι μυϊκές ίνες του ΕΠΜ είναι προσανατολισμένες σχεδόν οριζόντια. Από τις δύο εκφύσεις, οι μυϊκές ίνες συγκλίνουν και κατευθύνονται προς τα πίσω και έξω, για να προσφυθούν σε ένα εντύπωμα στην πρόσθια επιφάνεια του αυχένα της κάτω γνάθου, στο πτερυγοειδές βοθρίο. Ένα τμήμα της άνω κεφαλής του ΕΠΜ μπορεί να προσφύεται στον αρθρικό θύλακο της ΚΓΔ και στα πρόσθια και έσω όρια του διάρθριου δίσκου (Du Brul, 1980, Salmons, 1995).

Ο ΕΠΜ δραστηριοποιείται κατά τη διάνοιξη του στόματος με την προς τα εμπρός έλξη του κονδύλου της κάτω γνάθου και του διάρθριου δίσκου, ενώ ταυτόχρονα ο κόνδυλος περιστρέφεται στην κροταφική γλήνη με την παρεμβολή του διάρθριου δίσκου. Κατά το κλείσιμο του στόματος, γίνεται ακριβώς το αντίστροφο με την προς τα πίσω κίνηση του συγκροτήματος του κονδύλου με τον διάρθριο δίσκο και μάλιστα αυτή η λειτουργία ελέγχεται από τη σταδιακή επιμήκυνση του ΕΠΜ, ενώ ταυτόχρονα ο μασητήρας και ο κροταφίτης μυς επαναφέρουν σταδιακά τη γνάθο κατά τη σύγκλειση, σε θέση μέγιστης συγγόμφωσης. Ο ΕΠΜ δραστηριοποιείται επίσης σε συνέργεια με τον ομόπλευρο έσω πτερυγοειδή μυ, προωθώντας τον κόνδυλο της σύστοιχης πλευράς ώστε η γνάθος να περιστρέφεται γύρω από έναν κατακόρυφο

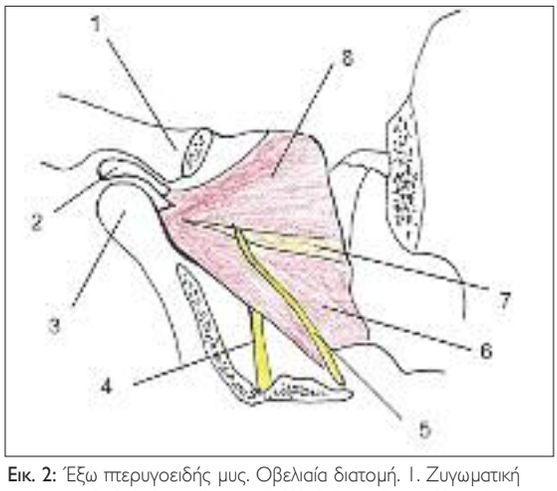

Εικ. 2: Έξω πτερυγοειδής μυς. Οβελιαία διατομή. 1. Ζυγωματική απόφυση, 2. Διάρθριος δίσκος, 3. Κόνδυλος κάτω γνάθου, 4. Γλωσσικό νεύρο, 5. Βυκανητικό νεύρο, 6. Κάτω κεφαλή ΕΠΜ, 7. Λίπος, 8. Άνω κεφαλή ΕΠΜ. (Ιδία σχεδίαση).

Fig. 2: Lateral pterygoid muscle. Saggital section 1.Zygomatic arch, 2.Articular disc, 3.Mandibular condyle, 4.Lingual nerve, 5.Buccal nerve, 6.Inferior head of the LPM, 7.Fat 8.Superior head of the LPM

this topic, many of which contradict each other to a significant degree.

The aim of the present paper is to provide to the reader a review of the theories reported in the recent literature, on the potential role of the LPM, on the grounds that it is the only muscle directly associated with the TMJ, during TMJ disorders.

The temporomandibular joint

The TMJ is the part of the SS that connects the mandibular mobile bone to the portion of the craniomandibular complex that belongs to the cranium. The TMJ is a unique, complex and highly specialised joint between the condyle of the mandible and the mandibular fossa of the temporal bone. It is a synovial joint in a fibrous capsule separated into two cavities by an articular disc. The anatomical features of the TMJ include also the articular capsule, which surrounds the joint, synovial membrane, fluid and tough adjacent ligaments (Fig 1). The TMJ is a 'two joint system' that connects the two condyles with the main body of the mandible and ramus, on each side. The articular disc is a thin ligamentous tissue that acts like a cushion between the condylar head and the glenoid fossa of the skull. The two TMJs enable and participate in the complex functional movements of mastication and mandibular lateral excursion, as well as in all para-functions of the SS. The TMJ can easily be identified through palpation just in front of the tragus of the ear and the external auditory meatus. During mouth opening, the condyles are able to swing and rotate within the fossa, but limited by the temporomandibular ligaments and the surrounding muscles below the articular eminence of the zygomatic arch (Snell, 1992, Salmons, 1995, Δρούκας, 1996).

άξονα δια μέσου του αντίθετου κονδύλου. Η αμφοτερόπλευρη λειτουργία των έσω και έξω πτερυγοειδών μυών εξυπηρετεί την προολίσθηση της κάτω γνάθου, με αποτέλεσμα οι κάτω τομείς να προωθηθούν πρόσθια σε σχέση με τους άνω τομείς. Τέλος, αναφέρεται πως η άνω κεφαλή του ΕΠΜ συμμετέχει κυρίως στη μάσηση και η κάτω κεφαλή στην προολίσθηση (Salmons, 1995). Έχει αναφερθεί ότι στη φυσιολογική λειτουργία του κρανιογναθικού συμπλέγματος, η άνω κεφαλή του ΕΠΜ παίζει ένα σημαντικό ρόλο στην σταθεροποίηση και στον έλεγχο των κινήσεων του διάρθριου δίσκου (Naidoo, 1996).

Διαταραχές των κροταφογναθικών διαρθρώσεων

Με τον όρο διαταραχές των κροταφογναθικών διαρθρώσεων ή δυσλειτουργία του στοματογναθικού συστήματος ή Κρανιογναθικές Διαταραχές ή Κροταφογναθικές Διαταραχές εννοούμε το σύνολο των νοσηρών φαινομένων, τα οποία πρωτοπαθώς ή δευτερογενώς εντοπίζονται στην ευρύτερη περιοχή του εν λόγω συστήματος. Αυτές είναι μερικές από τις ορολογίες που αναφέρονται στην βιβλιογραφία για να περιγράψουν μια μεγάλη ποικιλία καταστάσεων που μπορεί να έχουν ως αποτέλεσμα δυσλειτουργία και πόνο στην περιοχή κεφαλής, τραχήλου και ΚΓΔ. Οι καταστάσεις αυτές χαρακτηρίζονται κυρίως από πόνο, ήχους κατά τις κινήσεις του κονδύλου και ανώμαλη ή σημαντικά αποκλίνουσα από το φυσιολογικό λειτουργία της κάτω γνάθου (Δρούκας, 1996). Στην κλασσική τριάδα συμπτωμάτων θα πρέπει να προσθέσουμε και την κεφαλαλγία και ειδικότερα την κεφαλαλγία με τους χαρακτήρες της κεφαλαλγίας τύπου τάσεως. Τα συμπτώματα από τις ΚΓΔ είναι σχετικά συχνά και μπορεί να συμβούν σε οποιαδήποτε ηλικία, αλλά εμφανίζονται πιο συχνά στις γυναίκες και σε άτομα νεαρής ηλικίας. Η αιτιολογία τους θεωρείται πολυπαραγοντική αλλά η παθοφυσιολογία τους δεν είναι καλά κατανοητή. Οι αιτιολογικοί παράγοντες μπορούν να ταξινομηθούν στους παράγοντες που επιδρούν στην ίδια την άρθρωση και στους παράγοντες που επιδρούν στους μύες και στην λειτουργία της άρθρωσης (Carlsson και συν. 2011). Οι Κροταφογναθικές Διαταραχές θεωρούνται πολύ συχνές και παρόλο που δεν είναι απειλητικές για τη ζωή μπορούν να επηρεάσουν δραματικά την ποιότητα της ζωής, γιατί τα συμπτώματα μπορεί να γίνουν χρόνια και να αντιμετωπιστούν δύσκολα. Σύμφωνα με την Αμερικανική Ακαδημία Στοματοπροσωπικού Πόνου ο όρος Κρανιογναθικές Διαταραχές είναι ένας «συλλεκτικός όρος που περιλαμβάνει έναν αριθμό κλινικών προβλημάτων, τα οποία εμπλέκουν τους μασητήριους μυς, τις ΚΓΔ καθώς και τις παρακείμενες ανατομικές δομές» (The American Academy of Orofacial Pain, 2008).

Ανατομικές Έρευνες

Για την μελέτη και την διευκρίνιση της αιτιολογίας των Κροταφογναθικών Διαταραχών έχουν πραγματοποιηθεί

The lateral pterygoid muscle

The LPM and more precisely its superior head, appears to be closely associated with the TMJ. It is a small, thick and triangular muscle with two heads – the superior head and the inferior head (Fig. 2). The superior head is smaller and originates from the infratemporal surface and infratemporal crest of the greater wing of the sphenoid bone, lateral to the foramen ovale and the foramen spinosum. The inferior head of the LPM is larger and originates from the lateral surface of the lateral pterygoid plate of the pterygoid process, and the inferior part insinuates itself between the cranial attachments of the two heads of the medial pterygoid muscle. The muscle fibres of the LPM are oriented almost horizontally. From the two attachments, the muscle fibres converge and pass backwards and laterally to be inserted into a depression on the front of the neck of the mandible, the pterygoid fovea. A portion of the superior head of the LPM can insert into the articular capsule of the TMJ and the anterior and medial border of the articular disc (Du Brul, 1980, Salmons, 1995).

The LPM assists in mouth opening by pulling forward the condylar process of the mandible and the articular disc, while the head of the mandible rotates on the articular disc. During mouth closure, the backward gliding of the articular disc and mandibular condyle is controlled by a slow elongation of the lateral pterygoid, while the masseter and temporalis restore the jaw to its occlusal position. In collaboration with the ipsilateral medial pterygoid, the LPM advances the ipsilateral condyle so that the jaw rotates around a vertical axis through the contralateral condyle. When the medial and lateral pterygoids of the two sides act together, they can help protrude the mandible, so that the lower incisors project in front of the upper. It has been reported that the LPM's superior head is mainly involved in chewing, while the inferior head in protrusion (Salmons, 1995).

It has also been reported that, during the normal function of the craniomandibular complex, the superior head of the LPM plays a significant role in the stabilisation, control and function of the articular disc (Naidoo, 1996).

Temporomandibular joint disorders

Temporomandibular joint disorders or dysfunction of the stomatognathic system dysfunction or Craniomandibular disorders or Temporomandibular disorders (TMDs) refers to a group of disorders affecting the TMJ, masticatory muscles and the associated structures. Those are some of terminologies used in the literature to describe a wide range of conditions that may result dysfunction and pain in the head, neck and TMJ. These conditions can involve pain, sounds during condyle movement, and abnormal or irregular mandibular function (Δρούκας, 1996). These three typical symptoms can also be accompanied by headaches, and more specifically tension

αρκετές ανατομικές έρευνες. Συγκεκριμένα, στην βιβλιογραφία είναι δυνατή η ανεύρεση σημαντικού αριθμού ανατομικών ερευνών που στόχο είχαν τη μελέτη της ακριβούς θέσης στην οποία γίνεται η κατάφυση του ΕΠΜ, με αυτοψία σε πτώματα, χρησιμοποιώντας ποικίλες τεχνικές. Οι ανατομικές μελέτες των ιστών της ΚΓΔ μπορεί να πραγματοποιούνται με απευθείας παρατήρηση κάτω από στερεοσκοπικό μικροσκόπιο ή με ιστολογικές τομές. Το πλεονέκτημα του στερεοσκοπικού μικροσκοπίου είναι ότι επιτρέπει μία τρισδιάστατη άποψη του δείγματος και πιο σημαντικά επιτρέπει εφαρμογή τάσης ξεχωριστά στις μυϊκές και στις θυλακικές ίνες (Wilkinson and Chan, 1989).

Οι μελέτες αυτές συμφωνούν, σχεδόν στο σύνολό τους, ότι ο ΕΠΜ αποτελείται από δύο κεφαλές, και μάλιστα σχεδόν όλοι αναφέρουν ότι η κάτω κεφαλή προσφύεται στο πτερυγοειδές βοθρίο, αλλά υπάρχουν αντιφατικές απόψεις σχετικά με την πρόσφυση της άνω κεφαλής. Άλλοι ερευνητές την βρίσκουν να είναι μόνο στον δίσκο, άλλοι μόνο στον κόνδυλο και η πιο συχνή περιγραφή είναι ότι η άνω κεφαλή του ΕΠΜ εισέρχεται στον αρθρικό θύλακο στον κόνδυλο και στον διάρθριο δίσκο.

Η υπόθεση ότι η άνω κεφαλή του έξω πτερυγοειδή μύ προσφύεται στον διάρθριο δίσκο υπήρχε για πολλά χρόνια και μάλιστα σύμφωνα με τους υποστηρικτές αυτής της θεωρίας, η δράση της έλκει τον δίσκο προς τα εμπρός (Rees, 1954, Porter, 1970, Altruda Filho και Alves, 2006). Επομένως φαίνεται απολύτως λογικό και αναμενόμενο αυτό που είχε προταθεί δηλαδή ότι οι διαταραχές του διάρθριου δίσκου σχετίζονται κυρίως με τον σπασμό, πιθανόν λόγω υπερλειτουργίας, αυτού του μυός (Juniper, 1983).

Εν τούτοις, νεότερες μελέτες δεν συμφωνούν και υποστήριξαν ότι η άνω κεφαλή του ΕΠΜ καταφύεται κυρίως στο πτερυγοειδές βοθρίο και μόνο κάποιες έσω μυϊκές ίνες, μπορεί να προσφύονται στο σύμπλεγμα δίσκου–αρθρικού θυλάκου (Meyenberg και συν. 1986, Widmalm και συν. 1987, Carpentier και συν. 1988, Schmolke, 1994, Naidoo, 1996, Naidoo and Juniper, 1997, Usui και συν. 2008, Akar και συν. 2009, Matsunaga και συν. 2009). Τέλος, παρόλο που το έσω τμήμα του διάρθριου δίσκου φαίνεται ότι αναπτύσσεται ως ένα συμπύκνωμα στον τένοντα της άνω κεφαλής του ΕΠΜ, μόνο μερικές μυϊκές ίνες έχει περιγραφεί ότι φαίνεται να εισέρχονται κατευθείαν στον δίσκο (Manfredini, 2009).

Άλλες ανατομικές μελέτες αναφέρουν ότι η άνω κεφαλή του ΕΠΜ εισέρχεται στον κόνδυλο και δεν παρατηρείται άμεση πρόσφυση μυϊκών ινών στον διάρθριο δίσκο (Pinkert, 1984, Wilkinson, 1988, Wilkinson και Chan, 1989, Christo και συν. 2005). Ο Wilkinson (1988) ανέφερε ότι μια μικρή πρόσφυση, το ανώτερο τμήμα που αντιστοιχεί στο 20% του μυός, κατέληγε κάτω από την βάση του διάρθριου δίσκου. Στη συνέχεια αναμειγνυόταν με τον πρόσθιο σύνδεσμο και κατευθυνόταν προς

headaches. Temporomandibular joint symptoms are relatively common and may occur at any age but are more common in women and in early adulthood. They are thought to have a multifactorial aetiology, but the pathophysiology is not well understood. Causes can be classified into factors affecting the joint itself, and factors affecting the muscles and joint function (Carlsson et al. 2011). The most important feature in TMDs is pain, followed by restricted mandibular movement and noises from the TMJ during jaw movement. TMD is thought to be very common and although it is not a life threatening disease it can detriment dramatically the quality of life, because the symptoms can become chronic and difficult to manage. According to the American Academy of Orofacial Pain, Craniomandibular Disorders is "an umbrella term covering a variety of clinical conditions, which involve the mastication muscles, the TMJ's and their adjacent anatomical structures" (The American Academy of Orofacial Pain, 2008).

Anatomical Studies

A large number of studies have been conducted in an effort to shed light on the problem of TMD's. The literature includes a significant number of anatomical studies seeking to examine the exact insertion site of the LPM, on the basis of cadaver autopsy using a variety of techniques. TMJ anatomical studies can be carried out through direct observation under a dissecting microscope or via histologic sections. The advantage of the dissecting microscope is that it provides a three-dimensional view of the specimen and, most important, enables the application of tension to different muscle and capsular fibres (Wilkinson and Chan, 1989).

Most studies agree that the LPM has two heads, and that the inferior head inserts into the pterygoid fovea. However, contrasting views have been expressed in relation to the insertion of the superior head. Some researchers observe that it inserts only into the disc, or only into the condyle. The most common description is that the superior head of the LPM inserts into the articular capsule, condyle and articular disc.

The assumption that the superior head of the LPM inserts into the articular disc has been a long-standing one, with its advocates arguing that, trough its activity, it pulls the disc forward (Rees, 1954, Porter, 1970, Altruda Filho and Alves, 2006). Thus, it appears reasonable to argue that articular disc disorders are mainly associated with spasm in this muscle, which is most likely caused by hyperactivity (Juniper, 1983).

However, more recent studies disagree with this view, arguing that the superior head of the LPM inserts mainly into the pterygoid fovea, and that only some medial muscle fibres may insert into the disc-capsule complex (Meyenberg et al. 1986, Widmalm et al. 1987, Carpentier

τα πίσω για να προσφυθεί στον κόνδυλο. Αυτές οι μυϊκές ίνες δεν διέρχονταν διαμέσου του αρθρικού θυλάκου και δεν εισέρχονταν στο σώμα του διάρθριου δίσκου. Οι Wilkinson και Chan (1989) επίσης, ανέφεραν ότι δεν παρατηρήθηκαν μυϊκές ίνες να διέρχονται διαμέσου του αρθρικού θυλάκου και να εισέρχονται στο σώμα του διάρθριου δίσκου. Οι Christo και συν. (2005) επίσης συμπέραναν ότι δεν παρατηρήθηκε μια πραγματική πρόσφυση της άνω κεφαλής του ΕΠΜ στον διάρθριο δίσκο. Οι περισσότερες μελέτες δεν αναφέρουν το ποσοστό των μυϊκών ινών που προσφύονται στον διάρθριο δίσκο. Ο Naohara (1989) βρήκε αυτή την πρόσφυση να είναι 3mm^2 που αντιστοιχεί στο 30% της άνω κεφαλής του ΕΠΜ, και 3% ολόκληρου του ΕΠΜ. Ο Wilkinson (1988) ανέφερε ότι περίπου το 20% των μυϊκών ινών της άνω κεφαλής προσφύονταν στον διάρθριο δίσκο. Οι Naidoo και Juniper (1997) ανέφεραν ότι 29,5% των ινών του μυός εισέρχονταν στον διάρθριο δίσκο της ΚΓΔ. Οι Zhang και συν. (1998) ανέφεραν ότι το 52% των ινών της άνω κεφαλής προσφύονται στον κόνδυλο, 10% στον διάρθριο δίσκο, 24% στον αρθρικό θύλακο και 14% στην πρόσθια πρόσφυση του δίσκου.

Μια πρόσφατη μελέτη των Kilic και συν. (2010) περιέγραψε τέσσερις διαφορετικούς τύπους πρόσφυσης των κεφαλών του ΕΠΜ. Στον πιο συχνό τύπο πρόσφυσης, η άνω κεφαλή προσφυόταν στο σύμπλεγμα δίσκου-θυλάκου και στον κόνδυλο και η κάτω κεφαλή προσφυόταν στον κόνδυλο (36.7%). Στον δεύτερο τύπο, η άνω κεφαλή προσφυόταν στο σύμπλεγμα δίσκου-θυλάκου και η κάτω κεφαλή προσφυόταν στον κόνδυλο. Στον τρίτο τύπο και οι δύο κεφαλές προσφύονταν στον κόνδυλο. Περιέγραψαν και έναν τέταρτο τύπο πρόσφυσης, όπου η άνω κεφαλή προσφυόταν στο σύμπλεγμα δίσκου-αρθρικού θυλάκου και η κάτω κεφαλή προσφυόταν στον κόνδυλο και στο σύμπλεγμα αυτό. Αυτός ο τέταρτος τύπος περιγράφηκε επίσης από τους Naohara (1989) και Fujita και συν. (2001).

Μια παρόμοια ανατομική μελέτη πραγματοποιήθηκε στο Εργαστήριο Ανατομικής της Ιατρικής Σχολής ΕΚΠΑ με σκοπό να διερευνηθεί η ακριβής ανατομική σχέση της κατάφυσης της άνω κεφαλής του έξω πτερυγοειδούς μυός με το σύμπλεγμα διάρθριου δίσκου-κονδύλου της ΚΓΔ (Εικ. 3,4). Το υλικό της μελέτης περιελάμβανε 36 ΚΓΔ από 18 πτώματα ενηλίκων, 8 αρρένων και 10 θηλέων. Έγινε μακροσκοπική και μικροσκοπική εξέταση, με τη βοήθεια στερεοσκοπικού μικροσκοπίου. Η πρόσφυση της άνω κεφαλής του ΕΠΜ κατηγοριοποιήθηκε σε τρεις διαφορετικούς τύπους. Στον τύπο Ι παρατηρήθηκε πρόσφυση της άνω κεφαλής ΕΠΜ στον κόνδυλο και στο σύμπλεγμα διάρθριου δίσκου – αρθρικού θυλάκου (55.5% των περιπτώσεων). Το τμήμα των ινών που προσφύονταν στο σύμπλεγμα δίσκου-θυλάκου σε σχέση με την άνω κεφαλή του ΕΠΜ, υπολογιζόταν μακροσκοπικά να είναι μια αναλογία ένα προς πέντε (1/5). Στον τύπο ΙΙ παρατηρήθηκε

Εικ. 3: Ανατομική παρασκευή του ΕΠΜ στην αριστερή πλευρά του προσώπου. (ΑΚ: άνω κεφαλή, ΚΚ: κάτω κεφαλή, Λ: λίπος, ΚΓΔ: κροταφογνναθική διάρθρωση).
Fig. 3: The LPM on the left side. (AK: superior head, KK: inferior head, Λ: Fat, ΚΓΔ: temporomandibular joint).

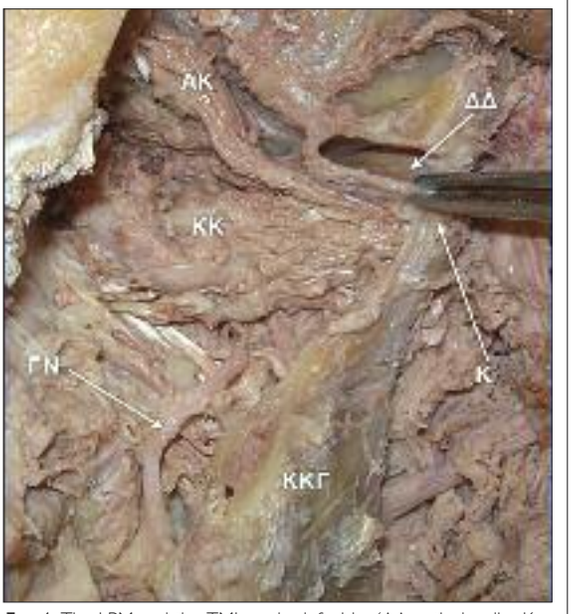

Εικ. 4: The LPM and the TMJ on the left side. (ΔΔ: articular disc K: mandibular condyle, AK: superior head, KK: inferior head, ΚΚΓ: ramus of the mandible ΓΝ: lingual nerve). The mandible has been sectioned just anterior to the angle of the mandible and at the coronoid process.
Fig. 4: Ανατομική παρασκευή του ΕΠΜ και της ΚΓΔ στην αριστερή πλευρά του προσώπου. (ΔΔ: διάρθριος δίσκος, Κ: κόνδυλος κάτω γνάθου, ΑΚ: άνω κεφαλή ΕΠΜ, ΚΚ: κάτω κεφαλή ΕΠΜ, ΚΚΓ: κλάδος κάτω γνάθου, ΓΝ: γλωσσικό νεύρο). Έχει γίνει τομή της κάτω γνάθου πρόσθια της γωνίας της γνάθου καθώς και της κορωνοειδούς απόφυσης.

et al. 1988, Schmolke, 1994, Naidoo, 1996, Naidoo and Juniper, 1997, Usui et al. 2008, Akar et al. 2009, Matsunaga et al. 2009). Finally, despite the fact that the medial part of the articular disc takes the form of a concentration in the tendon of the LPM superior head, some

πρόσφυση της άνω κεφαλής ΕΠΜ στον κόνδυλο (27.8% των περιπτώσεων). Στον τύπο III η πρόσφυση της άνω κεφαλής του ΕΠΜ ήταν μόνο στο διάρθριο δίσκο (16.7% των περιπτώσεων) (Antonopoulou και συν. 2013).

ΣΥΖΗΤΗΣΗ

Οι περισσότερες ανατομικές μελέτες φαίνεται να αδυνατούν να συμφωνήσουν σχετικά με την φύση της πρόσφυσης του ΕΠΜ. Ηλεκτρομυογραφικές έρευνες έχουν προσπαθήσει να περιγράψουν τη λειτουργία του ΕΠΜ κατά τη διάρκεια των κινήσεων της κάτω γνάθου, αλλά οι περισσότερες από αυτές έχουν αποτύχει να περιγράψουν αναμενόμενα συμπεράσματα, λόγω μεθοδολογικών σφαλμάτων, που σχετίζονται με δυσκολίες στην ακριβή καταγραφή της λειτουργίας του ΕΠΜ. Σύμφωνα με πληροφορίες που προέρχονται απο την μελέτη της ηλεκτρομυογραφικής δραστηριότητας του έξω πτερυγοειδούς μυός οι δύο κεφαλές του μυός έχουν εκ διαμέτρου διαφορετική λειτουργία όταν συσπώνται. Συγκεκριμένα, οι δύο κεφαλές απο τις οποίες αποτελείται ο ΕΠΜ, έχουν αντίστροφη λειτουργία. Η άνω κεφαλή δραστηριοποιείται, μαζί με τους ανασπώντες την κάτω γνάθο μύες, κατά τη διάρκεια κλεισίματος του στόματος, καθώς επίσης κατά την προς τα πίσω κίνηση και των ομόπλευρων κινήσεων της κάτω γνάθου. Η κάτω κεφαλή του ΕΠΜ δραστηριοποιείται μαζί με τους κατασπώντες την κάτω γνάθο μύες τόσο κατά τη διάρκεια της προολίσθησης, όσο και κατα την διάρκεια της διάνοιξης και των ετερόπλευρων κινήσεων της κάτω γνάθου (Grant, 1973, Mc Namara, 1973, Lipke και συν. 1977, Juniper, 1983, Mahan και συν. 1983, Gibbs και συν. 1984). Από έρευνες που διεξήχθησαν στη δεκαετία του ΄80 προκύπτει ότι οι δύο μοίρες δραστηριοποιούνται ανταγωνιστικά με αντίστροφη ενεργοποίηση. Συγκεκριμένα η κάτω μοίρα ενεργοποιείται κατά την κατάσπαση, ενώ η άνω μοίρα ενεργοποιείται κατά την ανάσπαση, επιτρέποντας την ελεγχόμενη κίνηση του κονδύλου και σταθεροποιώντας το δίσκο κατά το κλείσιμο του στόματος (Mahan και συν. 1983, Wood και συν. 1986, Widmer, 1987).

Οι σύγχρονες τάσεις της βιβλιογραφίας σχετικά με την λειτουργία του ΕΠΜ τοποθετούν τη δραστηριότητά του σε ένα ευρύτερο πλαίσιο στο οποίο μέσω της διαφορετικής δράσης τους κατά τις κινήσεις της κάτω γνάθου, οι δύο μοίρες του έξω πτερυγοειδούς μυός συνεργάζονται για τον έλεγχο και τη σταθεροποίηση της θέσης του κονδύλου αφενός κατά την προς τα πίσω κίνηση του μέσα στην γληνοειδή απόφυση και αφετέρου κατά την προολίσθηση της κάτω γνάθου (Phanachet και Murray, 2000). Συνεπώς οι πιο πρόσφατες τάσεις της έρευνας τοποθετούν τη δράση του ΕΠΜ σε ένα πεδίο διαφορετικό αφού πλέον θεωρείται ότι πρόκειται περισσότερο για ένα «σύστημα μυϊκών ινών» που παρά το ότι ουσιαστικά δρουν ως ένας μυς, κατανέμουν την δραστηριότητά τους ανάλογα με το έργο που έχουν να επιτελέσουν (Murray και συν. 2007).

only muscle fibres have been described as inserting directly into the disc (Manfredini, 2009).

Other anatomical studies report that the superior head of the LPM inserts into the codyle, without any direct insertion of muscle fibres into the articular disc (Pinkert 1984, Wilkinson 1988, Wilkinson and Chan 1989, Christo et al. 2005). Wilkinson (1988) reported that a small insertion – the upper part, which corresponds to 20% of the muscle –terminated under the foot of the disc. These blended with the anterior ligament and run posteriorly to gain insertion into the condyle. These muscle fibres did not run through the capsule or insert into the body of the arthritic disc. Wilkinson and Chan (1989) also reported that no muscle fibres where found to run through the articular capsule or insert into the body of the articular disc. Moreover, Christo et al. (2005) concluded that they did not observe any actual insertion of the superior head of the LPM into the articular disc.

Most studies do not mention the percentage of muscle fibres that insert into the articular disc. Naohara (1989) found that this insertion is 3mm², which corresponds to 30% of the LPM superior head, and 3% of the entire LPM. Wilkinson (1988) reported that approximately 20% of the muscle fibres of the superior head inserted into the articular disc. Naidoo and Juniper (1997) reported that 29.5% of the muscle's fibres inserted into the TMJ articular disc. Zhang et al. (1998) reported that 52% of the superior head fibres inserted into the condyle, 10% into the articular disc, 24% into the articular capsule, and 14% into the anterior attachment of the disc.

A recent study by Kilic et al. (2010) described four different types of attachment of the LPM heads. In the most common attachment type, the superior head inserts into the disc-capsule complex and the condyle, and the inferior head inserted into the condyle (36.7%). In the second type, the superior head inserted into the disc-capsule complex, while the inferior head inserted into the condyle. In the third type, both heads inserted into the condyle. They also described a fourth type of attachment, in which the superior head inserted into the disc-capsule complex, and the inferior head into the condyle and complex. This fourth type has also been described by Naohara (1989) and Fujita et al. (2001).

A similar anatomical study was carried out at the Department of Anatomy of the National and Kapodistrian University of Athens (Greece), in order to investigate the exact anatomical relation of the insertion of the LPM superior head to the disc-condyle complex of the TMJ (Fig 3,4). The material of this study included 36 TMJs that has been obtained from 18 adult cadavers, 8 males and 10 females. A macroscopic and microscopic examination was completed under a dissecting microscope. Three different types of LPM superior head attachment were identified. In type I, the LPM superior head inserted into

Ο ΕΠΜ είναι λειτουργικά ετερογενής, γεγονός που επιβεβαιώνεται από την ύπαρξη περιοχών και δεσμίδων που θα μπορούσαν να δραστηριοποιούνται επιλεκτικά προκειμένου να παράγουν ειδικές κινήσεις (Murray και συν. 1999). Στην πραγματικότητα, παρόλο που η λειτουργική του ετερογένεια μπορεί να επιτρέπει την εκλεκτική δραστηριοποίηση των ινών που συνδέονται με τον δίσκο χωρίς να προκαλείται κίνηση ολόκληρου του συμπλέγματος δίσκου-κονδύλου προς τα εμπρός, μελέτες σε ανατομικά παρασκευάσματα έχουν δείξει ότι η δακτυλική έλξη της άνω κεφαλής προκαλεί μια προς τα εμπρός μετακίνηση ολόκληρου του συμπλέγματος κονδύλου - διάρθριου δίσκου (Widmalm και συν. 1987, Wilkinson, 1988, Christo και συν. 2005, Manfredini, 2009). Το ίδιο παρατηρήθηκε και σε μια πρόσφατη μελέτη, σε όλα τα δείγματα με τη διαφορά ότι στις περιπτώσεις πρόσφυσης τύπου III (πρόσφυση ολόκληρης της άνω κεφαλής του ΕΠΜ στο σύμπλεγμα δίσκου-αρθρικού θυλάκου) η κίνηση του δίσκου ήταν λίγο πιο εμφανής σε σχέση με τον κόνδυλο (Antonopoulou και συν. 2013).

Ο ΕΠΜ θεωρείται συχνά ότι είναι υπεύθυνος για την πρόσθια μετατόπιση του διάρθριου δίσκου (Murray και συν. 2001). Η πρόσθια μετατόπιση του δίσκου είναι μια συχνή κατάσταση. Πολλές υποθέσεις έχουν προταθεί στο παρελθόν σε μια προσπάθεια να εξηγηθεί η παθογένεια της μετατόπισης του δίσκου, και πολλοί μορφολογικοί παράγοντες είχαν θεωρηθεί υπαίτιοι ως πιθανοί παράγοντες κινδύνου. Σύμφωνα με την βιβλιογραφία, ο ρόλος των μορφολογικών χαρακτηριστικών (διαταραχές σύγκλεισης και κλίση του πρόσθιου αρθρικού φύματος) και των λειτουργικών παραγόντων (υπερδραστηριότητα του ΕΠΜ) φαίνεται να είναι λιγότερο σημαντικοί από ότι είχαν υποτεθεί στο παρελθόν (Manfredini, 2009).

Οι Carpentier και συν. (1988), των οποίων τα ευρήματα συμπίπτουν με τα ευρήματα αυτών που βρήκαν οτι η κύρια πρόσφυση της κατάφυσης της άνω κεφαλής του ΕΠΜ είναι στον κόνδυλο και όχι στον διάθριο δίσκο, λαμβάνοντας υπόψιν και την ανατομική οργάνωση της άνω κεφαλής του ΕΠΜ, κατέληξαν στο ότι η εξήγηση σύμφωνα με την οποία η πρόσθια μετατόπιση του διάρθιου δίσκου οφείλεται αποκλειστικά σε μια συσπαστική δραστηριότητα του μυός, δεν είναι πιθανή. Ωστόσο, οι Wongwatana και συν. (1994) ανέφεραν πως εφόσον και άλλοι παράγοντες, όπως π.χ. τραύμα, μπορεί να προκαλέσουν την πρόσθια μετατόπιση του διάρθριου δίσκου, η άνω κεφαλή του ΕΠΜ μπορεί να διατηρήσει την μετατόπιση αυτή μόνο στην περίπτωση κατά την οποία προσφύεται άμεσα στον διάθριο δίσκο. Στις περιπτώσεις επομένως κατα τις οποίες υπάρχει φυσιολογική διευθέτηση του διάρθριου δίσκου και της κονδυλικής πρόσφυσης της άνω κεφαλής του ΕΠΜ, ο μυς αυτός δεν μπορεί να παίξει σημαντικό ρόλο στην πρόσθια μετατόπιση του διάθριου δίσκου γιατί η πρόσφυση του διάρθριου δίσκου στον έσω και έξω πόλο του κονδύλου της κάτω

the condyle and disc-capsule complex (55.5 % of the cases). The ratio between the amount of fibres inserting into the disc-capsule complex and the LPM superior head was macroscopically found to be one-to-five (1:5). In type II, the LPM superior head inserted into the condyle (27.8% of the cases). In type III, the LPM superior head inserted purely into the disc-capsule complex (16.7% of the case) (Antonopoulou et al. 2013).

DISCUSSION

Most anatomical studies seem to disagree on the nature of LPM attachment. Electromyographic studies (EMG) have attempted to describe the function of the LPM during mandibular movements but most of them fail to demonstrate predictable conclusions, due to methological errors, related to the difficulties to precisely record the function of the LPM with EMG. Accordingly, the results of the EMG studies of the LPM function, demonstrate that the two heads of the muscle have a diametrically opposed function when contracted. It seems that the the two heads of the LPM, which probably act concentrically have a reciprocal pattern of activity. During closing of the mouth, mandibular retrusion and during laterotrusion, in collaboration with the elevator muscles of the mandible, the superior head of the LPM is activated. The inferior head of the LPM is activated, together with the mandibular depressor muscles, during mandibular opening and protrusion, and during contralateral jaw movements (Grant, 1973, Mc Namara, 1973, Lipke et al. 1977, Juniper, 1983, Mahan et al. 1983, Gibbs et al. 1984).

According to studies that were conducted in the 1980s, the two bellies of the muscle act antagonistically, with reciprocal innervation. The inferior belly of the LPM is activated during depression, while the superior belly is activated during elevation, enabling the controlled movement of the condyle and stabilising the disc during mouth closing (Mahan et al. 1983, Wood et al. 1986, Widmer 1987). Nowadays, it is believed that through the different roles that they play in mandibular movement, the two bellies of the LPM collaborate in order to control and stabilize the position of the condyle within the glenoid process, during the contralateral mandibular movement, as well as during mandibular protrusion (Phanachet and Murray, 2000). Thus, the recent research trends understand LPM activity in different terms. The LPM is rather regarded as a "system of fibres" that essentially acts as one muscle, distributing their activity depending on the task that needs to be performed (Murray et at. 2007).

The recent literature on the function of the LPM tends to conclude that it is heterogeneous as certain areas or subpopulations of fibres can be activated selectively in order to produce specific movements (Murray et al. 1999). In reality, even though this functional heterogene-

γνάθου επιτρέπει στον διάρθριο δίσκο να κινείται ελεύθερα μαζί με τον κόνδυλο. Αυτή η κίνηση του κονδύλου και του δίσκου μπορούν να υπερνικήσουν την έλξη της άνω κεφαλής του ΕΠΜ τουλάχιστον στις περιπτώσεις που διατηρείται η φυσιολογική πρόσφυση του διάρθριου δίσκου (Manfredini, 2009).

Κάποιοι συγγραφείς υποστηρίζουν ότι οι εσωτερικές διαταραχές της ΚΓΔ είναι αποτέλεσμα υπερδραστηριότητας ή υποδραστηριότητας, ελλιπούς συντονισμού μεταξύ των δύο κεφαλών του μυός, και/ή μιας διαταραχής στον φυσιολογικό ρόλο του μυός στον έλεγχο της σταθεροποίησης της ΚΓΔ (Scapino και Mills, 1997, Okeson, 1998, Hiraba και συν. 2000, Murray και συν. 2001). Σε βιβλιογραφικές αναφορές καταγράφεται ότι δεν υπάρχει καλή επιστημονική τεκμηρίωση ότι οι έξω πτερυγοειδείς μύες των ασθενών με κρανιογναθικές διαταραχές είναι λειτουργικά διαταραγμένοι. Ο ρόλος του ΕΠΜ στη φυσιολογική λειτουργία του ΣΓΣ και στις κρανιογναθικές διαταραχές παραμένει αντιφατικός και χρειάζεται επανεκτίμηση (Murray και συν. 2004, 2007).

Άλλες μελέτες οι οποίες εκτίμησαν τη σχέση μεταξύ του τύπου πρόσφυσης του ΕΠΜ και των κροταφογναθικών διαταραχών που σχετίζονται με εσωτερικές διαταραχές της ΚΓΔ, βασίστηκαν σε παρατηρήσεις μαγνητικών τομογραφιών (MRI). Συγκεκριμένα, οι Taskaya-Yilmaz και συν. (2005) συμπέραναν ότι στις περιπτώσεις κατά τις οποίες η άνω κεφαλή του ΕΠΜ προσφύεται μόνο στον διάρθριο δίσκο, είναι πιο εύκολο να προκληθεί πρόσθια μετατόπιση του διάρθριου δίσκου. Οι ίδιοι συγγραφείς τονίζουν οτι αυτή η κατάσταση είναι πιθανόν να περιορίσει και την λειτουργία του μυός, γεγονός που μπορεί να προκαλέσει και ατροφία. Τέλος, δεν παρατηρήθηκε στατιστικά σημαντική διαφορά, μεταξύ του τύπου πρόσφυσης του μυός και της παρουσίας ή της απουσίας πρόσθιας μετατόπισης του διάρθριου δίσκου παρά το ότι παρατηρήθηκε στατιστικά σημαντική διαφορά μεταξύ του τύπου της πρόσφυσης του μυός και της παρουσίας μυϊκής ατροφίας και μυϊκής εκφύλισης. Οι Mazza και συν. (2009), που έκαναν μια μελέτη παρόμοια με την προηγούμενη, συμπέραναν ότι όταν η άνω κεφαλή του ΕΠΜ προσφυόταν μόνο στον διάρθριο δίσκο, η πιθανότητα να συνυπάρχει ταυτόχρονα πρόσθια μετατόπιση του διάθριου δίσκου χωρίς επαναφορά ήταν μεγαλύτερη. Μάλιστα σε αυτή τη μελέτη υποστηρίζεται η άποψη ότι στις περιπτώσεις που υπάρχει αυτός ο τύπος πρόσφυσης, η πρόγνωση για μακροχρόνια βελτίωση της παθολογίας του διαρθρίου δίσκου είναι αρνητική και ο ΕΠΜ μπορεί να έχει συμμετοχή και να συμβάλλει στην πρόσθια μετατόπιση του διάθριου δίσκου. Ωστόσο, υπάρχουν και μελέτες που δεν επιβεβαιώνουν αυτά τα ευρήματα όπως αυτή των Degrin και συν. (2011) που σχεδίασαν μια μελέτη με σκοπό να προσδιορίσουν τον επικρατέστερο τύπο πρόσφυσης του ΕΠΜ στο σύμπλεγμα δίσκου-κονδύλου, και να ερευνήσουν εάν αυτοί οι τύποι

ity may enable the selective activation of the fibres that are connected to the disc without affecting the entire disc-condyle complex by pulling the disk forward, anatomical studies in autoptic specimens have shown that during the manual pulling (traction) of the superior head of the LPM may cause the entire disc-condyle complex forward shift (Widmalm et al. 1987, Wilkinson, 1988, Christo et al. 2005, Manfredini, 2009). The same observation was reported in all the samples of specimens in a recent study, with the exception in type III attachments (attachment of the entire superior LPM head to the disc- capsule complex), in which the movement of the disc was slightly less visible than that of the condyle (Antonopoulou et al. 2013).

Anterior disc displacement is a common condition and the LPM is often considered to be responsible for the anterior displacement of the articular disc (Murray et al. 2001). Several assumptions have been made in an effort to understand the pathogenesis of anterior disc displacement, and many morphological factors have been hypothesised as potential risk factors. According to the literature, the role of morphological factors as abnormalities in occlusion, occlusal disorders and the angulation of the temporal articular tubercle, well as functional factors (LPM hyperactivity) is less significant than previously assumed (Manfredini, 2009).

Carpentier et al. (1988) agree with those who found that the main insertions of the LPM superior head are into the condyle, and not into the disc. Considering this anatomic organisation of the LPM superior head, they conclude that the explanation of anterior disc displacement due to a spastic activity of this muscle alone is not probable. However, Wongwatana et al. (1994) reported that since other factors - e.g. trauma - can lead to disc displacement, the LPM superior head can maintain disc displacement only when it inserts directly into the disc. In cases of normal disc arrangement and condylar attachment of the superior head, the muscle cannot play a significant role in anterior disc displacement because disc attachment at the medial and lateral poles of the mandibular condyle allows the disc to move freely with the condyle. This combined movement of the condyle with the disc may overcome the activity from the superior head of the LPM, at least when the attachment to the disc remains normal (Manfredini, 2009).

Some authors believe that internal TMJ disorders result from hyperactivity, hypoactivity or lack of coordination between the two heads of the LPM and/or a disorder in the muscle's ability to help stabilise the TMJ (Scapino and Mills, 1997, Okeson, 1998, Hiraba et al. 2000, Murray et al. 2001). According to some researchers, the theory that the LPM's of patients with TMD are functionally disturbed is not well-established in scientific terms. The role of the LPM in the normal function of the SS, or reversely

πρόσφυσης συνδέονται με ευρήματα εσωτερικών διαταραχών και δυσλειτουργίας της ΚΓΔ στην μαγνητική τομογραφία. Η μελέτη αυτή δεν βρήκε στατιστικά σημαντική διαφορά μεταξύ αυτών των παραμέτρων.

Η υπερδραστηριότητα του ΕΠΜ είναι ένα σημαντικό πρόβλημα στις διαταραχές της ΚΓΔ. Μία από τις πιο πρόσφατες μεθόδους θεραπείας για την αντιμετώπιση έντονου βαθμού clicking της ΚΓΔ που σχετίζεται με πρόσθια μετατόπιση του δίσκου, είναι οι ενέσεις αλλαντοτοξίνης τύπου Α (botulinum toxin, BTX-A) στον ΕΠΜ (Bakke και συν. 2005, Yoshida και Lizuka, 2006).

Παρόλο που ο ακριβής μηχανισμός δράσης της αλλαντικής τοξίνης δεν είναι γνωστός, αυτή η θεραπεία φαίνεται να ελαττώνει τη δράστηριότητα του μυός, να βελτιώνει τη σχέση κονδύλου-διάρθριου δίσκου-γλήνης και να περιορίζει το clicking (Bakke και συν. 2005, Yoshida and Lizuka, 2006, Majid, 2010). Η γνώση των ανατομικών παραλλαγών θα μπορούσε να φανεί χρήσιμη στους κλινικούς για την εφαρμογή της αλλαντοτοξίνης στον ΕΠΜ, εφόσον πρέπει να εφαρμόζεται προσεκτικά στα επιθυμητά ανατομικά σημεία. Σε περίπτωση θεραπευτικής αποτυχίας τέτοιων μεθόδων η αιτία θα μπορούσε να κρύβεται στην πρόσφυση ολόκληρης της άνω κεφαλής του ΕΠΜ στο σύμπλεγμα δίσκου-αρθρικού θυλάκου.

ΣΥΜΠΕΡΑΣΜΑΤΑ

Οι απόψεις σχετικά με την δράση και την λειτουργία του ΕΠΜ δημιουργούν θολή εικόνα σχετικά με το βαθμό και τον τρόπο με τον οποίο μπορεί να εμπλέκεται στην δυσλειτουργία της ΚΓΔ. Οι κλινικοί πρέπει να λαμβάνουν υπόψη τους την πιθανότητα ανατομικής παραλλαγής πρόσφυσης του ΕΠΜ στην ΚΓΔ, που μπορεί να οδηγήσει σε δυσλειτουργία της. Συνειρμικά η ύπαρξη μιας τέτοιας παραλλαγής θα πρέπει να διερευνάται από τους θεράποντες στους ασθενείς με προβλήματα στην ΚΓΔ και να αντιμετωπίζεται αναλόγως. Έτσι οι κλινικοί μπορούν να χρησιμοποιήσουν προληπτικές θεραπευτικές μεθόδους στους ασθενείς που χαρακτηρίζονται ως υψηλού κινδύνου, γιατί η πλήρης κατανόηση της αιτιοπαθογένεσης της μετατόπισης του δίσκου δεν έχει ακόμα επιτευχθεί. Συμπερασματικά, οι κλινικοί θα πρέπει να λαμβάνουν υπ' όψιν τους αυτή την θεώρηση όταν θεραπεύουν ασθενείς με κροταφογναθικές διαταραχές.

in TMD, remains controversial and needs re-evaluation (Murray et al. 2004, 2007).

Other studies assessed the relationship between the type of LPM attachment and TMD's associated with internal TMJ derangement, on the basis of MRI observations. Taskaya-Yilmaz et al. (2005) reported that when the LPM superior head inserts only into the disc, it is easier for the disc to be displaced anteriorly. They stress that this condition is also likely to restrict the muscle's function, which may also cause atrophy. Finally, no statistically significant difference was observed between the type of muscle attachment and the presence or absence of anterior disc displacement, despite the fact that there was a statistically significant difference between the type of muscle attachment and the presence of muscle atrophy or muscle degeneration. In a similar study, Mazza et al. (2009) concluded that when the superior head of the LPM was inserted into the disc, the possibility of anterior disc dislocation without reduction was higher. Moreover, this study argues that, in this particular type of attachment, there is a negative prognostic value for a long-term improvement of disc pathology and that the LPM may contribute to anterior disc dislocation.

However, other studies do not confirm these findings. For instance, Degrin et al. (2011) designed a study aiming to identify the most common type of LPM attachment to the disc-condyle complex and investigated whether the different types of attachment are associated with any findings of internal derangement and dysfunction of the TMJ using an MRI scan. This study does not demonstrate any statistically significant difference between those parameters.

The LPM hyperactivity is a major concern in patients with TMJ dysfunction. Among the most recent treatment methods for severe TMJ clicking associated with anterior disc displacement is the injection of botulinum toxin A (BTX-A) into the LPM (Bakke et al. 2005, Yoshida and Lizuka, 2006).

Although the exact mechanism of action is unknown, this treatment method appears to reduce the activity of the LPM, improve the condyle-disc-fossa relationship and eliminate clicking (Bakke et al. 2005, Yoshida and Lizuka, 2006, Majid, 2010). The clinician should be always aware of the LPM anatomical variations when using the application of botulinum toxin to this muscle, as this substance needs to be applied very carefully to the desired anatomical sites. Any failure of such treatment methods could be attributed to the solid form of the attachment between the LPM superior head to the disc-capsule complex.

CONCLUSIONS

Clinical practitioners need to take into account the anatomical variation of the attachment of the LPM to

the TMJ, as this can result in TMJ dysfunction. Consequently such a variation must be examined by the clinicians to the patients with TMJ problems and treated accordingly. On this basis, clinical practitioners can implement preventive treatment methods to high-risk patients because a full comprehension of the etiopathogenesis of disk displacement is far from being achived. In conclusion, clinicians must take into account this consideration when treating patients with temporomandibular disorders.

ΒΙΒΛΙΟΓΡΑΦΙΑ/REFERENCES

Ai M, Yamashita S: Tenderness on palpation and occlusal abnormalities in temporomandibular dysfunction. J Prosthet Dent 67:839-45, 1992

Akar Coskun G, Govsa F, Ozgu Z: Examinaton of the heads of the lateral pterygoid muscle on the temporomandibular joint. J Craniofac Surg 20:219-23, 2009

Altruda Filho L, Alves N: Insertion of the superior head of the lateral pterygoid muscle in the human fetuses. Int J Morphol 24:643-649, 2006

Antonopoulou M, Iatrou I, Paraschos A, Anagnostopoulou S: Variations of the attachment of the superior head of human lateral pterygoid muscle. J Craniomaxillofac Surg 41:91-97, 2013

Bakke M, Moller E, Werdelin LM, Dalager T, Kitai N, Kreiborg S. Treatment of severe temporomandibular joint clicking with botulinum toxin in the lateral pterygoid muscle in two cases of anterior disc displacement. Oral Surg Oral Med Oral Pathol Oral Radiol Endod 100:693-700, 2005

Carlsson G, Droukas V, Tzakis M. Etiology of temporomandibular disorders with special focus on the role of occlusion. Odontostomatological Progress 65:180-203, 2011

Carpentier P, Yung JP, Marguelles-Bonnet R, Meunissier M. Insertions of the lateral pterygoid muscle: An anatomical study of the temporomandibular joint. J Oral Maxillofac Surg 46:477-80, 1988

Christo JE, Bennett S, Wilkinson TM, Townsend GC. Discal attachments of the human temporomandibular joint. Aust Dent J 50:152-160, 2005

Degrin G, Kilic C, Gozneli R, Yildirim D, Garip H, Moroglu S: Evaluating the correlation between the lateral pterygoid muscle attachment type and internal derangement of the temporomandibular joint with emphasis on MR imaging findings. J Craniomaxillofacfac Surg 29:1-5, 2011

Du Brul EL: Sicher's Oral Anatomy, 7th ed. Saint Louis, The CV Mosby, 1980, pp. 153-4

Fujita S, Iizuka T, Dauber W. Variation of heads of lateral pterygoid muscle and morphology of articular disc of human temporomandibular joint – anatomical and histological analysis. J Oral Rehabil 28:560-71, 2001

Gibbs CH, Mahan PE, Wilkinson TM, Mauderli A: EMG activity of the superior belly of the lateral pterygoid muscle in relation to other jaw muscles. J Prosthet Dent 61:691-702, 1984

Grant PG: Lateral pterygoid: two muscles? Am J Anat 138:1-10, 1973

Hiraba K, Hibino K, Hiranuma K, Negoro T: EMG activities of two heads of the human lateral pterygoid muscle in relation to mandibular condyle movement and biting force. J Neurophysiol 83: 2120-37, 2000

Juniper RP: EMG of the two heads of external pterygoid muscle via the intra-oral route. Electromyogr Clin Neurophysiol 23:21-33, 1983

Kilic C, Dergin G, Yazar F, Kurt B, Kutoglu T, Ozan H, Balcioglou HA: Insertions of the lateral pterygoid muscle to the disc-capsule complex of the temporomandibular joint and condyle. Turk J Med Sci 40:435-441, 2010

Lipke DP, Gay T, Gross BD, Jaeger JA: An electromyographic study of the human lateral pterygoid muscle. J Dent Res 56:2300, 1977

Mahan PE, Wilkinson TM, Gibbs CH, Mauderli A, Brannoin LS. Superior and inferior bellies of the lateral pterygoid EMG activity at basic jaw positions. J Prosthet Dent 50:710-718, 1983

Majid OW: Clinical use of botulinum toxins in oral and maxillofacial surgery. Int J Oral Maxillofac Surg 39:197-207, 2010

Manfredini D. Etiopathogenesis of disc displacement of the temporomandibular joint: A review of the mechanisms. Indian J Dent Res 20:212-221, 2009

Matsunaga K, Usui A, Yamaguchi K, Akita K: An anatomical study of the muscles that attach to the articular disc of the temporomandibular joint. Clin Anat 22:932-40, 2009

Mazza D, Marini M, Impara L, Cassetta M, Scarpato P, Barchetti F, Di Paolo: Anatomic examination of the upper head of the lateral pterygoid muscle using magnetic resonance imaging and clinical data. J Craniofac Surg 20:1508-1511, 2009

McNamara JA. The independent functions of the two heads of the lateral pterygoid muscles. Am J Anat 138:197-206, 1973

Meyenberg K, Kubik S, Palla S: Relationships of muscles of mastication to the articular disc of the temporomandibular joint. Schweiz Mschr Zahnmed 96:815-34, 1986

Murray GM, Bhutada M, Peck CC, Phanachet I, Sae-Lee D, Whittle T: The human lateral pterygoid muscle. Arch Oral Biol 52:377-380, 2007

Murray GM, Orfanos T, Chan JY, Wanigaratne K, Klineberg IJ. Electromyographic activity of the human lateral pterygoid muscle during contralateral and protrusive jaw movements. Arch Oral Biol 44: 269-285, 1999

Murray GM, Phanachet I, Uchida S, Whittle T: The human lateral pterygoid muscle: a review of some experimental affects and possible clinical relevance. Aust Dent J 49:2-8, 2004

Murray GM, Phanachet I, Uchida S, Whittle T: The role of the human lateral pterygoid muscle in the control of horizontal jaw movements. J Orofac Pain 15:279-305, 2001
Naidoo LC, Juniper RP: Morphometric analysis of the insertion of the upper head of the lateral pterygoid muscle. Oral Surg Oral Med Oral Pathol Oral Radiol Endod 83:441-446, 1997
Naidoo LC: Lateral pterygoid muscle and its relationship to the meniscus of the temporomandibular joint. Oral Surg Oral Med Oral Pathol Oral Radiol Endod 82:4-9, 1996
Naohara-H. The macroscopic and microscopic study of the human lateral pterygoid muscle. Tsurumi-Shigaku 15:1-26, 1989
Okeson JP: Management of temporomandibular disorders and occlusion. St Louis: Mosby Company 1998, pp. 149-351
Phanacet I, Murray GM: Human lateral pterygoid muscle activity on the return phase of contralateral and protrusive jaw movements. Arch Oral Biol 45:517-529, 2000
Pinkert R: Relation between the lateral pterygoid muscle and the articular disk and their significance for movement in the temporomandibular joint. Zahn Mund Kieferheilkd Zentralbl 72: 553-8, 1984
Porter MR. The attachment of the lateral pterygoid muscle to the meniscus. J Prosthet Dent 24:555-62, 1970
Rees LA: The structure and function of the temporomandibular joint. Br Dent J 96:125-133, 1954
Salmons S: Muscle, In: Williams P: Gray´s Anatomy. Churchill Livingstone 1995, pp. 801
Scapino RP, Mills DK: Disc displacement internal derangements, In McNeill: Science and practice of occlusion. Chicago: The Quintessence 1997, pp. 220-234
Schmolke C. The relationship between the temporomandibular joint capsule, articular disc and jaw muscles. J Anat 184:335-345, 1994
Snell RS: Κλινική Ανατομική. Τόμος Β. Ιατρικές εκδόσεις Λίτσας 1992, σελ. 701, 770-774
Taskaya-Yilmaz N, Ceylan G, Incecu L, Muglali M: A possible etiology of the internal derangement of the temporomandibular joint based on the MRI observations of the lateral pterygoid muscle. Surg Radiol Anat 27:19-24, 2005
The American Academy of Orofacial Pain. De Leeuw R (ed). Orofacial Pain. Guidelines for assessment, diagnosis, and management. 4th ed. Chicago: Quintessence, 2008.
Usui A, Akita K, Yamaguchi K: An anatomic study of the divisions of the lateral pterygoid muscle based on the findings of the origins and insertions. Surg Radiol Anat 30:327-333, 2008
Widmalm SE, Lillie JH, Ash MM Jr: Anatomical and electromyographic studies of the lateral pterygoid muscle. J Oral Rehabil 14:429-46, 1987
Widmer CG: Jaw-opening reflex activity in the inferior head of the lateral pterygoid muscle in man. Arch Oral Biol 32:135-142, 1987
Wilkinson T, Chan EK: The anatomic relationship of the insertion of the superior lateral pterygoid muscle to the articular disc in the temporomandibular joint of human cadavers. Aust Dent J 34:315-322, 1989
Wilkinson TM. The relationship between the disc and lateral pterygoid muscle in the human temporomandibular joint. J Prosthet Dent 60:715-9, 1988
Wongwatana S, Kronman JH, Clark RE, Kabani S, Mehta N: Anatomic basis for disk displacement in temporomandibular joint (TMJ) dysfunction. Am J Orthod Dentofacial Orthop 105:257-64, 1994
Wood EE, Takada K, Hannam AG: The electromyographic activity of the inferior part of the human lateral pterygoid muscle during clenching and chewing. Arch Oral Biol 31:245-253, 1986
Yoshida K, Lizuka T: Botulinum toxin treatment for upper irway collapse resulting from temporomandibular joint dislocation due to jaw-opening dystonia. Cranio 24:217-222, 2006
Zhang L, Sun L, Ma X: A macroscopic and microscopic study of the relationship between the superior lateral pterygoid muscle and the disc of the temporomandibular joint. Z honghua Kou Qiang Yi Xue Za Zhi 33:267-9, 1998
Δρούκας Β: Λειτουργία και δυσλειτουργία του στοματογναθικού συστήματος. Ιατρικές εκδόσεις Μαρία Γρ. Παρισιάνου 1996: σελ. 3-13

Διεύθυνση επικοινωνίας:
Μαρία Αντωνοπούλου
Θεομήτορος 42, Αγ. Δημήτριος
173 42, Αθήνα
Τηλ.: 210 9944148, 6977438049, fax: 210 9944148
e-mail: marant@dent.uoa.gr

Address:
Maria Antonopoulou
Theomitoros 42, Ag Dimitrios
173 42, Athens, Greece
Tel.: +30 210 9944148, 6977438049, fax: +30 210 9944148
e-mail: marant@dent.uoa.gr

Μετάσταση θηλώδους θυρεοειδικού καρκινώματος, τύπου υψηλών κυττάρων, στην κάτω γνάθο. Παρουσίαση περίπτωσης και ανασκόπηση της βιβλιογραφίας

Kimberly PINGEL,[1] Ελένη-Μαρίνα ΚΑΛΟΓΗΡΟΥ,[2] Ιωάννης Γ. ΚΟΥΤΛΑΣ[3], Κωνσταντίνος Ι. ΤΟΣΙΟΣ[4]

Division of Oral and Maxillofacial Surgery and Division of Oral and Maxillofacial Pathology (Director: JA Swift), School of Dentistry, University of Minnesota, Minneapolis, MN, USA και Εργαστήριο Στοματολογίας (Διευθύντρια: Καθηγήτρια Α. Σκλαβούνου), Οδοντιατρική Σχολή, Εθνικό και Καποδιστριακό Πανεπιστήμιο, Αθήνα.

Mandibular metastasis of a papillary thyroid carcinoma, tall cell variant. Case report and review of the literature

Kimberly PINGEL, Eleni-Marina KALOGIROU, Ioannis G. KOUTLAS, Konstantinos I. TOSIOS

Division of Oral and Maxillofacial Surgery and Division of Oral and Maxillofacial Pathology (Director: JA Swift), School of Dentistry, University of Minnesota, Minneapolis, MN, USA and Department of Oral Pathology (Head: Professor A. Sklavounou), Dental School, University of Athens, Greece.

Ενδιαφέρουσα περίπτωση
Case report

ΠΕΡΙΛΗΨΗ: Παρουσιάζεται ασυνήθης περίπτωση άνδρα 76 ετών με ιστορικό θηλώδους θυρεοειδικού καρκινώματος, τύπου υψηλών κυττάρων, που προσήλθε με ανώδυνη και αιμορραγική διόγκωση άπω του κάτω δεύτερου γομφίου, η οποία αρχικά θεωρήθηκε φλεγμονή περιοδοντικής ή οδοντικής αιτιολογίας. Ο ακτινολογικός έλεγχος αποκάλυψε μονόχωρη ακτινοδιαύγαση στην αριστερή οπίσθια κάτω γνάθο και το σπινθηρογράφημα οστών με ραδιενεργό ιώδιο (I^{131}) έδειξε θερμά σημεία ενδεικτικά θυρεοειδικής μετάστασης στην αριστερή κάτω γνάθο, τις πλευρές και την αριστερή κλείδα. Η ιστολογική εξέταση έδειξε μετάσταση θηλώδους θυρεοειδικού καρκινώματος, τύπου υψηλών κυττάρων. Ο ασθενής υποβλήθηκε σε ακτινοθεραπεία, αλλά 11 μήνες αργότερα, περίπου 8 χρόνια μετά την αρχική διάγνωση του θυρεοειδικού καρκινώματος, κατέληξε από τη νόσο. Σύμφωνα με ανασκόπηση της αγγλόφωνης βιβλιογραφίας από το 1965 έως το Δεκέμβριο του 2012 έχουν δημοσιευτεί 59 περιπτώσεις μετάστασης θυρεοειδικού καρκινώματος στη στοματογναθική περιοχή, στις οποίες προσδιορίζεται η ενδοστοματική εντόπιση της μετάστασης και υπάρχει ιστολογική επιβεβαίωση.

ΛΕΞΕΙΣ ΚΛΕΙΔΙΑ: κάτω γνάθος, μετάσταση στόματος, θυρεοειδής αδένας, θηλώδες θυρεοειδικό καρκίνωμα

SUMMARY: We present the unusual case of a 76-year-old man with a history of tall cell variant of papillary thyroid carcinoma, presenting with a painless and easily bleeding swelling posterior to the second mandibular molar tooth, initially considered as a periodontal or tooth infection. Radiographic examination revealed a unilocular radiolucency in the left posterior mandible and I^{131} bone scan showed hot spots suggestive of a thyroid metastatic carcinoma to the posterior left mandible, the ribs and the left clavicle. Microscopic examination showed metastatic tall cell variant of papillary thyroid carcinoma. The patient was given radiation treatment, but 11 months later, approximately 8 years after the initial diagnosis of thyroid carcinoma, he died of his disease. A Medline search of the English literature from 1965 to December 2012 yielded 59 cases of metastatic thyroid carcinoma to the oral cavity and jaws, where the oral site of metastasis was specified and there was histologic confirmation.

KEY WORDS: mandible; oral metastasis; thyroid gland; papillary thyroid carcinoma

[1]*Οδοντίατρος, DDS, formerly Resident in OMFS*
[2]*Οδοντίατρος, Μεταπτυχιακή φοιτήτρια Οδοντιατρική Σχολή ΕΚΠΑ*
[3]*Assosiate Professor in Oral Pathology, School of Dentistry, University of Minnesota*
[4]*Επίκ. Καθηγητής Στοματολογίας Οδοντιατρική Σχολή ΕΚΠΑ*

Παρελήφθη: 1/7/2013 - Έγινε δεκτή: 4/10/2013

Paper received: 1/7/2013 - Accepted: 4/10/2013

ΕΙΣΑΓΩΓΗ

Οι μεταστάσεις κακοήθων νεοπλασμάτων στη στοματογναθική χώρα είναι σπάνιες και αντιστοιχούν στο 1-8% των κακοηθών όγκων αυτής της περιοχής (Hefer και συν. 1998). Συνήθως προσβάλλουν την κάτω γνάθο, με προτίμηση στην περιοχή γομφίων και προγομφίων, ενώ η εντόπιση στα μαλακά μόρια είναι εξαιρετικά σπάνια (Buchner και Ramon, 1967, Bhaskar, 1971, Hirshberg και Buchner, 1995, Anil και συν. 1999, Bodner και συν. 2006, Kaveri και συν. 2007, Antunes και Antunes, 2008, Araki και συν. 2008, Algahtani και συν. 2009, Ismail και συν. 2009). Οι πνεύμονες και οι μαστοί αποτελούν τις συχνότερες πρωτοπαθείς εστίες των μεταστάσεων στους ενδοστοματικούς μαλακούς ιστούς και στις γνάθους, αντίστοιχα (Hirshberg και συν. 1994). Η οστική διόγκωση, τα παθολογικά κατάγματα, η πρόωρη απώλεια των δοντιών, η διαταραχή στην επούλωση μετεξακτικού τραύματος, η τραχηλική λεμφαδενίτιδα, η επίσταξη, η δυσφαγία, η δύσπνοια και ο τρισμός είναι τα σημεία και συμπτώματα που συνήθως συσχετίζονται με τις μεταστατικές βλάβες (Bhaskar, 1971, Hirshberg και Buchner, 1995, Piattelli και συν. 2000, Hirshberg και συν. 2008).

Οι μεταστάσεις από τα καρκινώματα του θυρεοειδούς αντιπροσωπεύουν το 4-6,5% των μεταστάσεων στη στοματογναθική χώρα (Clausen και Poulsen, 1963, Hirshberg και συν. 1994, Erdag και συν. 1999). Ανασκόπηση της αγγλόφωνης βιβλιογραφίας από το 1965 έως το 2012 πρόσθεσε 22 επιπλέον περιπτώσεις στις 37 περιπτώσεις που συμπεριλήφθηκαν στην πρόσφατη μελέτη των Nikitakis και συν. (2012), με τον συνολικό αριθμό να ανέρχεται πλέον σε 59 περιστατικά (Πίνακας 1).

Παρουσιάζεται ασυνήθης περίπτωση μεταστατικού θηλώδους θυρεοειδικού καρκινώματος, τύπου υψηλών κυττάρων, στην κάτω γνάθο, το οποίο είχε αρχικά διαγνωσθεί λανθασμένα ως φλεγμονώδης βλάβη οδοντικής αιτιολογίας, και γίνεται ανασκόπηση της σχετικής βιβλιογραφίας.

ΠΕΡΙΓΡΑΦΗ ΠΕΡΙΠΤΩΣΗΣ

Άνδρας 76 ετών παραπέμφθηκε στη Στοματική και Γναθοπροσωπική Κλινική του Νοσοκομείου Minneapolis Veterans Administration για «ουλίτιδα ή οδοντική φλεγμονή» στην οπίσθια κάτω γνάθο. Στο παρελθόν είχε απευθυνθεί σε κλινική ΩΡΛ για «αιμορραγία και οίδημα» των ούλων της ίδιας περιοχής, αλλά η βιοψία απεκάλυψε «φυσιολογικούς περιοδοντικούς ιστούς». Ο ασθενής στον οποίο χορηγήθηκε αμοξυκιλλίνη από του στόματος, ανέπτυξε επίμονη αιμορραγία από την περιοχή της βιοψίας. Αξιοσημείωτη στο ατομικό του αναμνηστικό ήταν η διάγνωση θηλώδους θυρεοειδικού καρκινώματος, τύπου υψηλών κυττάρων, το 2003, για το οποίο είχε υποβληθεί σε ολική θυρεοειδεκτομή, τραχηλική εκσκαφή, και πολλαπλούς κύκλους ραδιενεργού ιωδίου. Το 2008 αναπτύχθηκαν μεταστάσεις στην αριστερή υπερκλείδια πε-

INTRODUCTION

Metastases to the oral cavity and the jaws are rare, accounting for 1-8% of all malignant tumors of those areas (Hefer et al. 1998). They usually involve the mandible, with a predilection for the molar and premolar regions, while soft tissue involvement is extremely rare (Buchner and Ramon, 1967, Bhaskar, 1971, Hirshberg and Buchner, 1995, Anil et al. 1999, Bodner et al. 2006, Kaveri et al. 2007, Antunes and Antunes, 2008, Araki et al. 2008, Algahtani et al. 2009, Ismail et al. 2009). The lungs and breast are the primary sites giving more frequently metastases to the oral soft tissue and the jaw, respectively (Hirshberg et al. 1994). Bone enlargement, pathologic fracture, premature loss of teeth, failure of extraction sites to heal, cervical lymphadenopathy, epistaxis, dysphagia, dyspnea, and trismus are signs and symptoms usually associated with metastatic lesions (Bhaskar, 1971, Hirshberg and Buchner, 1995, Piattelli et al. 2000, Hirshberg et al. 2008).

Thyroid gland malignancies are reported to account for 4-6.5% of metastatic tumors to the oral cavity and the jaws (Clausen and Poulsen, 1963, Hirshberg et al. 1994, Erdag et al. 1999). A Medline search of the English literature from 1965 to 2012 added 22 more cases to the 37 cases recently reviewed by Nikitakis et al. (2012), bringing the total number to 59 cases (Table 1).

We report an unusual case of metastatic papillary thyroid carcinoma of the tall cell variant to the posterior mandible that was initially misinterpreted as a dental inflammatory lesion, and review the pertinent literature.

CASE REPORT

A 76 year-old male was referred to the Oral and Maxillofacial Clinic at the Minneapolis Veterans Administration Hospital for "gingivitis or tooth infection" of the posterior left mandible. He had been evaluated in an ENT clinic for a chief complaint of "swollen and bleeding" gums in the same area, but a biopsy revealed "normal gingival tissue". The patient who was prescribed amoxicillin per os, developed persistent bleeding from the biopsy site. His medical record was significant for tall cell variant of papillary thyroid carcinoma diagnosed in 2003 that was treated by total thyroidectomy, neck dissection, and multiple courses of radioactive iodine. In 2008, he developed metastases to the left supraclavicular region and ribs, requiring debulcking of the supraclavicular tumor that surrounded the carotid sheath. Medical history also included prostate cancer, hypertension, hyperlipidemia, gastroesophageal reflux disease, and cerebrovascular accident. His medication included levothyroxine, calcium/vitamin D, ibuprofen, metoprolol, clonidine, diltiazem, lovastatin, acetylsalicylic acid, as well as a chlohexidine mouthrinse on a daily basis. He denied smoking or alcohol consumption.

Πίνακας 1: Φύλο και ηλικία των ασθενών, εντόπιση μετάστασης, ιστολογικός τύπος και παρακολούθηση στις 60 περιπτώσεις μεταστατικού θυρεοειδικού καρκινώματος στη στοματογναθική περιοχή, συμπεριλαμβανομένης της παρούσας περίπτωσης.

Συγγραφέας	Φύλο*	Ηλικία(έτη)	Εντόπιση μετάστασης	Ιστολογικός τύπος**	Παρακολούθηση***
Meyer και Shklar, 1965	Γ	51	κάτω γνάθος	Δ/Α	Δ/Α
Soumar και συν. 1970	Γ	54	κάτω γνάθος	Δ/Α	ΑΣΝ-36 μήνες
Mc Daniel και συν. 1971	Γ	77	κάτω γνάθος	FTC	ΑΣΝ-48 μήνες
	Γ	48	κάτω γνάθος	FTC	Δ/Α
	Δ/Α	Δ/Α	οστά γνάθων	Δ/Α	Δ/Α
	Δ/Α	Δ/Α	οστά γνάθων	Δ/Α	Δ/Α
Al-Ani, 1973	Γ	60	κάτω γνάθος	FTC	Δ/Α
Ripp και συν. 1977	Γ	61	κάτω γνάθος	Δ/Α	απεβίωσε
Stypulkowska και συν. 1979	Δ/Α	Δ/Α	κάτω γνάθος	Δ/Α	απεβίωσε
	Δ/Α	Δ/Α	κάτω γνάθος	Δ/Α	απεβίωσε
Draper και συν. 1979	Γ	Δ/Α	κάτω γνάθος	FTC	Δ/Α
Nishimura και συν. 1982	Γ	74	κάτω γνάθος	FTC	ΑΣΝ-4 μήνες
	Γ	51	κάτω γνάθος	FVPC	επιβίωσε με νόσο-54 μήνες
Osguthorpe και Bratton, 1982	Α	53	κάτω γνάθος	FTC	ΑΣΝ-36 μήνες
Tovi και συν. 1984	Α	33	κάτω γνάθος	FTC	απεβίωσε
Parichatikanond και συν. 1984	Γ	42	κάτω γνάθος	FTC	Δ/Α
Markitziu και συν. 1986	Γ	69	κάτω γνάθος, παρωτίδα	FVPC	ΑΣΝ-18 μήνες
Kahn και McCord, 1989	Γ	82	κάτω γνάθος	FTC	απεβίωσε
Whitaker και συν. 1993	Α	87	γλώσσα, κάτω χείλος	FTC	επιβίωσε με νόσο -4 μήνες
Hefer και συν. 1998	Α	58	άνω γνάθος	FTC	ΑΣΝ-24 μήνες
Vural και Hanna, 1998	Γ	64	κάτω γνάθος	FTC	Δ/Α
Agarwal και συν. 1998	Γ	45	κάτω γνάθος	FTC	Δ/Α
Anil και συν. 1999	Γ	61	κάτω γνάθος	FTC	Δ/Α
Erdag και συν. 1999	Γ	53	κάτω γνάθος	FVPC	επιβίωσε με νόσο -30 μήνες
Piattelli και συν. 2000	Γ	54	ούλα άνω γνάθου	MTC	ΑΣΝ-48 μήνες
Thomas και συν. 2001	Γ	61	ούλα κάτω γνάθου	FTC	ΑΣΝ-60 μήνες
Bhansali και συν. 2003	Γ	60	κάτω γνάθος, άνω γνάθος	FVPC	Δ/Α
Colella και συν. 2003	Γ	50	κάτω γνάθος	PTC	Δ/Α
Ostrosky και συν. 2003	Α	72	κάτω γνάθος	FTC	Δ/Α
Bodner και συν. 2006	Α	65	κάτω γνάθος	Hurtle cell	απεβίωσε
D'Silva και συν. 2006	Γ	Δ/Α	οστά γνάθων	Δ/Α	Δ/Α
	Γ	Δ/Α	οστά γνάθων	Δ/Α	Δ/Α
	Γ	Δ/Α	οστά γνάθων	Δ/Α	Δ/Α
Liu και συν. 2007	Α	66	κάτω γνάθος	FVPC	ΑΣΝ
Tamiolakis και συν. 2007	Δ/Α	Δ/Α	κάτω γνάθος	Δ/Α	Δ/Α
	Γ	69	κάτω γνάθος	PTC	απεβίωσε
Kaveri και συν. 2007	Α	65	κάτω γνάθος	FTC	Δ/Α
Antunes και Antunes, 2008	Γ	13	άνω γνάθος	PTC	Δ/Α
	Γ	64	κάτω γνάθος	FTC	Δ/Α
	Γ	75	κάτω γνάθος	FTC	Δ/Α
Araki και συν. 2008	Γ	55	κάτω γνάθος	FTC	Δ/Α
Algahtani και συν. 2009	Γ	66	κάτω γνάθος	FTC	Δ/Α
Ismail και συν. 2009	Γ	70	κάτω γνάθος	FTC	Δ/Α
Seoane και συν. 2009	Γ	58	γλώσσα	PTC	απεβίωσε
	Γ	69	κάτω γνάθος	PTC	απεβίωσε
Nishikawa και συν. 2010	Γ	83	κάτω γνάθος	poorly differentiated	απεβίωσε
Kumar και συν. 2010	Γ	58	κάτω γνάθος	FVPC	ΑΣΝ-24 μήνες
Yokoe και συν. 2010	Γ	71	κάτω γνάθος	FTC	ΑΣΝ-48 μήνες
Chaturvedy και συν. 2010	Α	68	άνω χείλος	FTC	Δ/Α
Daley και Darling, 2011	Α	57	ούλα κάτω γνάθου	Δ/Α	Δ/Α
Kim και συν. 2011	Γ	46	κάτω γνάθος	FTC	ΑΣΝ-12 μήνες
Muttagi και συν. 2011	Α	60	κάτω γνάθος	FVPC	Δ/Α
	Γ	63	κάτω γνάθος	FVPC	Δ/Α
	Γ	51	κάτω γνάθος	FVPC	Δ/Α
	Γ	44	κάτω γνάθος	PTC	Δ/Α
	Γ	35	κάτω γνάθος	PTC	Δ/Α
Shabestari και συν. 2012	Γ	21	άνω γνάθος	MTC	Δ/Α
Nikitakis και συν. 2012	Α	63	άνω γνάθος, ιγμόρειο άντρο	PTC	επιβίωσε με νόσο -24 μήνες
Bhadage και συν. 2012	Γ	40	κάτω γνάθος	FTC	Δ/Α
Παρούσα περίπτωση	Α	76	κάτω γνάθος	TCVPC	κατέληξε από τη νόσο- 11 μήνες

*Γ= γυναίκα, Α=άνδρας, Δ/Α= δεν αναφέρεται, ** FTC= θυλακιώδες θυρεοειδικό καρκίνωμα (follicular thyroid carcinoma), PTC= θηλώδες θυρεοειδικό καρκίνωμα (papillary thyroid carcinoma), MTC= μυελώδες θυρεοειδικό καρκίνωμα (medullary thyroid carcinoma), FVPC= θυλακιώδης παραλλαγή θηλώδους θυρεοειδικού καρκινώματος (follicular variant of papillary thyroid carcinoma), TCVPC= θηλώδες θυρεοειδικό καρκίνωμα με παραλλαγή υψηλών κυττάρων (tall cell variant of papillary thyroid carcinoma), *** ΑΣΝ= απουσία σημείων νόσου

Table 1: Sex and age of patients, site of involvement, histological type and outcome in 60 cases of metastatic thyroid carcinoma to the oral cavity and the jaws, including the present one.

Reference	Sex*	Age (years)	Site	Histological type**	Outcome***
Meyer and Shklar, 1965	F	51	mandible	N/A	N/A
Soumar et al 1970	F	54	mandible	N/A	NED-36 months
Mc Daniel et al 1971	F	77	mandible	FTC	NED-48 months
	F	48	mandible	FTC	N/A
	N/A	N/A	jawbones	N/A	N/A
	N/A	N/A	jawbones	N/A	N/A
Al-Ani, 1973	F	60	mandible	FTC	N/A
Ripp et al 1977	F	61	mandible	N/A	deceased
Stypulkowska et al 1979	N/A	N/A	mandible	N/A	deceased
	N/A	N/A	mandible	N/A	deceased
Draper et al 1979	F	N/A	mandible	FTC	N/A
Nishimura et al 1982	F	74	mandible	FTC	NED-4 months
	F	51	mandible	FVPC	alive with disease-54 months
Osguthorpe and Bratton, 1982	M	53	mandible	FTC	NED-36 months
Tovi et al 1984	M	33	mandible	FTC	deceased
Parichatikanond et al 1984	F	42	mandible	FTC	N/A
Markitziu et al 1986	F	69	mandible, parotid gland	FVPC	NED-18 months
Kahn and McCord, 1989	F	82	mandible	FTC	deceased
Whitaker et al 1993	M	87	tongue, lower lip	FTC	alive with disease-4 months
Hefer et al 1998	M	58	maxilla	FTC	NED-24 months
Vural and Hanna, 1998	F	64	mandible	FTC	N/A
Agarwal et al 1998	F	45	mandible	FTC	N/A
Anil et al 1999	F	61	mandible	FTC	N/A
Erdag et al 1999	F	53	mandible	FVPC	alive with disease-30 months
Piattelli et al 2000	F	54	maxillary gingiva	MTC	NED-48 months
Thomas et al 2001	F	61	mandibular, gingiva	FTC	NED-60 months
Bhansali et al 2003	F	60	mandible, maxilla	FVPC	N/A
Colella et al 2003	F	50	mandible	PTC	N/A
Ostrosky et al 2003	M	72	mandible	FTC	N/A
Bodner et al 2006	M	65	mandible	Hurtle cell	deceased
D'Silva et al 2006	F	N/A	jawbones	N/A	N/A
	F	N/A	jawbones	N/A	N/A
	F	N/A	jawbones	N/A	N/A
Liu et al 2007	M	66	mandible	FVPC	NED
Tamiolakis et al 2007	N/A	N/A	mandible	N/A	N/A
	F	69	mandible	PTC	deceased
Kaveri et al 2007	M	65	mandible	FTC	N/A
Antunes and Antunes, 2008	F	13	maxilla	PTC	N/A
	F	64	mandible	FTC	N/A
	F	75	mandible	FTC	N/A
Araki et al 2008	F	55	mandible	FTC	N/A
Algahtani et al 2009	F	66	mandible	FTC	N/A
Ismail et al 2009	F	70	mandible	FTC	N/A
Seoane et al 2009	F	58	tongue	PTC	deceased
	F	69	mandible	PTC	deceased
Nishikawa et al 2010	F	83	mandible	poorly differentiated	deceased
Kumar et al 2010	F	58	mandible	FVPC	NED-24 months
Yokoe et al 2010	F	71	mandible	FTC	NED-48 months
Chaturvedy et al 2010	M	68	upper lip	FTC	N/A
Daley and Darling, 2011	M	57	mandibular, gingiva	N/A	N/A
Kim et al 2011	F	46	mandible	FTC	NED-12 months
Muttagi et al 2011	M	60	mandible	FVPC	N/A
	F	63	mandible	FVPC	N/A
	F	51	mandible	FVPC	N/A
	F	44	mandible	PTC	N/A
	F	35	mandible	PTC	N/A
Shabestari et al 2012	F	21	maxilla	MTC	N/A
Nikitakis et al 2012	M	63	maxilla, maxillary sinus	PTC	alive with disease-24 months
Bhadage et al 2012	F	40	mandible	FTC	N/A
Present case	M	76	mandible	TCVPC	DOD- 11 months

*F= female, M=male, N/A= not available, NED= no evidence of disease; ** FTC= follicular thyroid carcinoma, PTC= papillary thyroid carcinoma, MTC= medullary thyroid carcinoma, FVPC= follicular variant of papillary thyroid carcinoma, TCVPC= tall cell variant of papillary thyroid carcinoma; ***DOD= died of disease.

ριοχή και τις πλευρές, για τις οποίες απαιτήθηκε εκτομή υπερκλείδιου όγκου που περιέβαλλε το καρωτιδικό έλυτρο. Το ιατρικό ιστορικό περιλάμβανε επίσης καρκίνο του προστάτη, υπέρταση, υπερλιπιδαιμία, γαστροοισοφαγική παλινδρόμηση και ένα εγκεφαλικό επεισόδιο. Η φαρμακευτική αγωγή περιλάμβανε λεβοθυροξίνη, ασβεστίο/βιταμίνη D, ιβουπροφαίνη, μετοπρολόλη, κλονιδίνη, διλτιαζέμη, λοβαστατίνη, ακέτυλο-σαλυκιλικό οξύ, καθώς και στοματικό διάλυμα χλωρεξιδίνης σε καθημερινή βάση. Δεν ήταν καπνιστής και δεν κατανάλωνε συστηματικά αλκοόλ.

Κατά την ενδοστοματική εξέταση διαπιστώθηκαν μεγάλες επανορθωτικές αποκαταστάσεις και ελλείποντα δόντια, αλλά η στοματική του υγιεινή κρίθηκε ικανοποιητική. Άπω του κάτω αριστερού δεύτερου γομφίου, ο οποίος εμφάνιζε κινητικότητα IIIου βαθμού, υπήρχε διόγκωση διαμέτρου 2cm (Εικ. 1). Στην ψηλάφηση η διόγκωση ήταν ευπίεστη, ανώδυνη, με ήπια αιμορραγία στα όρια. Δεν υπήρχαν νευρολογικά ευρήματα και όλα τα δόντια αντέδρασαν θετικά στην ηλεκτρική δοκιμασία ζωτικότητας πολφού. Κατά την εξωστοματική εξέταση καταγράφηκε η ύπαρξη συμπαγούς, ανώδυνης μάζας περίπου 2cm στην αριστερή υπερκλείδια περιοχή.

Η πανοραμική ακτινογραφία αποκάλυψε μονόχωρη ακτινοδιαύγαση στην αριστερή κάτω γνάθο, άπω ακρορριζικά του δεύτερου γομφίου, με ασαφή ακτινογραφικά όρια, απορρόφηση της άπω ρίζας του δοντιού, και επέκταση στον πόρο του κάτω φατνιακού νεύρου (Εικ. 2). Στην αξονική ακτινογραφία απεικονίστηκε υπόπυκνη περιοχή περίπου 2,5cm προσθιοπίσθια, με έκπτυξη του παρειακού και διάτρηση του γλωσσικού πετάλου της κάτω γνάθου (Εικ. 3). Εξαιτίας του ατομικού αναμνηστικού του ασθενούς, συστήθηκε σπινθηρογράφημα οστών με ραδιενεργό ιώδιο (I^{131}), το οποίο αποκάλυψε θερμές εστίες συμβατές με θυρεοειδική μετάσταση στην αριστερή κάτω γνάθο, τις πλευρές και την αριστερή κλείδα (Εικ. 4).

Η πιθανή διάγνωση ήταν μεταστατικό θυρεοειδικό καρκίνωμα. Επειδή οι ρίζες του αριστερού κάτω δεύτερου γομφίου ήταν σε άμεση επαφή με τη βλάβη και το δόντι παρουσίαζε μεγάλη κινητικότητα και έπρεπε να εξαχθεί, αποφασίστηκε να γίνει βιοψία διαμέσου του μετεξακτικού φατνίου. Αφαιρέθηκε με απόξεση αιμορραγικός, ζελατινώδους υφής ιστός. Το ιστολογικό παρασκεύασμα χρωσμένο με αιματοξυλίνη και ηωσίνη απεκάλυψε θηλώδεις προσεκβολές αγγειοϊνώδους συνδετικού ιστού, επενδυόμενες από έναν ή περισσότερους στίχους νεοπλασματικών κυττάρων, σε υπόστρωμα αιμορραγικού συνδετικού ιστού (Εικ. 5α). Τα νεοπλασματικά κύτταρα ήταν κυλινδρικά, με άφθονο ηωσινόφιλο κυτταρόπλασμα και εμφάνιζαν επικαλυπτόμενους, ωοειδείς φυσαλιδώδεις πυρήνες με ελάχιστη πλειομορφία, εμφανή πυρήνια και έντονη μιτωτική δραστηριότητα (Εικ. 5β). Διαπιστώθηκαν, επίσης, ελάχιστα θυλάκια, όχι όμως και αποτιτανώσεις. Η τελική διάγνωση ήταν μεταστατικό καρκίνωμα, συμβατό με θηλώδες θυρεοειδικό καρκίνωμα, τύπου υψηλών

Εικ. 1: Αιμορραγική ευπίεστη μάζα στην κάτω γνάθο αριστερά, άπω του #37
Fig. 1: A bleeding compressible mass in the left mandible, distal to tooth #17

Εικ. 2: Η πανοραμική ακτινογραφία αποκάλυψε μία μονόχωρη ακτινοδιαύγαση στην κάτω γνάθο αριστερά
Fig. 2: Panoramic radiograph shows a unilocular radiolucency in the left posterior mandible

Εικ. 3: Η αξονική ακτινογραφία έδειξε μία υπόπυκνη περιοχή που προκάλεσε διεύρυνση του παρειακού και λύση του γλωσσικού πετάλου της κάτω γνάθου
Fig. 3: CT-scan shows a radiolucent lesion causing expansion of the buccal and destruction of the lingual cortices

Εικ. 4: Σπινθηρογράφημα οστών με ραδιενεργό ιώδιο (I^{131}) αποκάλυψε σημεία ενδεικτικά θυρεοειδικής μετάστασης στην αριστερή κάτω γνάθο, τις πλευρές και την αριστερή κλείδα
Fig. 4: I^{131} bone scan shows hot spots suggestive of a thyroid metastatic carcinoma to the posterior left mandible, ribs and the clavicle

On intraoral examination, many heavily restored or missing teeth were found, but oral hygiene was good. A 2cm enlargement was seen distal to the lower left second molar tooth that showed class III mobility (Fig. 1). On

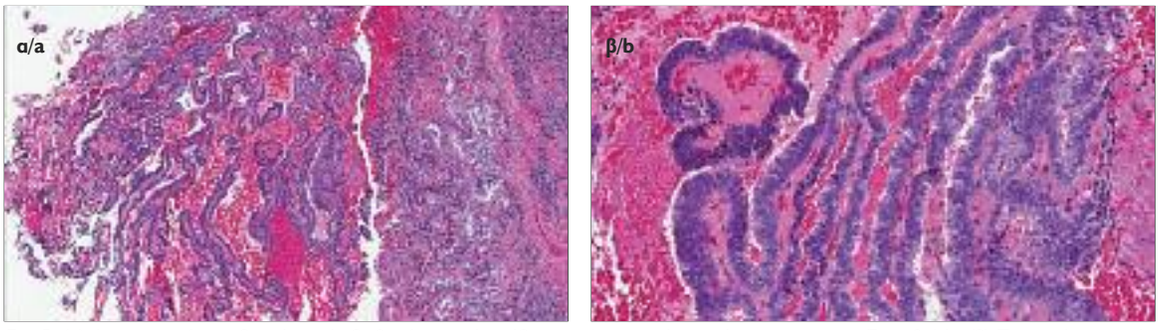

Εικ. 5: (α) Αιμορραγικός συνδετικός ιστός διηθημένος από ομάδες νεοπλασματικών κυττάρων που σχηματίζουν θηλές. (β) Τα νεοπλασματικά κύτταρα εμφάνιζαν φυσαλιδώδεις πυρήνες και άφθονο ηωσινόφιλο κυτταρόπλασμα (χρώση αιματοξυλίνης-ηωσίνης, αρχική μεγέθυνση x40 και x200)

Fig. 5: (a) Hemorrhagic connective infiltrated by nests of neoplastic cell that form papillae. (b) Neoplastic cells feature vesicular nuclei and abundant eosinophilic cytoplasm (hematoxylin and eosin stain, original magnification x40 and x200)

κυττάρων, καθώς η βλάβη πληρούσε τα προβλεπόμενα κρίτηρια (LiVolsi, 2011).

Ακολούθησε ανοσοϊστοχημικός έλεγχος με την τεχνική στρεπταβιδίνης-βιοτίνης-υπεροξειδάσης στο πλήρως αυτοματοποιημένο σύστημα Ventana BenchMark^{XT} (Ventana Medical Systems Inc., Tucson, AZ) με το kit ανίχνευσης iView DAB detection kit (Ventana), μετά από ανάκτηση αντιγονικότητας με θέρμανση σε φούρνο μικροκυμάτων σε ρυθμιστικό διάλυμα κιτρικού. Ως θετικός μάρτυρας χρησιμοποιήθηκε φυσιολογικός θυρεοειδής αδένας και ως αρνητικός μάρτυρας τομές του όγκου, όπου τα πρωτογενή αντισώματα είχαν αντικατασταθεί με μη-άνοσο ορό της ίδιας ειδικότητας. Με τα πρωτογενή μονοκλωνικά αντισώματα κατά του μεταγραφικού παράγοντα-1 του θυρεοειδούς (Thyroid Transcription Factor-1/TTF-1, 8G7G3/1, Ventana) και θυρεοσφαιρίνης (2H11+6E1, Cell Marque, Rocklin, California, USA) αποκαλύφθηκε θετική πυρηνική (Εικ. 6) και κυτταροπλασματική χρώση (Εικ. 7) αντίστοιχα, ευρήματα που επιβεβαίωσαν τη διάγνωση

Λόγω της παρουσίας των πολλαπλών μεταστατικών εστιών ο ασθενής παραπέμφθηκε σε εξειδικευμένο ογκολογικό κέντρο, όπου υποβλήθηκε σε ακτινοθεραπεία. Ένδεκα μήνες αργότερα, περίπου 8 χρόνια μετά την αρχική διάγνωση του θυρεοειδικού καρκινώματος, κατέληξε από τη νόσο.

ΣΥΖΗΤΗΣΗ

Η παρούσα περίπτωση είναι η πρώτη μεταστατικού θυρεοειδικού καρκινώματος στην κάτω γνάθο με κλινική εμφάνιση φλεγμονώδους βλάβης περιοδοντικής ή οδοντικής αιτιολογίας. Η απουσία νευρολογικών ενοχλημάτων, αν και ο όγκος ενέπλεκε τον πόρο του κάτω φατνιακού νεύρου, είναι ασυνήθης. Οι Piattelli και συν. (2000) έχουν περιγράψει μία περίπτωση μετάστασης στα ούλα μυελώδους θυρεοειδικού καρκινώματος, το οποίο θεωρήθηκε αρχικά φατνιακό απόστημα.

Σύμφωνα με την ανασκόπηση της βιβλιογραφίας, οι θυρεοειδικές μεταστάσεις στις γνάθους προσβάλλουν συ-

palpation, it was compressible, painless, and easily bleeding at its margins. Neurological signs were not reported, while all teeth responded to electric pulp testing. Extraoral examination was significant for the presence of a firm, non-painful mass, in the left supraclavicular area measuring approximately 2cm.

A panoramic radiograph revealed a unilocular radiolucency in the left posterior mandible, apical and distal to the second molar tooth (Fig. 2). It had ill-defined borders, was associated with resorption of the distal root of the tooth, and appeared to involve the mandibular canal. A CT-scan showed a radiolucent lesion that measured approximately 2.5cm anterior to posterior, that caused expansion of the buccal and destruction of the lingual cortical plates (Fig. 3). Due to the patient's medical history, a bone scan with I^{131} was performed that showed hot spots suggestive of a thyroid metastatic carcinoma to the posterior left mandible, the ribs and the left clavicle (Fig. 4).

The provisional diagnosis was metastatic thyroid carcinoma. As the roots of the lower left second molar tooth were in direct contact with the lesion and the tooth had to be extracted due to its high mobility, it was decided to get a biopsy through the extraction socket. A bleeding gelatinous tissue was curetted. Hematoxylin and eosin preparations featured papillary projections of fibrovascular connective tissue lined by a single or multiple layers of neoplastic cells, in a hemorrhagic connective tissue stroma (Fig. 5a). The neoplastic cells were cylindrical with abundant eosinophilic cytoplasm, and showed overlapping, oval, minimally pleomorhic, mostly vesicular nuclei with prominent nucleoli, and intense mitotic activity (Fig. 5b). Rare follicles were present, but no calcifications were identified. The final diagnosis was "metastatic carcinoma, consistent with tall cell variant of papillary thyroid carcinoma", as the lesion fulfilled the essential criteria (LiVolsi, 2011). Streptavidin-biotin-peroxidase immunohistochemistry was performed with the Ventana BenchMark XT fully automated slide preparation system (Ventana Medical Systems Inc., Tucson, AZ) and the iView DAB detection kit (Ventana), after antigen retrieval by mi-

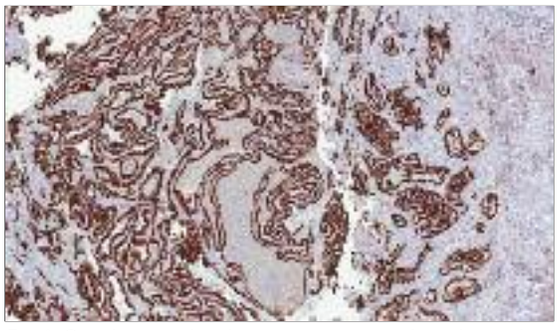

Εικ. 6: Θετική πυρηνική χρώση για το μεταγραφικό παράγοντα-1 του θυρεοειδούς (TTF-1) (τεχνική στρεπταβιδίνης-βιοτίνης-υπεροξειδάσης, αρχική μεγέθυνση x40 and ένθετο x200)
Fig. 6: Positive nuclear immunostaining for TTF-1 (avidin-biotin-peroxidase, original magnification x40 and inset x200)

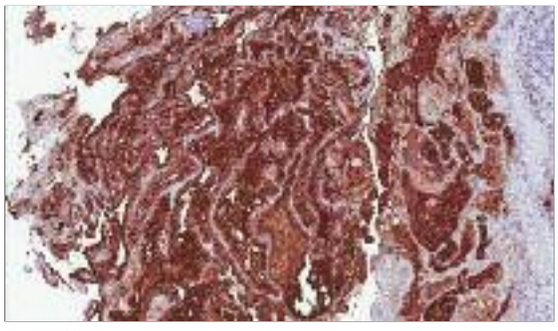

Εικ. 7: Θετική κυτταροπλασματική χρώση για τη θυρεοσφαιρίνη (τεχνική στρεπταβιδίνης-βιοτίνης-υπεροξειδάσης, αρχική μεγέθυνση x40 and ένθετο x200).
Fig. 7: Positive cytoplasmic immunostaining for thyroglobin (avidin-biotin-peroxidase, original magnification x40 and inset x200).

χνότερα γυναίκες (76%) από ότι άνδρες (24%), με αναλογία γυναικών:ανδρών 3:1. Το ηλικιακό εύρος των ασθενών κυμαίνεται μεταξύ 13 και 87 ετών (μέσος όρος ηλικίας 58,65±14,71 έτη). Για τις γυναίκες ο μέσος όρος ηλικίας ήταν τα 57,05 έτη και για τους άνδρες τα 63,31 έτη. Οι περισσότεροι ασθενείς (75%) βρίσκονταν μεταξύ 6ης-8ης δεκαετίας. Σε 52 από τις 55 περιπτώσεις η μετάσταση ήταν εντοπισμένη σε μία θέση, ενώ σε τρεις περιπτώσεις είχαν προσβληθεί περισσότερες ενδοστοματικές θέσεις (Whitaker και συν. 1993, Bhansali και συν. 2003, Nikitakis και συν. 2012). Στην πλειοψηφία των περιπτώσεων προσβλήθηκαν οι γνάθοι (90%), κυρίως η κάτω γνάθος (82%). Σε 24 από τις 60 περιπτώσεις (40%) η μεταστατική βλάβη αποτέλεσε την πρώτη εκδήλωση αδιάγνωστης θυρεοειδικής κακοήθειας (Soumar και συν. 1970, Mc Daniel και συν. 1971, Al-Ani, 1973, Stypulkowska και συν. 1979, Nishimura και συν. 1982, Osguthorpe και Bratton, 1982, Tovi και συν. 1984, Parichatikanond και συν. 1984, Markitziu και συν. 1986, Whitaker και συν. 1993, Vural και Hanna, 1998, Thomas και συν. 2001, Bhansali και συν. 2003, Ostrosky και συν. 2003, Kaveri και συν. 2007, Araki και συν. 2008, Algahtani και συν. 2009, Ismail και συν. 2009, Seoane και συν. 2009, Kumar και συν. 2010, Yokoe και συν. 2010, Kim και συν. 2011, Bhadage και συν. 2012).

Ακτινογραφικά, τα μεταστατικά θυρεοειδικά καρκινώματα εμφανίζονται ως ασαφείς ακτινοδιαυγάσεις (Zachariades, 1989, Hirshberg και συν. 1994, Hirshberg και συν. 2008). Σημειώνεται, ακόμα, πως με την αρτηριογραφία, το υπερηχογράφημα Doppler και την αξονική αγγειογραφία αποκαλύπτεται ικανοποιητική αιματική ροή στη θέση της μετάστασης (Kaveri και συν. 2007, Araki και συν. 2008, Ismail και συν. 2009). Έχει, επίσης, περιγραφεί οστεοβλαστικό μεταστατικό θυρεοειδικό καρκίνωμα στην κάτω γνάθο με εικόνα «ακτίνων ανατέλλοντος ηλίου» (Nishikawa και συν. 2010).

Από τις 48 δημοσιευμένες περιπτώσεις μεταστατικού θυρεοειδικού καρκινώματος, στις οποίες προσδιοριζόταν ο ιστολογικός τύπος, τα 26 (54%) ήταν θυλακιώδη καρκινώματα και μόνο τα 18 (38%) ήταν θηλώδη, παρόλο που

crowave heating and citrate buffer. Normal thyroid was used as positive control, while in negative controls primary antibodies were substituted with a non-immunoserum of the same specificity. Primary antibodies for Thyroid Transcription Factor-1 (TTF-1, 8G7G3/1, prediluted monoclonal antibody, Ventana) and thyroglobulin (2H11+6E1, prediluted monoclonal antibody, Cell Marque, Rocklin, California, USA) disclosed positive nuclear (Fig. 6) and cytoplasmic staining (Fig. 7), respectively, confirming the diagnosis.

Due to the presence of multiple metastatic sites, the patient was referred to a specialized cancer center, where radiation treatment was given. Eleven months later, approximately 8 years after the initial diagnosis of thyroid carcinoma, he died of his disease.

DISCUSSION

To our knowledge this is the first case of a mandibular metastatic thyroid carcinoma with the clinical presentation of a periodontal or tooth inflammatory lesion. Absence of neurological signs, although the tumor appeared to involve the mandibular canal, is unusual. Piattelli et al. (2000) have reported a case of metastatic medullary thyroid carcinoma on the gingiva that was initially considered as an alveolar abscess.

Our review of the literature showed that thyroid metastases to the jaws are more common in females (76%) than males (24%), with a 3:1 female to male ratio. The age ranged from 13 to 87 years (mean 58.65±14.71). For females the mean age was 57.05 years and for males 63.31 years. Most patients (75%) were in their 6th-8th decade of life. In 52 of 55 cases metastasis was focal and in three cases multiple sites were involved (Whitaker et al. 1993, Bhansali et al. 2003, Nikitakis et al. 2012). Most cases occurred in the jawbones (90%) with a predilection for the mandible (82%). In 24 out of 60 cases (40%) the metastatic lesion was the first evidence of an unknown thyroid malignancy (Soumar et al. 1970, Mc Daniel et al. 1971, Al-Ani, 1973, Stypulkowska et al. 1979, Nishimura et al. 1982, Osgu-

ο θηλώδης τύπος αντιπροσωπεύει το 80-85% των θυρεοειδικών καρκινωμάτων (LiVolsi, 2011), με τάση αύξησης της συχνότητας την τελευταία δεκαετία (Baloch και LiVolsi, 2000). Οι σκελετικές μεταστάσεις είναι πιο συχνές για τα θυλακιώδη καρκινώματα με συχνότητα 7-28%, έναντι <7% για τα θηλώδη καρκινώματα (Tickoo και συν. 2000, Toubert και συν. 2007, LiVolsi, 2011). Είναι πιθανό ότι ορισμένες από τις περιπτώσεις που διαγνώστηκαν ως θυλακιώδη θυρεοειδικά καρκινώματα, αντιπροσώπευαν στην πραγματικότητα θυλακιώδη τύπο θηλωδών θυρεοειδικών καρκινωμάτων. Η αναλογία, άλλωστε, των θυλακιωδών προς τα θηλώδη θυρεοειδικά καρκινώματα με μεταστάσεις στις γνάθους ήταν 4:1 πριν το 1988, οπότε σύμφωνα με τον Παγκόσμιο Οργανισμό Υγείας (Hedinger και συν. 1988) συστήθηκε διαχωρισμός του θυλακιώδους τύπου θηλωδών θυρεοειδικών καρκινωμάτων από τα θυλακιώδη θυρεοειδικά καρκινώματα, και 1,125:1 μετά από το 1988. Επιπροσθέτως, 50% των θηλωδών θυρεοειδικών καρκινωμάτων που έδωσαν μεταστάσεις στις γνάθους ήταν θυλακιώδους τύπου. Στην παρούσα περίπτωση, τα ιστολογικά χαρακτηριστικά της μεταστατικής βλάβης ήταν ταυτόσημα με αυτά του πρωτοπαθούς όγκου, όπως έχει αναφερθεί στις οστικές μεταστάσεις θυρεοειδικών καρκινωμάτων (Tickoo και συν. 2000).

Η αντιμετώπιση των ενδοστοματικών μεταστάσεων περιλαμβάνει χειρουργική εξαίρεση, ακτινοθεραπεία, χημειοθεραπεία, ορμονοθεραπεία, θεραπεία με ραδιενεργό ιώδιο ή συνδυασμό των ανωτέρω (Buchner και Ramon, 1967, Zachariades, 1989). Η χειρουργική εξαίρεση παράλληλα με θεραπεία με ραδιενεργό ιώδιο αποτελεί τη λύση εκλογής (Hefer και συν. 1998, Vural και Hanna, 1998, Thomas και συν. 2001, Bhansali και συν. 2003 Anil και συν. 1999, Ismail και συν. 2009, Kumar και συν. 2010, Daley και Darling, 2011, Toubert και συν. 2007), αν και υπάρχουν αντίθετες απόψεις (Stypulkowska και συν. 1979). Η θεραπεία με I^{131} φαίνεται πιο αποτελεσματική σε νεαρούς ασθενείς με μικρής έκτασης μεταστάσεις (Toubert και συν. 2007). Σε ορισμένες περιπτώσεις η παρηγορητική θεραπεία είναι μονόδρομος και μπορεί να συμβάλλει στην αναστολή εξέλιξης της νόσου, στην ανακούφιση του ασθενούς από τον πόνο, καθώς και στην πρόληψη των παθολογικών καταγμάτων, της αιμορραγίας και της καχεξίας (Stypulkowska και συν. 1979).

Η ανάπτυξη οστικών μεταστάσεων από θυρεοειδικά καρκινώματα σχετίζεται με κακή πρόγνωση, ανεξάρτητα του τύπου ή του βαθμού διαφοροποίησης του πρωτοπαθούς όγκου (Tickoo και συν. 2000). Σε αντίθεση με το σύνηθες θηλώδες θυρεοειδικό καρκίνωμα που συνοδεύεται από καλή έως άριστη πρόγνωση και μακρά επιβίωση ακόμη και όταν υπάρχουν απομακρυσμένες μεταστάσεις (LiVolsi, 2011), ο τύπος υψηλών κυττάρων χαρακτηρίζεται από λιγότερο ευνοϊκή πρόγνωση και δεκαετή επιβίωση στο 75% των ασθενών. Ο ασθενής της παρούσας περίπτωσης κατέληξε 8 χρόνια μετά την αρχική διάγνωση.

thorpe and Bratton, 1982, Tovi et al. 1984, Parichatikanond et al. 1984, Markitziu et al. 1986, Whitaker et al. 1993, Vural and Hanna, 1998, Thomas et al. 2001, Bhansali et al. 2003, Ostrosky et al. 2003, Kaveri et al. 2007, Araki et al. 2008, Algahtani et al. 2009, Ismail et al. 2009, Seoane et al. 2009, Kumar et al. 2010, Yokoe et al. 2010, Kim et al. 2011, Bhadage et al. 2012). Radiographically, metastatic thyroid carcinoma usually appears as radiolucency with ill-defined margins (Zachariades, 1989, Hirshberg et al. 1994, Hirshberg et al. 2008). A well-developed blood supply revealed by arteriography, doppler ultrasonography and CT angiography is frequently noted (Kaveri et al. 2007, Araki et al. 2008, Ismail et al. 2009). An osteoblastic metastatic thyroid carcinoma to the mandible, with a "sunray" appearance, has also been described (Nishikawa et al. 2010).

Out of 48 previously described cases of metastatic thyroid carcinomas where the histological type was known, 26 (54%) were of the follicular and only 18 (38%) of the papillary type, although papillary carcinomas constitute 80-85% of thyroid malignancies (LiVolsi, 2011) with a trend for increasing incidence during the last decade (Baloch and LiVolsi, 2000). Skeletal metastases seem to be more common for follicular carcinomas, with an incidence of 7-28%, compared to the <7% for papillary carcinomas (Tickoo et al. 2000, Toubert et al. 2007, LiVolsi, 2011). It is also possible that some cases diagnosed as follicular thyroid carcinomas actually represented follicular variants of papillary thyroid carcinoma. In fact, the follicular to papillary metastatic jaw carcinomas ratio prior to 1988, when the World Health Organization (Hedinger et al. 1988) recommended separating the follicular variant of papillary carcinoma from follicular carcinoma, was 4:1 and subsequently 1.125:1. In addition, 1/2 of papillary carcinomas metastatic to the jaws were of the follicular variant. The microscopic features of the present metastatic tumor were identical to those of the primary lesions, as has been reported for bone metastases of thyroid carcinomas (Tickoo et al. 2000).

Management of oral metastasis may include surgery, radiation, chemotherapy, hormone therapy, radioiodine therapy, or a combination of the above (Buchner and Ramon, 1967, Zachariades, 1989). Surgical resection combined with radioactive iodine therapy (I^{131}) is usually the preferred mode of management (Hefer et al. 1998, Vural and Hanna, 1998, Thomas et al. 2001, Bhansali et al. 2003, Anil et al. 1999, Ismail et al. 2009, Kumar et al. 2010, Daley and Darling, 2011, Toubert et al. 2007) although there are opinions to the contrary (Stypulkowska et al. 1979). I^{131} therapy seems to be more effective in younger patients with small metastases (Toubert et al. 2007). In some cases palliative treatment is the only option available and can contribute to the delay of the progression of the disease, patient's relief from pain, as well as prevention of pathologic fracture, hemorrhage and cachexia (Stypulkowska et al. 1979).

Development of bone metastases in thyroid carcinomas

Η παρούσα περίπτωση αναδεικνύει τις ποικίλες κλινικές εκδηλώσεις των μεταστάσεων κακοήθων νεοπλασμάτων στη στοματογναθική περιοχή, οι οποίες μπορεί να εκληφθούν λανθασμένα ως φλεγμονές περιοδοντικής ή οδοντικής αιτιολογίας, όταν δε λαμβάνεται υπόψη το ατομικό αναμνηστικό του ασθενούς. Οι μεταστατικοί όγκοι θα πρέπει να συμπεριλαμβάνονται στη διαφορική διάγνωση βλαβών στις γνάθους ογκολογικών ασθενών, ενώ η λεπτομερής κλινική, ακτινογραφική και ιστολογική εξέταση είναι απαραίτητες για την τεκμηρίωση της τελικής διάγνωσης.

is associated with a poor prognosis, regardless of the primary tumors' type or differentiation (Tickoo et al. 2000). Contrary to papillary thyroid carcinoma that has a good to excellent prognosis and long-term survival even when distant metastases are present (LiVolsi, 2011), the tall cell variant shows a less favorable prognosis with 10 years survival of 75%. Our patient died approximately 8 years after the initial diagnosis.

The case presented herein shows the variable clinical manifestation of metastases to the oral region that may easily be mistaken for periodontal or dental inflammation, when the patient's history is not taken into consideration. A metastatic tumor should be included in the differential diagnosis of jaw lesions in cancer patients and a careful clinical, radiographic, and histological evaluation is necessary for documenting the final diagnosis.

ΒΙΒΛΙΟΓΡΑΦΙΑ/REFERENCES

Agarwal A, Mishra SK, Jain M: Follicular thyroid carcinoma with metastasis to the mandible. J Indian Med Assoc 96:354-355, 1998

Al-Ani S: Metastatic tumors to the mouth: Report of two cases. J Oral Surg 31:120-122, 1973

Algahtani M, Alqudah M, Alshehri S, Binahmed A, Sándor GK: Pathologic fracture of the mandible caused by metastatic follicular thyroid carcinoma. J Can Dent Assoc 75:457-60, 2009

Anil S, Lal PM, Gill DS, Beena VT: Metastasis of thyroid carcinoma to the mandible. Case report. Austr Dental J 44:56-57, 1999

Antunes AA, Antunes AP: Gnathic bone metastasis: A retrospective study of 10 cases. Rev Bras Otorrinolaringol 74:561-565, 2008

Araki M, Nishimura S, Iwanari S, Sawada A, Matsumoto N, Honda K, Ohki H, Komiyama K: Mandibular metastases from follicular carcinoma of the thyroid gland: A case report. Oral Radiol 24:85–89, 2008

Baloch ZW, LiVolsi VA: Encapsulated follicular variant of papillary thyroid carcinoma with bone metastases. Mod Pathol 13:861-865, 2000

Bhadage CJ, Vaishampayan S, Umarji H: Mandibular metastasis in a patient with follicular carcinoma of thyroid. Contemp Clin Dent 3:212-214, 2012

Bhansali A, Kataria RN, Subrahmanyam KAV, Radotra BD, Mathur SK: Maxillary Mass as the Presenting Manifestation of Papillary Thyroid Carcinoma. Indian J Cancer 40:80-81, 2003

Bhaskar SN: Oral manifestations of metastatic tumors. Postgrad Med 49:155-158, 1971

Bodner L, Sion-Vardy N, Geffen DB, Nash M: Metastatic tumors to the jaws: A report of eight new cases. Med Oral Patol Oral Cir Bucal 11:132-135, 2006

Buchner A, Ramon Y: Distant metastases to the jaws: Report of four cases. J Oral Surg 25:246-250, 1967

Chaturvedy G, Kumar R, Sikka K, Karthikeyan CV, Mathur SR: An unusual site of distant metastasis in carcinoma of the thyroid. Indian J Cancer 47:479-480, 2010

Clausen F, Poulsen H: Metastatic carcinoma of the jaws. Acta Pathol Microbiol Scand 57:361-374, 1963

Colella G, Capone R, Cappabianca S: Mandibular metastasis from papillary thyroid carcinoma--a case report. Tumori 89:452-454, 2003

Daley T, Darling M: Metastases to the mouth and jaws: A contemporary Canadian experience. J Can Dent Assoc 77:67-73, 2011

Draper BW, Precious DS, Priddy RW, Byrd DL: Clinicopathological conference. Case 29, part 2. Follicular thyroid carcinoma metastatic to the mandible. J Oral Surg 37:736-739, 1979

D'Silva NJ, Summerlin DJ, Cordell KG, Abdelsayed RA, Tomich CE, Hanks CT, Fear D, Meyrowitz S: Metastatic tumors in the jaws: A retrospective study of 114 cases. J Am Dent Assoc 137:1667-1672, 2006

Erdag T, Bilgen C, Ceryan K: Metastatic thyroid carcinoma of the mandible. Rev Laryngol Otol Rhinol (Bord) 120:31-34, 1999

Hedinger C, Williams ED, Sobin LH: Histological typing of thyroid tumours, In: World Health Organization. Springer Verlag, Berlin, 1988, pp 9-11

Hefer T, Manor R, Joachims HZ, Groisman GM, Peled M, Gov-Ari E, Laufer D: Metastatic follicular thyroid carcinoma to the maxilla. J Laryngol Otol 112:69-72, 1998

Hirshberg A, Buchner A: Metastatic tumours to the oral region. An overview. Eur J Cancer B Oral Oncol 31:355-360, 1995

Hirshberg A, Leibovich P, Buchner A: Metastatic tumors to the jawbones: Analysis of 390 cases. J Oral Pathol Med 23:337-341, 1994

Hirshberg A, Shnaiderman-Shapiro A, Kaplan I, Berger R: Metastatic tumours to the oral cavity –Pathogenesis and analysis of 673 cases. Oral Oncol 44:743– 752, 2008

Ismail SB, Abraham MT, Zaini ZB, Yaacob HB, Zain RB: Metastatic follicular thyroid carcinoma to the mandible: A case report. Cases J 2:6533-6535, 2009

Kahn MA, McCord PT: Metastatic thyroid carcinoma of the mandible: Case report. J Oral Maxillofac Surg 47:1314-1316, 1989

Kaveri H, Punnya VA, Tayaar Amsavardani S: Metastatic thyroid carcinoma to the mandible. J Oral Maxillofac Pathol 11:32-4, 2007

Kim D-W, Hun Hah J, An S-Y, Chang H, Kim KH: Follicular Thyroid Carcinoma Presenting as Bilateral Cheek Masses. Clin Exp Otorhinolaryngol 4:13-16, 2011

Kumar KRV, Chakravarthy C, Sekhar GR, Devireddy SK, Kumaravelu C, Kare A: Metastatic Thyroid Carcinoma Presenting as Hypervascular Lesion of the Mandible: A Case Report and Review of Literature. J Oral Maxillofac Surg 68:2613-2616, 2010

Liu L, Venkataraman G, Salhadar A: Follicular variant of papillary thyroid carcinoma with unusual late metastasis to the mandible and the scapula. Pathol Int 57:296–298, 2007

LiVolsi VA: Papillary thyroid carcinoma: an update. Mod Pathol 24:1-9, 2011
Markitziu A, Fisher D, Marmary Y: Thyroid papillary carcinoma presenting as jaw and parotid gland metastases. Int J Oral Maxillofac Surg 15:648-653, 1986
McDaniel RK, Luna MA, Stimson PG: Metastatic tumours in the jaws. Oral Surg Oral Med Oral Pathol Oral Radiol Endod 31:380-386, 1971
Meyer I, Shklar G: Malignant turnouts metastatic to mouth and jaws. Oral Surg Oral Med Oral Pathol Oral Radiol Endod 20:350-362, 1965
Muttagi SS, Chaturvedi P, D'Cruz A, Kane S, Chaukar D, Pai P, Singh B, Pawar P: Metastatic tumors to the jaw bones: retrospective analysis from an Indian tertiary referral center. Indian J Cancer 48:234-239, 2011
Nikitakis NG, Polymeri A, Polymeris A, Sklavounou A: Metastatic Papillary Thyroid Carcinoma to the Maxilla: Case Report and Literature Review. Head Neck Pathol 6:213-223, 2012
Nishikawa H, Nakashiro K, Sumida T, Sugita A, Hamakawa H: Mandibular osteoblastic metastasis of poorly differentiated carcinoma of the thyroid gland. Int J Oral Maxillofac Surg 39:292–307, 2010
Nishimura Y, Nakajima T, Yakata H, Kawasaki T, Fukushima M: Metastatic thyroid carcinoma of the mandible. J Oral Maxillofac Surg 40:221-225, 1982
Osguthorpe JD, Bratton JR: Occult thyroid carcinoma appearing as a single mandibular metastasis. Otolaryngol Head Neck Surg 90:674-675, 1982
Ostrosky A, Mareso EA, Klurfan FJ, Gonzalez MJ: Mandibular metastasis of follicular thyroid carcinoma. Case report. Med Oral 8:224-227, 2003
Parichatikanond P, Parichatikanond P, Damrongvadha P, Kompairoj C, Chaovanapricha K: Jaw metastasis from follicular carcinoma of thyroid gland simulating ameloblastoma. J Med Assoc Thai 67:362-367, 1984
Piattelli A, Fioroni M, Rubini C: Gingival Metastasis From a Medullary Thyroid Carcinoma: Case Report. J Periodontol 71:112-116, 2000
Ripp GA, Wendth AJ Jr, Vitale P: Metastatic thyroid carcinoma of the mandible mimicking an arteriovenous malformation. J Oral Surg 35:743-745, 1977
Seoane J, Van der Waal I, Van der Waal RIF, Cameselle-Teijeiro J, Anton I, Tardio A, Alca´zar-Otero JJ, Varela-Centelles P, Diz P: Metastatic tumours to the oral cavity: A survival study with a special focus on gingival metastases. J Clin Periodontol 36:488–492, 2009
Shabestari SB, Shirinbak I, Agha-Hosseini F: Maxillary Metastasis of a Medullary Thyroid Carcinoma in a 21-year-old Woman 7 years After Thyroidectomy. J Oral Maxillofac Surg 2011 PMID: 21978719
Soumar J, Haisova L, Hanek P: Rare localization of a thyroid cancer metastasis. Oral Surg Oral Med Oral Pathol Oral Radiol Endod 29:513-517, 1970
Stypulkowska J, Bartkowski S, Pana's M, Zaleska M: Metastatic tumors to the jaws and oral cavity. J Oral Surg 37:805-808, 1979
Tamiolakis D, Tsamis I, Thomaidis V, Lambropoulou M, Alexiadis G, Venizelos I, Jivanakis T, Papadopoulos N: Jaw bone metastases: Four cases. Acta Dermatoven Alp Panonica Adriat 16:21-15, 2007
Thomas G, Sreelatha KT, Pradeep VM, Pandey M: Follicular Carcinoma of the Thyroid Gland With Initial Presentation as an Oral Soft Tissue Mass: Report of a Case. J Oral Maxillofac Surg 59:819-822, 2001
Tickoo SK, Pittas AG, Adler M, Fazzari M, Larson SM, Robbins RJ, Rosai J: Bone metastases from thyroid carcinoma: a histopathologic study with clinical correlates. Arch Pathol Lab Med 124:1440-1447, 2000
Toubert ME, Hindie E, Rampin L, Al-Nahhas A, Rubello D: Distant metastases of differentiated thyroid cancer: Diagnosis, treatment and outcome. Nucl Med Rev Cent East Eur 10:106-109, 2007
Tovi F, Leiberman A, Hirsch M: Uncommon clinical manifestations in a case of thyroid carcinoma. Head Neck Surg 6:974-977, 1984
Vural E, Hanna E: Metastatic follicular thyroid carcinoma to the mandible: A case report and review of the literature. Am J Otolaryngol 19:198-202, 1998
Whitaker B, Robinson K, Hewan-Lowe K, Budnick S: Thyroid metastasis to the oral soft tissues: Case report of a diagnostic dilemma. J Oral Maxillofac Surg 51:588-593, 1993
Yokoe H, Kasamatsu A, Ogoshi K, Ogawara K, Endo-Sakamoto Y, Ono K, Shiiba M., Uzawa K, Sato Y, Tanzawa, H: Mandibular metastasis from thyroid follicular carcinoma: A case report. Asian J Oral Maxillofac Surg 22:208-211, 2010
Zachariades N: Neoplasms metastatic to the mouth, jaws and surrounding tissues. J Craniomaxillofac Surg 17:283-290, 1989

Διεύθυνση επικοινωνίας:
Κωνσταντίνος Ι. Τόσιος
Θηβών 2,
115 27 Γουδί
Τηλ.: 210 7461003, fax: 210 7461220
e-mail: ktosios@dent.uoa.gr

Address:
Konstantinos I. Tosios
2 Thivon Street,
115 27 Goudi, Athens - Greece
Tel.: +30 210 7461003, fax: +30 210 7461220
e-mail: ktosios@dent.uoa.gr

Ασυνήθιστη επιμήκυνση του κυρίου στελέχους του προσωπικού νεύρου σε ασθενή με παρωτιδικό όγκο γιγαντιαίων διαστάσεων. Παρουσίαση περίπτωσης

Ευάγγελος ΚΑΛΦΑΡΕΝΤΖΟΣ[1], Βασίλειος ΠΕΤΣΙΝΗΣ[2], Ιωάννης ΠΑΠΑΔΙΟΧΟΣ[3], Νικόλαος ΠΑΠΑΔΟΓΕΩΡΓΑΚΗΣ[4]

Κλινική Στοματικής και Γναθοπροσωπικής Χειρουργικής, στο ΓΝΑ «Ο Ευαγγελισμός», Οδοντιατρική Σχολή ΕΚΠΑ (Διευθυντής: Καθηγητής Κ. Αλεξανδρίδης, Υπεύθυνος: Καθηγητής Ν. Παπαδογεωργάκης)

Uncommon extension of the main trunk of the facial nerve in a patient with a giant parotid pleomorphic adenoma. Case report

Evangelos KALFARENTZOS, Vassilis PETSINIS, Ioannis PAPADIOHOS, Nickolaos PAPADOGEORGAKIS

Department of Oral & Maxillofacial Surgery, at "Evangelismos" Hospital, Dental School, University of Athens, Greece (Head: Professor C. Alexandridis, Director: Professor N. Papadogeorgakis)

Ενδιαφέρουσα περίπτωση
Case report

ΠΕΡΙΛΗΨΗ: Το πλειόμορφο αδένωμα αντιπροσωπεύει το 60-70% όλων των νεοπλασμάτων στην παρωτίδα και είναι το πιο συχνά απαντώμενο νεόπλασμα των σιελογόνων αδένων. Είναι ένας βραδέως αναπτυσσόμενος καλοήθης όγκος, που συνήθως παρουσιάζεται ως μια ψηλαφητή μη επώδυνη μάζα, η οποία αν δεν αντιμετωπιστεί εγκαίρως μπορεί να φτάσει σε εξαιρετικά μεγάλες διαστάσεις. Μεγάλοι παρωτιδικοί όγκοι μπορούν να προκαλέσουν διήθηση, επιμήκυνση ή μετατόπιση του προσωπικού νεύρου γεγονός με ιδιαίτερο χειρουργικό ενδιαφέρον, λόγω της προκύπτουσας ανατομικής απόκλισης. Ως αποτέλεσμα η αναγνώριση και η παρασκευή του είτε με την ορθόδρομη είτε με την ανάδρομη τεχνική μπορεί εύκολα να προκαλέσει τραυματισμό, γιατί τα συνήθη καθοδηγητικά ανατομικά σημεία καθίστανται αναξιόπιστα. Ο σκοπός αυτού του άρθρου είναι να παρουσιάσει μια περίπτωση ασυνήθιστου βαθμού επιμήκυνσης (68 mm) του κυρίως στελέχους του προσωπικού νεύρου σε μια ασθενή 79 ετών με γιγαντιαίο πολύμορφο πλειόμορφο αδένωμα του εν τω βάθει λοβού της παρωτίδας, με ιστορικό παραμονής 45 ετών. Τα διεγχειρητικά ζητήματα που σχετίζονται με την υπερβολική επιμήκυνση του κυρίως στελέχους του προσωπικού νεύρου αναφέρονται και περιγράφονται.

ΛΕΞΕΙΣ ΚΛΕΙΔΙΑ: Πλειόμορφο αδένωμα, μεγάλος όγκος παρωτίδας, επιμήκυνση στελέχους προσωπικού

SUMMARY: Pleomorphic adenomas account for 60–70% of all neoplasms in the parotid gland thus making it the most commonly encountered neoplasm of the salivary glands. It is a slow-growing benign salivary tumour, usually presenting as a palpable painless mass with no other associated symptoms. However, in many cases usually because of late diagnosis or lack of treatment they can reach enormous sizes. Large parotid gland tumours can result in infiltration, elongation or displacement of the facial nerve. An abnormally elongated or displaced facial nerve is of special interest because of the resulting anatomical abnormality regarding facial nerve position. Even more elongated facial nerves are more delicate and follow more tortuous courses. As a result identification and dissection of the facial nerve with either antegrade or retrograde dissection techniques may easily cause injury, because the usual surgical landmarks become unreliable. The aim of this paper is to present an unusual case of elongation (68mm) of the facial nerve's main trunk, in a 79 year old Caucasian female with a giant multilobular pleomorphic adenoma of the deep lobe of the parotid gland; the tumor had been growing for 45 years. The intraoperative considerations related to facial nerve excessive elongation of the main trunk of the facial nerve are discussed.

KEY WORDS: pleomorphic adenoma, large parotid tumor, facial nerve main trunk elongation

[1]ΣΓΠΧ
[2]Λέκτορας ΣΓΠΧ, Οδοντιατρική Σχολή ΕΚΠΑ
[3]Ειδικευόμενος ΣΓΠΧ
[4]Καθηγητής ΣΓΠΧ, Οδοντιατρική Σχολή ΕΚΠΑ

Παρελήφθη: 1/7/2013 - Έγινε δεκτή: 28/11/2013

Paper received: 1/7/2013 - Accepted: 28/11/2013

ΕΙΣΑΓΩΓΗ

Το πλειόμορφο αδένωμα – ή καλοήθης μικτός όγκος – είναι ο πιο κοινός όγκος των σιελογόνων αδένων, μιας και αποτελεί το 60-70% από τους καλοήθεις όγκους που εμφανίζονται σε αυτούς. Εντοπίζεται συνήθως στους μείζονες σιελογόνους αδένες (Ellis και Auclair, 1996) και συναντάται συχνότερα σε άτομα μέσης ηλικίας, με μεγαλύτερη προτίμηση στο γυναικείο φύλο (Eveson και Cawson, 1985). Σε ότι αφορά τα ιστοπαθολογικά του χαρακτηριστικά, το πλειόμορφο αδένωμα προέρχεται από κύτταρα του παρεγχύματος των σιελογόνων αδένων και φέρει επιθηλιακά και μεσεγχυματικά στοιχεία. Όταν εντοπίζεται στις παρωτίδες συνήθως υπάρχει κάψα που το περιβάλει και είναι παχύτερη από όταν εντοπίζεται στους άλλους σιελογόνους αδένες (Webb και Eveson, 2001).
Η ταυτόχρονα μακρόχρονη και χωρίς θεραπεία παρουσία των πλειόμορφων αδενωμάτων στον εν τω βάθει λοβό της παρωτίδας μπορεί να επιφέρει σημαντικές παραλλαγές στην ανατομία του προσωπικού νεύρου, όπως μετατόπιση ή επιμήκυνση του στελέχους και των περιφερικών κλάδων του.

ΠΕΡΙΓΡΑΦΗ ΠΕΡΙΠΤΩΣΗΣ

Γυναίκα ασθενής 79 ετών, προσήλθε στα εξωτερικά ιατρεία της ΣΓΠΧ του Νοσοκομείου «Ο Ευαγγελισμός», για την αντιμετώπιση όγκου που κατελάμβανε τη δεξιά πλάγια επιφάνεια του προσώπου της. Η ίδια ανέφερε ότι η βλάβη πρωτοεμφανίστηκε ως μικρή διόγκωση στην προωτιαία χώρα πριν 45 περίπου έτη, αλλά στο χρονικό αυτό διάστημα αυξανόταν βραδέως και παρέμενε ανώδυνη. Ως μοναδική συνοδός ενόχληση κατεγράφη ήπιο άλγος κατά την κατάποση σύστοιχα. Αν και στο παρελθόν η ασθενής είχε αρνηθεί θεραπεία, δήλωσε ότι πλέον επιθυμούσε τη χειρουργική αφαίρεση του όγκου λόγω του ότι οι διαστάσεις του αυξήθηκαν κατά πολύ και λόγω της αρνητικής προσωπικής της εμπειρίας με κακοήθεια του μαστού (υπεβλήθη σε μαστεκτομή και ακτινοθεραπεία). Στο ιατρικό της ιστορικό, η ασθενής ανέφερε ότι έπασχε από υπέρταση, την οποία αντιμετώπιζε με κατάλληλη φαρμακευτική αγωγή.
Δεδομένης της προωτιαίας εντόπισής του, ο όγκος έδειξε επισκοπικά να σχετίζεται με τη δεξιά παρωτίδα, να επεκτείνεται εξωφυτικά και να μην διακινδυνεύει τη βατότητα του αεραγωγού. Η εξωτερική του διάμετρος μετρήθηκε στα 9 cm. Το υπερκείμενο δέρμα ήταν φυσιολογικό χωρίς σημεία εξέλκωσης ή φλεγμονής (Εικ. 1). Στη ψηλάφηση, ο όγκος χαρακτηρίστηκε ελαφρώς ευκίνητος, σκληροελαστικός, ανώδυνος και με ομαλό περίγραμμα. Επιπλέον, δεν διαπιστώθηκαν άλλες μάζες ή διογκώσεις στην τραχηλική χώρα αμφίπλευρα, ούτε και στην ετερόπλευρη προωτιαία περιοχή. Η νευρολογική εξέταση δεν αποκάλυψε δυσλειτουργία στην περιοχή κατανομής του σύστοιχου προσωπικού νεύρου. Βράγχος φωνής, σημεία και συμπτώματα υπνικής άπνοιας καθώς επίσης κάποιου άλλου είδους παθολογία δεν κατεγρά-

INTRODUCTION

Pleomorphic adenoma, also known as benign mixed tumor, is the most common salivary gland neoplasm and accounts for 60-70% of all benign salivary gland tumors. It most commonly occurs in the major salivary glands (Ellis and Auclair, 1996) and usually presents in middle age, in women (Eveson and Cawson, 1985). Pleomorphic adenoma is a benign tumor arising from cells of salivary gland tissue. Histologically it is characterized by the presence of both epithelial and mesenchymal elements. When it arises in the parotid gland, it is usually encapsulated with a thicker capsule than pleomorphic adenomas located in other salivary glands (Webb and Eveson, 2001).
Longstanding history of untreated tumors of the deep lobe may be associated with elongation or displacement of the main trunk of the facial nerve and its branches.

CASE REPORT

A 79-year-old female was referred to our clinic with a big mass on the right side of her face. According to the patient, the tumor had been slowly enlarging for the last 45 years. She had been unwilling to undergo an operation initially, but as the tumor kept growing and after suffering mastectomy and radiation for breast cancer, she had a change of mind. The patient did not experience any pain due to the mass but had a slight difficulty in swallowing. From her medical history she was only treated for hypertension.
Physical examination revealed a slightly mobile, smooth mass, painless on palpation, with a diameter of roughly 9cm on the right side of the pre- and infra-auricular area of the face, associated to the parotid gland (Fig.1). The overlying skin was normal and there were no additional neck masses or palpable lymph nodes. The patient had

Εικ. 1: Κλινική εικόνα της ασθενούς και του όγκου
Fig. 1: Clinical view of the patient and the parotid tumor.

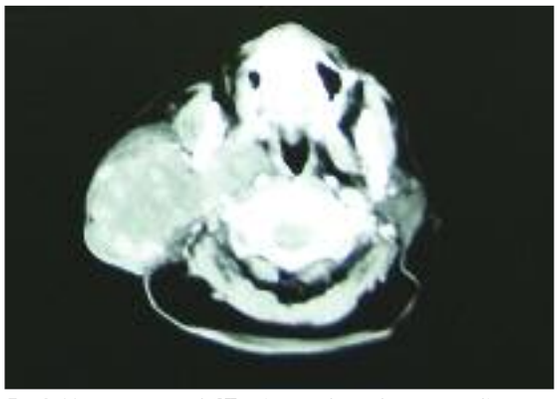

Εικ. 2: Η προεγχειρητική CT σπλαχνικού κρανίου και τραχήλου, που αναδεικνύει το μέγεθος και τη πολύμορφη φύση του όγκου
Fig. 2: Pre-operative CT scan of the patient, indicative of the size and multilobular nature of the tumor.

φησαν κατά τη λοιπή κλινική εξέταση.
Ο απεικονιστικός έλεγχος που περιελάμβανε τη διενέργεια αξονικής τομογραφίας σπλαχνικού κρανίου και τραχήλου, επιβεβαίωσε την παρουσία ενός μεγάλου όγκου διαστάσεων 8x6x9 cm στην δεξιά παρωτιδική χώρα με επέκταση προς τον παραφαρυγγικό χώρο (Εικ. 2). Ο όγκος χαρακτηρίστηκε πολύμορφος, με ποικιλία στην πυκνότητα και στο βαθμό ενασβεστίωσης. Παθολογικώς διογκωμένοι λεμφαδένες δεν διαπιστώθηκαν.
Αν και κατά το πρωτόκολλο της ΣΓΠΧ κλινικής, ακολουθεί η διενέργεια MRI κεφαλής και τραχήλου, η συγκεκριμένη ασθενής την αρνήθηκε, αιτιώμενη κλειστοφοβία. Ακολούθησε λήψη κυτταρολογικού υλικού με την τεχνική FNA από τη μάζα της βλάβης, το οποίο ήταν ενδεικτικό καλοήθους όγκου με τα χαρακτηριστικά του πλειόμορφου αδενώματος.
Η ασθενής μετά τον προεγχειρητικό έλεγχο, προγραμματίστηκε για χειρουργική αφαίρεση του όγκου υπό γενική αναισθησία. Η προσπέλαση επετεύχθη με προωτιαία τομή σε συνδυασμό με υπογνάθια επέκταση. Μετά από την αναπέταση του κρημνού άνωθεν του επιπέδου της παρωτιδικής περιτονίας, ακολούθησε η αποκόλληση του όγκου από τον στερνοκλειδομαστοειδή και την οπίσθια γαστέρα του διγάστορα. Παρά τις προσπάθειες, δεν επετεύχθη αναγνώριση και παρασκευή του κυρίως στελέχους του προσωπικού νεύρου, με βάση τα συμβατικά οδηγά ανατομικά στοιχεία και με τη χρήση της κλασσικής τεχνικής (De Ru και συν. 2001, 2006). Ένας μακρύς νευρικός κλάδος, που για κάποιον μη έμπειρο χειρουργό θα μπορούσε να εκληφθεί με ευκολία ως ο επιχείλιος κλάδος του προσωπικού, αναγνωρίστηκε σε στενή σχέση με τον όγκο. Ωστόσο, ακολουθώντας την τεχνική της ανάδρομης πορείας παρασκευής, από την περιφέρεια προς το κέντρο, ο εν λόγω νευρικός κλάδος αποδείχθηκε ότι ήταν το στέλεχος του νεύρου που είχε παρεκτοπιστεί εξαιρετικά πλάγια και προς τα κάτω (Εικ. 3). Στην κλινική μας για ουσιαστικούς αλλά και για νομικούς λόγους, συνήθως χρησιμοποιείται νευροδιεγέρτης σε επεμβάσεις της παρωτίδας. Στην περίπτωση που πα-

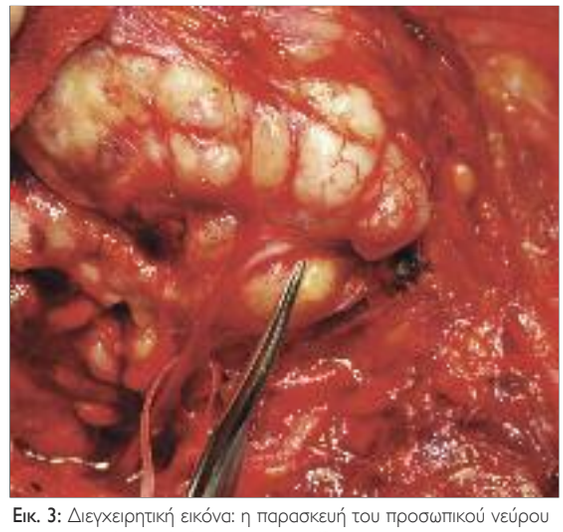

Εικ. 3: Διεγχειρητική εικόνα: η παρασκευή του προσωπικού νεύρου ανάμεσα από τους λοβούς της παρωτίδας
Fig. 3: Intra-operatively the dissection of the facial nerve from between two lobes of the mass.

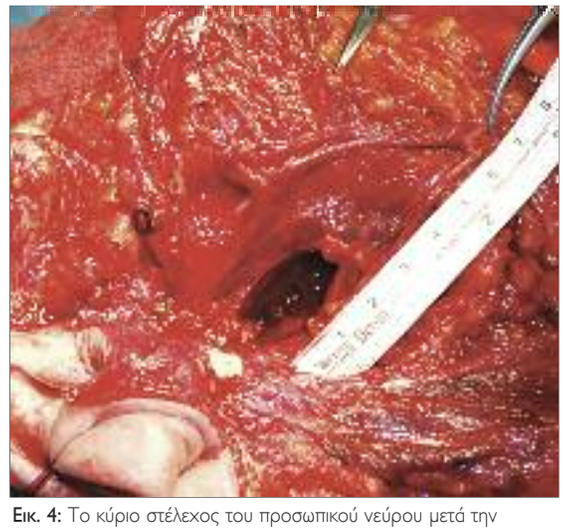

Εικ. 4: Το κύριο στέλεχος του προσωπικού νεύρου μετά την αφαίρεση του όγκου μετρήθηκε στα 68 mm
Fig. 4: The main trunk of the facial nerve after removal of the tumor measuring 68mm.

no facial nerve dysfunction. The tumor was mainly exophytic without clinically compromising the upper airway. The patient didn't report any sleep apnoea symptoms or voice hoarseness. No other abnormalities could be identified on physical examination.
Computerised tomography scan showed a large, multilocular mass, which presented variable density with slight calcification (Fig. 2). The lesion was located in the right parotid region and extended to the parapharyngeal space. The lesion's dimensions were 8x6x9cm. No enlarged neck lymph nodes were noted. Although in our department we always perform an MRI scan for preoperative assessment of parotid tumors, in this case the patient refused due to claustrophobia. A fine needle aspiration (FNA) was performed and the cytological analysis

ρουσιάζεται, η χρήση του νευροδιεγέρτη στο νεύρο που τελικά απεδείχθη ότι ήταν το κύριο στέλεχος του προσωπικού νεύρου, δεν απέδωσε κάποια αποτελέσματα. Αντίθετα, έδωσε ικανοποιητικά αποτελέσματα όταν χρησιμοποιήθηκε για διέγερση πέραν του διχασμού στην άνω και κάτω διαίρεση του νεύρου, μετά την αναγνώρισή τους. Αφότου ολοκληρώθηκε επιτυχώς η αφαίρεση του όγκου χωρίς να αποκοπεί ή να τραυματιστεί κάποιος κλάδος του προσωπικού, το μήκος του στελέχους από τον τραγιαίο δείκτη του χόνδρου μέχρι το διχασμό (σε μικρή απόσταση από τη γωνία του στόματος) μετρήθηκε στα 68 mm (Εικ. 4). Ακολούθησε συρραφή αφού αφαιρέθηκε και η περίσσεια του δέρματος. Η ασθενής άμεσα μετεγχειρητικά παρουσίασε ήπια πάρεση του προσωπικού νεύρου (House-Brackmann II score) (Dobie, 2004), η οποία εξαλείφθηκε 2 μήνες μετά.

Το βάρος του όγκου ήταν 316 gr και η τελική διάγνωση της ιστοπαθολογικής ανάλυσης πλειόμορφο αδένωμα με έντονα μυξοειδή στοιχεία με περιοχές αυξημένης κυτταροβρίθειας. Κακοήθης εξαλλαγή ή ρήξη της κάψας του όγκου δεν διαπιστώθηκε.

Η ασθενής δεν εμφάνισε υποτροπή ούτε παρουσίασε κάποια ενόχληση κατά τους τακτικούς επανελέγχους της διετούς μετεγχειρητικής παρακολούθησης (Εικ. 5).

ΣΥΖΗΤΗΣΗ

Η διατήρηση και η προστασία του στελέχους και των κλάδων του προσωπικού νεύρου αποτελεί καθοριστικής σημασίας ζήτημα στη χειρουργική της παρωτίδας. Διεγχειρητική βλάβη του προκαλεί σοβαρά λειτουργικά και αισθητικά προβλήματα ενώ διαταράσσεται η λειτουργία των μιμικών μυών και κατά συνέπεια η εκφραστικότητα του προσώπου (Dobie, 2004). Ο κίνδυνος βλάβης του προσωπικού νεύρου αυξάνεται σε μεγάλους όγκους της παρωτίδας με μακροχρόνιο ιστορικό εμφάνισης, διότι αλλοιώνονται σε σημαντικό βαθμό τα ιδιαίτερα ανατομικά χαρακτηριστικά της περιοχής και αυξάνει η πιθανότητα ύπαρξης κακοήθους νόσου, ειδικά όταν συνυπάρχει σχετικό ιατρικό ιστορικό. Αναφέρεται ότι το 3-4% των πλειόμορφων αδενωμάτων μπορεί να εξαλλαχθούν σε καρκίνωμα εκ πλειόμορφου αδενώματος, σε καρκινοσάρκωμα ή και μεταστατικό πλειόμορφο αδένωμα (Mizui και συν. 2000).

Αν και το σύνηθες μήκος του κυρίως στελέχους (από την έξοδο του από το βελονομαστοειδές τρήμα μέχρι το διχασμό του σε τραχηλοπροσωπικό και ζυγωματοκροταφικό κλάδο) είναι κατά μέσο όρο 13 mm (Stricker και συν. 2004), στην παρούσα περίπτωση καταγράφηκε μια ασυνήθης επιμήκυνσή του ως συνέπεια μιας ογκολογικής χωροκατακτητικής εξεργασίας. Η χρόνια και αργή ανάπτυξη του όγκου σε μεγάλες διαστάσεις, προκάλεσε ένα ιδιότυπο διατατικό μηχανισμό των νευρικών ινών στον οποίο αποδίδεται η μεγάλη επιμήκυνση του προσωπικού νεύρου. Πρέπει να σημειωθεί ότι η σκόπιμη προοδευτική επιμήκυνση των νευραξόνων των περιφε-

Εικ. 5: Η εικόνα της ασθενούς 2 έτη μετά το χειρουργείο, χωρίς καμία υπολειμματική σημειολογία από την περιοχή κατανομής του προσωπικού νεύρου

Fig. 5: The patient two years after surgery with no facial nerve deficit.

was suggestive of a benign in nature tumor compatible with pleomorphic adenoma.

Access to the tumor was achieved with a preauricular approach in conjunction with a submandibular extension. After reflecting the flap above the parotid fascia, the tumor was detached from the sternocleidomastoid and the posterior belly of the digastric muscles. A nerve branch resembling to the marginal mandibular branch of the facial nerve was recognised, in close relation with the tumor. An attempt to identify the exact location of the main trunk of the facial nerve based on the commonly used surgical landmarks was made (De Ru et al. 2001, 2006). Despite the efforts, the identification of the main trunk of facial nerve in the presumed position, was impossible.

Although intraoperative nerve monitoring was used, there were no clear indications to distinguish whether it was a peripheral branch or the main trunk of facial nerve. As a result, we decided to perform retrograde dissection on the previously identified nerve branch. The dissection revealed that this presumed marginal mandibular branch was actually the main trunk of the facial nerve, displaced laterally and downwards (Fig. 3). In the clinic, facial nerve monitoring is routinely performed during parotid surgery for practical reasons but for legal issues too. However, in the certain case, facial nerve monitoring did not yield distinctive results when applied in the nerve portion that subsequently was anatomically proved as the main trunk of facial nerve. In contrast, stimulation beyond the well recognized upper and lower nerve divisions, provided satisfactory results.

Upon complete dissection and removal of the tumor, the main trunk was measured 68mm long from the pointer to the bifurcation, which was located near the commis-

ρικών νεύρων θεωρείται εφικτή διαδικασία, καθότι έχει επιτευχθεί με τη χρήση συσκευών ελεγχόμενης διάτασης σε in vivo πειράματα σε ζώα (Kroeber και συν. 2001, Sharula και συν. 2010). Αν και το εξωτερικό ερέθισμα με τη μορφή διατατικού μηχανισμού φαίνεται να επιφέρει δομικές αλλαγές στον κυτταροσκελετό επιδρώντας στα μικροσωληνάρια και τα νημάτια ακτίνης του αυξητικού κώνου, δεν έχει αποσαφηνιστεί ο μηχανισμός επιμήκυνσης σε επίπεδο κυτταρικών οργανιδίων και ενδοκυττάριων σημάτων (Suter και Miller, 2011).

Παρότι υπάρχουν διάφορα χειρουργικά ανατομικά σημεία αναφοράς (Witt και συν. 2005, Pather και Osman, 2006, Rea και συν. 2010, Hazani και συν. 2011), στην παρούσα περίπτωση κατέστη εξαιρετικά δύσκολη η αναγνώριση του κυρίως στελέχους του προσωπικού νεύρου με τη χρήση τους. Σε κάθε ανάλογη περίπτωση, είναι προτιμότερο να αναγνωρίζονται οι περιφερικοί κλάδοι του νεύρου και να ολοκληρώνεται η παρασκευή τους προς το κέντρο, λαμβάνοντας πάντα υπόψη ότι κυρίως για τον επιχείλιο κλάδο υπάρχει αυξημένος κίνδυνος τραυματισμού σε σχέση με την κλασσική (κέντρο προς περιφέρεια) τεχνική (Lore και Medina, 2005).

Οι χειρουργοί που αντιμετωπίζουν μεγάλους παρωτιδικούς όγκους πρέπει να θεωρούν πιθανή και αναμενόμενη την επιμήκυνση του προσωπικού νεύρου (Hirjak και Zajko, 2005, Gupta και συν. 2009, Lin και συν. 2009) Αναπόφευκτα, σε εξαιρετικώς μεγάλες επιμηκύνσεις, περιορίζεται ο καθοδηγητικός ρόλος των τοπικών ανατομικών δομών. Η στενή σχέση ή περιβρογχισμός του νεύρου από τον όγκο, καθιστά τη διατήρηση της ακεραιότητας του νεύρου διαδικασία δύσκολη και άμεσα εξαρτημένη από τη ριζική εκπυρήνιση του όγκου.

ΣΥΜΠΕΡΑΣΜΑ

Τα πλειόμορφα αδενώματα όταν δεν αντιμετωπισθούν χειρουργικά, μπορούν να μεγεθύνονται βραδέως αλλά σε σημαντικό βαθμό. Εκτός από τα αισθητικά και λειτουργικά προβλήματα, μία μακρόχρονη και μεγάλου βαθμού διόγκωση, αυξάνει τη δυσκολία επιτυχούς και ανεπίπλεκτης χειρουργικής εξαίρεσης, ενώ ταυτόχρονα ενισχύει την πιθανότητα κακοήθους εξαλλαγής.

sure (Fig. 4). The excessive overlying skin flap was reduced before suturing. Immediately postoperatively, the patient presented slight facial nerve paresis (House-Brackmann II score) (Dobie, 2004), which resolved two months later. Otherwise, recovery of the patient was uneventful and she was discharged 3 days postoperatively. The tumor weighed 316gr and the histopathological diagnosis was a pleomorphic adenoma with prominent myxoid stroma and areas of increased cellularity. No malignant transformation or ruptures of the tumor capsule were noted in the specimen. The patient had no recurrence and does not have any complaints two years after surgery (Fig. 5).

DISCUSSION

Parotid surgery is mainly about recognition and protection of the facial nerve. Facial nerve damage can cause severe disfigurement and associated functional problems, due to loss of facial muscle animation (Dobie, 2004). An enormous, longstanding parotid tumor presents numerous difficulties in diagnosis and management. The possibility of malignancy must be taken into account, especially in patients with history of previous cancer disease. Malignant changes can occur in pleomorphic adenoma and include three distinct pathologic entities: Carcinoma arising in pleomorphic adenoma, carcinosarcoma and metastasizing pleomorphic adenoma. Development of secondary carcinoma in pleomorphic adenoma in preexisting pleomorphic adenoma is 3–4% according to the literature (Mizui et al. 2000).

The length of the main trunk, which is visible to the surgeon from the stylomastoid foramen to its bifurcation, is 13 mm on average (Stricker et al. 2004). In our case the slow and longstanding growth of the benign tumor must have caused this facial nerve extreme elongation, by acting as a natural "tissue expander". It should be noted that the deliberate axonal elongation of peripheral nerves is a feasible process, which has been gradually and effectively induced in several animal models using devices of controlled stretching (Kroeber et al. 2001, Sharula et al. 2010). Despite the fact that the exact mechanism of nerve elongation has not been defined in terms of the responsible intracellular signals, the external stimulus seems to provoke various and significant cytoskeletal rearrangements by acting on microtubules and actin filaments of growth cone (Suter and Miller, 2011).

Identification of the facial nerve in parotid surgery is generally possible with several landmarks (Witt et al. 2005, Pather and Osman, 2006, Rea et al. 2010, Hazani et al. 2011). When identification of the main trunk becomes impossible, the surgeon may initially recognize one of the peripheral branches and dissect retrograde to the main trunk taking into account the increased risk of nerve injury (Lore and Medina, 2005).

Surgeons confronted with huge parotid tumors have to anticipate and recognize the possibility of elongation of

the facial nerve (Hirjak and Zajko, 2005, Gupta et al. 2009, Lin et al. 2009). An abnormally elongated facial nerve may increase operational difficulty due to the limited usefulness of commonly used surgical landmarks. Close relation or even strangulation of the nerve from the tumor, also means that the tumor has to be dissected off the nerve to preserve its integrity by performing a 'compulsory' enucleation.

CONCLUSION

Untreated pleomorphic adenomas can enlarge gradually causing significant aesthetic problems and alterations to the affected facial nerve anatomy by means of displacement or a slow distracting action associated with the tumors growth. Anatomy alterations may produce identification problems of the main trunk and peripheral branches of the facial nerve increasing the intraoperative risk of nerve damage. Apart from that, some of these long standing tumors may show malignant changes, therefore early diagnosis and treatment of pleomorphic adenomas is essential.

ΒΙΒΛΙΟΓΡΑΦΙΑ/REFERENCES

De Ru JA, Van Benthem PPG, Bleys RLAW, Lubsen H, Hordijk GJ: Landmarks for parotid surgery. J Laryngol Otol 115: 122–125, 2001

De Ru JA, Braunius WW, van Benthem PP, Busschers WB, Hordijk GJ: Grading facial nerve function: why a new grading system, the MoReSS, should be proposed. Otol Neurotol. 27: 1030-1036, 2006

Dobie RA. Tests of facial nerve function. In: Cummings: Otolaryngology: Head & Neck Surgery, 4th ed., Mosby, Inc., 2005, Ch.146

Ellis GL, Auclair PL: Tumors of the salivary glands, atlas of tumor pathology. 3rd series, Fascicle 17. Washington, DC: Armed Forces Institute of Pathology; 1996

Eveson JW, Cawson RA: Salivary gland tumours. A review of 2410 cases with particular reference to histological types, site, age and sex distribution. J Pathol 146: 51–58, 1985

Gupta S, Ahmed N, Jindal G: Large tumor (pleomorphic adenoma) of the parotid gland. J Oral Maxillofac Surg 65: 1783-4, 2009

Hazani R, Chowdhry S, Mowlavi A, Wilhelmi BJ: Bony anatomic landmarks to avoid injury to the marginal mandibular nerve. Aesthet Surg J. 31: 286-9, 2011

Hirjak D., Zajko J: Large parotid tumors report of two cases. International J Oral and Maxillofac Surg 34: Suppl 1:153, 2005

Kroeber MW, Diao E, Hida S, Liebenberg E: Peripheral nerve lengthening by controlled isolated distraction: a new animal model. J Orthop Res 19: 70-77, 2001

Lin D, Chen J, Lin Y: Unusual elongation of the facial nerve trunk. Otolaryngology – Head and Neck Surgery 141: 422-3, 2009

Lore JM, Medina J, ed. An Atlas of Head and Neck Surgery, 4th ed. Philadelphia: Elsevier; Elsevier Saunders, Philadelphia; 2005, pp. 862.

Mizui T, Ishimaru JI, Miyamoto K, Toida M: Malignant transformation of a gigantic pleomorphic adenoma of the submandibular gland: a case report. J Oral Maxillofac Surg 58: 1422–4, 2000

Pather N, Osman M: Landmarks of the facial nerve: implications for parotidectomy. Surg Radiol Anat 28: 170-5, 2006

Rea PM, G. McGarry, J. Shaw-Dunn: The precision of four commonly used surgical landmarks for locating the facial nerve in anterograde parotidectomy in humans. Ann Anat, pp. 27–32, 2010

Sharula, Hara Y, Nishiura Y, Saijilafu, Kubota S, Ochiai: Repair of the sciatic nerve defect with a direct gradual lengthening of proximal and distal nerve stumps in rabbits. Plast Reconstr Surg 125: 846-54, 2010

Stricker M, Simon E, Coffinet L, Sellal S, Duroure F: Paralysie faciale, EMC-Dentisterie 382-416, 2004

Suter DM, Miller KE: The emerging role of forces in axonal elongation. Prog Neurobiol. 94: 91-101, 2011

Webb AJ, Eveson JW: Pleomorphic adenomas of the major salivary glands: a study of the capsular form in relation to surgical management. Clinical Otolaryngology & Allied Sciences 26: 134–142, 2001

Witt RL, Weinstein GS, Rejto LK: Tympanomastoid suture and digastric muscle in cadaver and live parotidectomy. Laryngoscope, pp. 574–577, 2005

Διεύθυνση επικοινωνίας:
Βασίλειος Πετσίνης
Άρνης 2
115 28 Αθήνα
Τηλ.: 210-7622070, 6972874219
e-mail: vasipets@yahoo.gr

Address:
Vassilis Petsinis
2 Arnis Street,
115 28, Athens - Greece
Tel.: +30 210-7622070, 6972874219
e-mail: vasipets@yahoo.gr

Περιφερικό αδαμαντινοβλάστωμα. Παρουσίαση περίπτωσης και ανασκόπηση της βιβλιογραφίας

Μαρία ΛΑΖΑΡΙΔΟΥ[1], Βάγια ΓΚΑΛΙΤΣΙΟΥ[2], Κωνσταντίνος ΑΝΤΩΝΙΑΔΗΣ[3]

Εργαστήριο Στοματικής & Γναθοπροσωπικής Χειρουργικής, Οδοντιατρική Σχολή, Αριστοτέλειο Πανεπιστήμιο Θεσσαλονίκης (Διευθυντής: Καθηγητής Κ. Αντωνιάδης)

Peripheral ameloblastoma. Case report and review of the literature

Maria LAZARIDOU, Vagia GKALITSIOU, Kostas ANTONIADES

Department of Oral & Maxillofacial Surgery, Dental School, Aristotle University of Thessaloniki, Greece (Head: Professor K. Antoniadis)

Ενδιαφέρουσα περίπτωση
Case report

ΠΕΡΙΛΗΨΗ: Το περιφερικό αδαμαντινοβλάστωμα είναι ένα σπάνιο, καλόηθες νεόπλασμα οδοντογενούς προέλευσης που αναπτύσσεται αποκλειστικά στα ούλα. Από ιστολογικής απόψεως, μοιάζει με το ενδοοστικό αδαμαντινοβλάστωμα.
Σκοπός της εργασίας αυτής είναι η παρουσίαση μίας περίπτωσης περιφερικού αδαμαντινοβλαστώματος που εμφανίστηκε ως ανώδυνη μάζα στο αριστερό γναθιαίο κύρτωμα σε άντρα ηλικίας 44 ετών. Αναπτύσσονται τα κλινικά του χαρακτηριστικά και οι λεπτομέρειες της χειρουργικής θεραπείας.
Συζήτηση: τα περιφερικά αδαμαντοβλαστώματα εντοπίζονται αποκλειστικά στα ούλα και έχουν καλύτερη πρόγνωση από τους αντίστοιχους ενδοοστικούς όγκους. Επιθετική θεραπεία δεν συνιστάται καθώς αυτοί οι όγκοι σπάνια υποτροπιάζουν.

ΛΕΞΕΙΣ ΚΛΕΙΔΙΑ: περιφερικό αδαμαντινοβλάστωμα, γναθιαίο κύρτωμα, αδαμαντινοβλάστωμα των ούλων

SUMMARY: Peripheral ameloblastoma is a rare, benign neoplasm of odontogenic origin which develops strictly extraosseously at the gingiva. Histollogically, it resembles intraosseous ameloblastoma.
The aim of this study is to report a case of a peripheral ameloblastoma which presented as a painless mass on the left maxillary tuberosity in a 44-year-old male. Its clinical features and the details of its surgical treatment are discussed.
Discussion: Peripheral ameloblastomas have a better prognosis of their intraosseous counterpart. Aggressive treatment is not recommended since these tumors rarely recur.

KEY WORDS: peripheral ameloblastoma; maxillary tuberosity; gingival ameloblastoma

[1]ΣΓΠΧ
[2]Οδοντίατρος
[3]Καθηγητής-Διευθυντής ΣΓΠΧ ΑΠΘ

Παρελήφθη: 15/4/2013 - Έγινε δεκτή: 10/10/2013

Paper received: 15/4/2013 - Accepted: 10/10/2013

ΕΙΣΑΓΩΓΗ

Το περιφερικό αδαμαντινοβλάστωμα αναφέρεται επίσης ως εξωοστικό αδαμαντινοβλάστωμα, αδαμαντινοβλάστωμα των μαλακών ιστών, αδαμαντινοβλάστωμα βλεννογόνιας προέλευσης και αδαμαντινοβλάστωμα των ούλων (LeCorn και συν. 2006). Πρόκειται για οδοντογενή όγκο που είναι ταυτόσημος ιστολογικά με το ενδοοστικό αδαμαντινοβλάστωμα, αλλά εντοπίζεται αποκλειστικά στα ούλα (Κυριακόπουλος και συν. 2005). Τα κριτήρια για την τεκμηρίωση της διάγνωσης του περιφερικού αδαμαντινοβλαστώματος είναι τα ακόλουθα: α) ο όγκος θα πρέπει να προέρχεται από τον βλεννογόνο της οδοντικής περιοχής των γνάθων, β) ιστολογικά, νησίδες οδοντογενούς επιθηλίου πρέπει να ανευρίσκονται μέσα στο παρέγχυμα του όγκου και γ) ο όγκος θα πρέπει να περιορίζεται αποκλειστικά στον βλεννογόνο χωρίς να υπάρχει οστική διήθηση (Gurol και Burkes, 1995).

Η πρώτη διαπιστωμένη και αληθής περίπτωση περιφερικού αδαμαντινοβλαστώματος αναφέρθηκε από τους Stanley και Krogh το 1959 (LeCorn και συν. 2006), αν και κάποιοι συγγραφείς υποστηρίζουν πως η πρώτη περίπτωση περιφερικού αδαμαντινοβλαστώματος δημοσιεύτηκε από τον Kuru το 1911 (Kuru, 1911). Στην πραγματικότητα, ο Kuru ανέφερε μία περίπτωση ενδοοστικού αδαμαντινοβλαστώματος που είχε διηθήσει το φατνιακό οστό και πρόβαλε προς τον βλεννογόνο των ούλων.

Οι Reichart και συν. μελέτησαν 3667 περιπτώσεις αδαμαντινοβλαστώματος και βρήκαν ότι 73 περιπτώσεις εξ αυτών ήταν περιφερικό αδαμαντινοβλάστωμα (2%) (Reichart et al. 1993). Σε άλλη μελέτη η συχνότητα εμφάνισης του περιφερικού αδαμαντινοβλαστώματος αναφέρεται ότι αγγίζει το 10% του συνόλου των αδαμαντινοβλαστωμάτων και το 3% του συνόλου των οδοντογενών όγκων (Κυριακόπουλος και συν. 2005). Παρά την σπανιότητά του, το περιφερικό αδαμαντινοβλάστωμα είναι ο πιο κοινός περιφερικός οδοντογενής όγκος αποτελώντας το 67% του συνόλου των περιφερικών οδοντογενών όγκων (Curran, 2004).

Κλινικά το περιφερικό αδαμαντινοβλάστωμα εμφανίζεται ως μία ανώδυνη, σκληρή διόγκωση που εντοπίζεται συνήθως στον φατνιακό βλεννογόνο, αν και έχουν αναφερθεί στην βιβλιογραφία 6 εξωφατνιακές περιπτώσεις (Yamanishi και συν. 2007). Οι συνηθέστερες θέσεις ανάπτυξης του όγκου είναι ο βλεννογόνος που καλύπτει το γλωσσικό φατνιακό πέταλο στην περιοχή των προγομφίων στην κάτω γνάθο και η οπισθογόμφια περιοχή στην άνω γνάθο (Κυριακόπουλος και συν. 2005).

Αναφέρουμε μία περίπτωση περιφερικού αδαμαντινοβλαστώματος που εμφανίστηκε στο αριστερό γναθιαίο κύρτωμα στην περιοχή εξαχθέντος τρίτου γομφίου.

ΠΕΡΙΓΡΑΦΗ ΠΕΡΙΠΤΩΣΗΣ

Αντρας 44 ετών εξετάστηκε στην κλινική μας για ενδοστοματική, ανώδυνη μάζα που παρουσιάστηκε πριν 3

INTRODUCTION

Peripheral ameloblastoma is also known as extraosseous ameloblastoma, soft tissue ameloblastoma, ameloblastoma of mucosal origin and ameloblastoma of the gingiva (LeCorn et al. 2006). It is defined as an odontogenic tumor histologically identical with intraosseous ameloblastoma, but confined to the soft tissues that cover the tooth-bearing areas of the jaws (Kyriacopoulos et al. 2005). The criteria for establishing the diagnosis of peripheral ameloblastoma are the following: a) the tumor must arise from the mucosa that overlies the tooth-bearing regions of the jaws, b) histologically, islands of odontogenic epithelium must exist within the lesion and c) the tumor must be confined totally extraosseously without bone infiltration (Gurol and Burkes, 1995).

The first true case of peripheral ameloblastoma was reported by Stanley and Krogh in 1959 (LeCorn et al. 2006), although some authors state that the first case of peripheral ameloblastoma was published by Kuru in 1911 (Kuru, 1911). In fact, Kuru reported a case of an intraosseous ameloblastoma which had perforated the alveolus, manifestating itself as an extraosseous lesion.

Reichart et al. who reviewed 3677 cases of ameloblastomas, found that 73 cases among them were classified as peripheral ameloblastomas (2%) (Reichart et al. 1993). In another study, peripheral ameloblastomas are reported to comprise 10% of all ameloblastomas and 3% of all odontogenic tumors (Kyriacopoulos at al. 2005). Despite its rarity, peripheral ameloblastoma is the most common peripheral odontogenic tumor accounting for 67% of peripheral odontogenic tumors (Curran, 2004).

Clinically peripheral ameloblastoma appears as a painless, firm lesion located on tooth-bearing areas of the jaws, although six extragingival cases have been reported in the literature (Yamanishi et al. 2007). The most common location is the lingual aspect of the alveolar process of the mandible especially in the premolar areas and the retro-

Εικ. 1: Η κλινική εμφάνιση του όγκου στην περιοχή του αριστερού γναθιαίου κυρτώματος.
Fig. 1: Clinical appearance of the tumor which was located in the left maxillary tuberosity.

μήνες, έπειτα από εξαγωγή του αριστερού άνω τρίτου γομφίου. Ο ασθενής ανέφερε πως το μέγεθος της βλάβης αυξήθηκε στο διάστημα των 3 μηνών και πως η μάζα αν και ανώδυνη, παρενέβαινε στην μάσηση και ομιλία. Το ιατρικό ιστορικό ήταν ελεύθερο και ο ασθενής δεν είχε υποβληθεί σε καμία χειρουργική επέμβαση στο παρελθόν. Ανέφερε ιστορικό καπνίσματος δέκα τσιγάρων την ημέρα για δέκα χρόνια πριν το διακόψει πριν από πέντε χρόνια. Επίσης έπινε 1 με 2 αλκοολούχες μονάδες μία έως δύο φορές την εβδομάδα.

Κλινικά διαπιστώθηκε εξωφυτική ορθογώνιου σχήματος εξεργασία διαστάσεων 1x2 cm με σκληροελαστική σύσταση εντοπιζόμενη στην περιοχή του αριστερού γναθιαίου κυρτώματος. Η εξεργασία ήταν ανώδυνη, έμμισχη, δεν εμφάνιζε εξέλκωση και είχε ερυθρή χροιά (Εικ.1). Δεν υπήρχαν άλλα παθολογικά ευρήματα από την εξέταση της στοματικής κοιλότητας, της κεφαλής και του τραχήλου.

Ο ασθενής υποβλήθηκε σε εργαστηριακές και απεικονιστικές εξετάσεις. Οι αιματολογικές εξετάσεις κυμαίνονταν μεταξύ φυσιολογικών ορίων. Το ορθοπαντομογράφημα φανέρωσε κυπελλοειδή οστική απορρόφηση στην περιοχή του αριστερού γναθιαίου κυρτώματος (Εικ. 2). Στην υπολογιστική τομογραφία διαγνώστηκε συμπαγής μάζα στην περιοχή του αριστερού γναθιαίου κυρτώματος, η οποία επεκτεινόταν και πέραν αυτού (Εικ. 3). Η μάζα προκαλούσε μικρή κυπελλοειδή απορρόφηση του υποκείμενου οστού, χωρίς διήθηση του μυελού των οστών ή αποδόμηση του υποκείμενου οστού. Για να διασαφηνιστεί η σχέση της βλάβης με τον υποκείμενο μυελό των οστών διενεργήθηκε μαγνητική τομογραφία που επιβεβαίωσε τα ευρήματα της αξονικής τομογραφίας

Στην βιοψία που ακολούθησε διαγνώστηκε περιφερικό αδαμαντινοβλάστωμα. Προγραμματίστηκε υπό γενική αναισθησία η αφαίρεση της βλάβης, η οποία έγινε σε όρια υγιούς βλεννογόνου συμπεριλαμβάνοντας και τμήμα του υποκείμενου γναθιαίου κυρτώματος και της φατνιακής ακρολοφίας. Το έλλειμα καλύφθηκε με γάζα ιωδοφορμίου και αφέθηκε να επουλωθεί κατά β' σκοπό.

Η ιστολογική εξέταση του δείγματος επιβεβαίωσε την αρχική διάγνωση του περιφερικού αδαμαντινοβλαστώματος. Η ιστοπαθολογική εικόνα περιελάμβανε νεοπλασματικά επιθηλιακά κύτταρα που διατάσσονταν σε λωρίδες και στενές χορδές. Τα κύτταρα αυτά ήταν υψηλά κυλινδρικά με πυρήνες που εμφάνιζαν ανάστροφη πόλωση, έμοιαζαν με αδαμαντινοβλάστες και βρίσκονταν σε υπόστρωμα πυκνού ινώδους συνδετικού ιστού. Μικροσκοπικά δεν υπήρχε διήθηση στο υποκείμενο οστό. Η τελική διάγνωση ήταν περιφερικό αδαμαντινοβλάστωμα δικτυωτού τύπου (Εικ. 4α,β).

Ο ασθενής παρακολουθήθηκε σε τακτική βάση και 4 μήνες μετά την αφαίρεση του όγκου πραγματοποιήθηκε αξονική τομογραφία στην οποία διαγνώστηκε παχυβλεννογονίτιδα του αριστερού ιγμορείου άντρου αλλά κανένα σημάδι υποτροπής του όγκου. Ένα χρόνο μετά την

Εικ. 2: Πανοραμική ακτινογραφία που δείχνει κυπελλοειδή απορρόφηση του οστού του υποκείμενου οστού στην περιοχή του αριστερού γναθιαίου κυρτώματος.
Fig. 2: Panoramic X-ray showing "cupping" of the underlying bone in the region of the left maxillary tuberosity.

Εικ. 3: Αξονική τομογραφία, αξονική προβολή όπου φαίνεται μάζα που επεκτείνεται γύρω από το γναθιαίο κύρτωμα και προκαλεί οστική απορρόφηση. Δεν φαίνεται η αλλοίωση να προκαλεί οστική διήθηση ή καταστροφή.
Fig. 3: Computed tomography, axial view showing a mass extending lateral and over the maxillary tuberosity causing bone resorption. No evidence of bone infiltration or destruction can be seen.

molar gingival tissue of all the maxilla (Kyriacopoulos et al. 2005). We report a case of a peripheral ameloblastoma which appeared on the mucosa of maxillary tuberosity in the region of a previously extracted third molar.

CASE REPORT

A 44-year-old man complaining for an intraoral, painless mass which had appeared three months before, following the extraction of the upper left third molar was examined (Fig. 1). The patient reported that the size of the lesion had increased during the three months and that although he had no pain, the mass was interfering with chewing

χειρουργική αφαίρεση δεν υπάρχει ένδειξη υποτροπής στην περιοχή του αριστερού γναθιαίου κυρτώματος.

ΣΥΖΗΤΗΣΗ

Το 2005 ο Παγκόσμιος Οργανισνός Υγείας ταξινόμησε τα αδαμαντινοβλαστώματα σε συμπαγή/πολυκυστικά, μονοκυστικά, εξωοστικά/περιφερικά και δεσμοπλαστικά (Bologna-Molina και συν. 2009). Το περιφερικό αδαμαντινοβλάστωμα συνιστά το 1-10% όλων των αδαμαντινοβλαστωμάτων (Κυριακόπουλος και συν. 2005, Bologna-Molina και συν. 2009) και εξ ορισμού εντοπίζεται έξωοστικά σε αντίθεση με τους άλλους υπότυπους οι οποίοι αναπτύσσονται ενδοοστικά. Η μέση ηλικία εμφάνισης σύμφωνα με τον Gardner είναι τα 50 έτη (Gardner, 1984). Αυτό βρίσκεται σε συμφωνία με τους Philipsen και συν. οι οποίοι μελέτησαν 160 περιπτώσεις περιφερικού αδαμαντινοβλαστώματος και κατέληξαν στο συμπέρασμα ότι παρόλο που αναφέρεται εμφάνιση περιφερικού αδαμαντινοβλαστώματος σε ασθενείς από 9 έως 92 ετών, τα περιφερικά αδαμαντινοβλαστώματα συνήθως εμφανίζονται την 5η δεκαετία της ζωής με ένα μέσο όρο ηλικίας τα 52 έτη (Philipsen και συν. 2001). Στην περίπτωση που παρουσιάζεται, ο ασθενής είναι 44 ετών, ηλικία παραπλήσια με την αναφερόμενη στην βιβλιογραφία.

Η πιο συνηθισμένη εντόπιση του περιφερικού αδαμαντινοβλαστώματος είναι τα ούλα των οδοντοφόρων περιοχών της άνω γνάθου από τους τομείς έως τους προγομφίους ή τα ούλα στην κάτω γνάθο από τους γομφίους έως την περιοχή πίσω από αυτούς (Χατζημανώλης και συν. 2010). Στην άνω γνάθο η πιο συχνή εντόπιση είναι ο βλεννογόνος του γναθιαίου κυρτώματος (Orsini και συν. 2000). Πάντως, το περιφερικό αδαμαντινοβλάστωμα μπορεί επίσης να εμφανιστεί στην πρόσθια περιοχή της άνω γνάθου ή στην παρειακή επιφάνεια της φατνιακής ακρολοφίας της κάτω γνάθου. Στον Πίνακα 1 έγινε επιλογή από την βιβλιογραφία βασιζόμενη στις πληρο-

and speech. Medical history was unremarkable. The patient reported no prior surgeries but affirmed a cigarette smoking history of ten cigarettes per day for ten years before cessation nearly five years ago. He consumed 1 to 2 alcoholic beverages one to two times a week.

Clinical examination revealed a rectangular in shape mass measuring 1x2 cm with firm consistency, located in the left maxillary tuberosity region. The mass was pedunculated, non-ulcerated, non-tender and the overlying mucosa was hyperemic (Fig. 1). The oral cavity, head and neck examination did not reveal any other pathologic lesions or any enlarged palpable lymph nodes.

Additional evaluation included panoramic radiograph, laboratory tests and cranial computed tomography. Laboratory tests ranged within normal limits. Panoramic radiograph revealed resorption of the underlying bone in the region of the left maxillary tuberosity (Fig. 2). Computed tomography showed a solid mass located under the left maxillary tuberosity expanding lateral to it (Fig. 3). The mass caused slight resorption of the underlying bone, but invasion of bone marrow or destruction of the underlying bone was not evident. To further delineate the situation a magnetic resonance imaging was performed which confirmed the CT findings.

A biopsy taken to establish the diagnosis was indicative of a peripheral ameloblastoma. Excision of the lesion was scheduled under general anaesthesia. The mass was excised with a margin of healthy mucosa and with part of the underlying maxillary tuberosity and alveolar process. The defect was covered with an iodoform gauze and left to heal by secondary intention.

Histologic examination of the gross specimen confirmed the initial diagnosis. Microscopical examination disclosed a tumor composed of strips and narrow cords that consisted of odontogenic epithelium lined by palisaded columnar cells with reversed polarization. There was no invasion of the underlying bone microscopically.

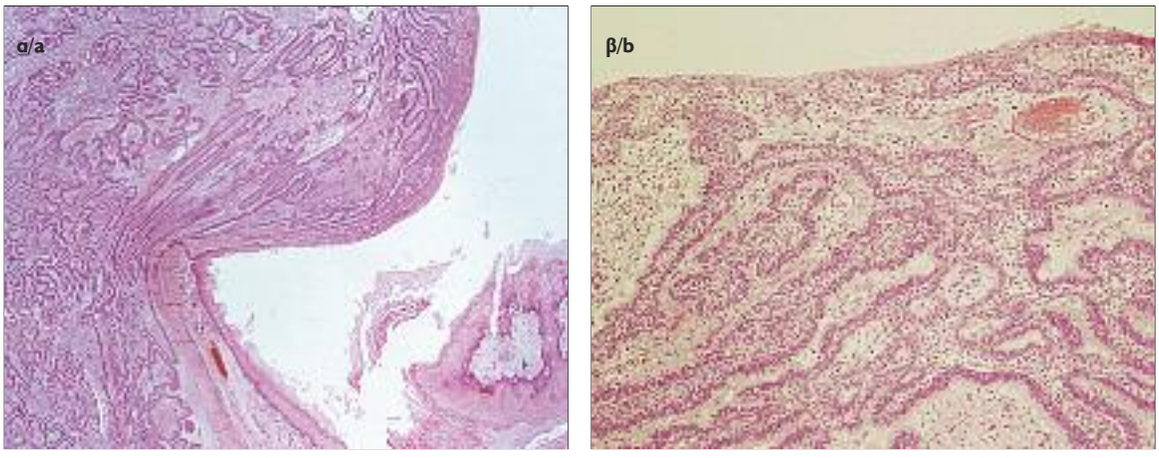

Εικ. 4: Ιστολογική εικόνα με νησίδες νεοπλασματικών επιθηλιακών κυττάρων που ομοιάζουν με αδαμαντινοβλάστωμα και διηθούν τον υποβλεννογόνιο ιστό, κάτω από το καλυπτικό επιθήλιο (α) (HEx40) (β) (HEx100).

Fig. 4: Peripheral ameloblastoma have islands of ameloblastic epithelium that occupy the lamina propria underneath the surface epithelium (a) (HEx40) (b) (HEx100).

Πίνακας 1: Αναφορές περιπτώσεων ΠΑ στην βιβλιογραφία

	Ηλικία (έτη)	Φύλο*	Εντόπιση	Οστική απορρόφηση	Ιστολογικά	Θεραπεία	Follow-up	Υποτροπή
LeCorn και συν. 2006	61	Α	Πρόσθια άνω γνάθος	Ναι		Χωρίς αφαίρεση οστού	4 μήνες	Όχι***
Vanoven και συν. 2008	73	Α	Οπισθιο-πλάγια άνω γνάθος	Ναι	Παραγωγή κερατίνης	Μερική γναθεκτομή	Δ/Α	Δ/Α
Tajima και συν. 2001	40	Α	Οπίσθια άνω γνάθος	Ναι και διήθηση			10 μήνες	Όχι
Bologna-Molina και συν. 2010	66	Θ	Σώμα κάτω γνάθου	Όχι	Δεσμοπλαστικό	Χωρίς αφαίρεση οστού	4 έτη	Όχι
Curan, 2008	56	Α	Οπίσθια κάτω γνάθος	Ναι **		Χωρίς αφαίρεση οστού	51 μήνες	Όχι
Orsini και συν. 2000	49	Α	Οπίσθια κάτω γνάθος	Δ/Α	Θυλακιώδες	Δ/Α	7 έτη	Όχι
	46	Δ/Α	Οπίσθια κάτω γνάθος		Δικτυωτό		4 έτη	Όχι
Martelli-Junior και συν. 2005	20	Α	Οπίσθια (γλωσσικά) κάτω γνάθος	Όχι	Θυλακιώδες	Χωρίς αφαίρεση οστού	1 έτος	Όχι
Yamanishi και συν. 2007	80	Α	Παρειακός βλεννογόνος	-	Θυλακιώδες και Δικτυωτό		7 μήνες	Όχι
Ide και συν. 2009	73	Θ	Πρόσθια άνω γνάθος	Όχι	Δ/Α	Χωρίς αφαίρεση οστού	1 έτος	Όχι
Smullin και συν. 2008	44	Θ	Υπερώα αριστερά	Ναι και διήθηση	Δεσμοπλαστικό	Με αφαίρεση οστού	1 έτος	Όχι
Pekiner και συν. 2007	60	Α	Οπίσθια κάτω γνάθος	Ναι	Δικτυωτό	Με αφαίρεση οστού	6 μήνες	Όχι
...η περίπτωσή μας	44	Α	Οπίσθια άνω γνάθος	Ναι	Δικτυωτό	Με αφαίρεση οστού	2 έτη	Όχι

*Θ=θήλυ, Α=άρρεν, Δ/Α=δεν αναφέρεται **όχι εμφανής στην πανοραμική ***είχε υποτροπή στο παρελθόν

φορίες που δίνουν οι συγκεκριμένες μελέτες για τον τρόπο διάγνωσης, διαφοροδιάγνωσης και θεραπείας σε συνδυασμό με τα ποσοστά υποτροπής τους. Γίνεται φανερό πως τα ποσοστά υποτροπής του περιφερκού αδαμαντινοβλαστώματος, είτε η θεραπεία συνοδεύεται είτε όχι με εκτομή οστού, στα περιστατικά που παρουσιάζονται αγγίζουν μηδενικά ποσοστά (Πίνακας 1). Έξι περιπτώσεις εξωουλικής εντόπισης έχουν περιγραφεί στην βιβλιογραφία (Yamanishi και συν. 2007). Στις πέντε από αυτές η αλλοίωση εντοπιζόταν στον βλεννογόνο της παρειάς και στην άλλη περίπτωση στον βλεννογόνο του εδάφους του στόματος. Ο Philipsen και συν. υποστηρίζουν πως αυτές οι περιπτώσεις δεν θα πρέπει να αναφέρονται ως περιφερικό αδαμαντινοβλάστωμα αλλά ως βασικοκυτταρικά καρκινώματα (Philipsen και συν. 2001). Στην περίπτωση που παρουσιάζεται, η εξωφυτική μάζα εντοπιζόταν στην συνηθέστερα αναφερόμενη περιοχή του γναθιαίου κυρτώματος.

Κλινικά το περιφερικό αδαμαντινοβλάστωμα παρουσιάζεται ως ελαστικής σύστασης ογκίδιο με κοκκιώδη, θηλωματώδη, λεία ή τραχεία επιφάνεια, που ποικίλει σε χρώμα από ροζ εώς βαθύ κόκκινο (Χατζημανώλης και συν. 2010). Σε ενόδοντες ασθενείς όταν εντοπίζεται πάνω σε μεσοδόντια θηλή μπορεί να προκαλέσει διεύρυνση του μεσοδόντιου διαστήματος (Vanoven και συν.

The diagnosis was peripheral ameloblastoma which showed a plexiform pattern (Fig 4a, b).

The patient was recalled on a regular basis for close observation. Four months after surgical excision of the tumor a new CT showed increased thickness of the mucosa of the left maxillary antrum but no sign of tumor recurrence. One year after surgical excision there is no sign of recurrence in the region of left maxillary tuberosity.

DISCUSSION

In 2005 the World Health Organization classified ameloblastomas as solid/multicystic, unicystic, extraosseous/peripheral and desmoplastic (Bologna-Molina et al. 2009). Peripheral or extraosseous ameloblastoma accounts for 1-10% of all ameloblastomas (Kyriacopoulos et al. 2005, Bologna-Molina et al. 2009) and by definition arises outside the bone as opposed to the other subtypes which develop intraosseously. The average age of presentation according to Gardner is 50 years old (Gardner, 1984). This is in accordance with Philipsen et al. who reviewed 160 cases of peripheral ameloblastomas and concluded that although it has been reported in patients aged from 9 to 92 years old, it usually occurs in the 5th decade of life with an average age of 52 (Philipsen et al. 2001). In our case the patient is 44-year-old similar to previous reports.

Table 1: Literature reports of PA

	Age (years)	Sex*	Location	Bone resorption	Histology	Treatment	Follow-up	Recurrence
LeCorn et al. 2006	61	M	Anterior maxilla	Yes		No bone removal	4 months	No ***
Vanoven et al. 2008	73	M	Posterolateral maxilla	Yes	Keratin production	Partial maxillectomy	NR	NR
Tajima et al, 2001	40	M	Posterior maxilla	Yes and infiltration			10 months	No
Bologna-Molina et al. 2010	66	F	Mandibular body	No	Desmoplastic	No bone removal	4 years	No
Curan, 2008	56	M	Posterior mandible	Yes **		No bone removal	51 months	No
Orsini et al. 2000	49	M	Posterior mandible	NR	Follicular	NR	7 years	No
	46	NR	Posterior mandible		Plexiform		4years	No
Martelli-Junior et al. 2005	20	M	Posterior mandible (lingual)	No	Follicular	No bone removal	1 year	No
Yamanishi et al. 2007	80	M	Buccal mucosa	-	Follicular and plexiform		7 months	No
Ide et al. 2009	73	F	Anterior maxilla	No	NS	No bone removal	1 year	No
Smullin et al. 2008	44	F	Left palate	Yes and infiltration	Desmoplastic	Bone removal	1 year	No
Pekiner et al. 2007	60	M	Posterior mandible	Yes	Plexiform	Bone removal	6 months	No
...our case	44	M	Posterior maxilla	Yes	Plexiform	Bone removal	2 years	No

*F = Female, M = Male, NR = not registered **not evident in OPG ***but recurred one time in the past

2008). Η μάζα είναι συνήθως ανώδυνη εκτός εάν εξελκωθεί. Στην περίπτωση που παρουσιάζεται η βλάβη ήταν ανώδυνη, σκληροελαστική, έμμισχη με ερυθρή χροιά χωρίς να εμφανίζει εξέλκωση.

Ακτινογραφικά το υποκείμενο οστό γενικά δεν εμφανίζει αλλοιώσεις. Ο όγκος πάντα εντοπίζεται επιφανειακά του φλοιώδους οστού επειδή το περιόστεο και ο ουλώδης συνδετικός ιστός συνιστούν έναν αποτελεσματικό φραγμό που δεν επιτρέπει νεοπλαστική διήθηση του μυελού (Vanoven και συν. 2008). Μερικές φορές επιφανειακή απορρόφηση του υποκείμενου οστού μπορεί να υπάρχει με τη μορφή κυπελλοειδούς απορρόφησης ως αποτέλεσμα της πίεσης του οστού από τον σταδιακά αυξανόμενο όγκο λόγω της οστικής διήθησης. Οι Gurol και Burkes (1995) μελέτησαν 8 περιπτώσεις περιφερικού αδαμαντινοβλαστώματος και συμπέραναν ότι επιφανειακή κυπελλοειδής απορρόφηση του οστού υπήρχε μόνο σε μία περίπτωση αλλά σε ανάλογη ελληνική μελέτη επί 7 περιπτώσεων, κυπελλοειδής διαύγαση στη φατνιακή απόφυση παρατηρήθηκε σε 3 περιπτώσεις (Κυριακόπουλος και συν. 2005). Παρά το γεγονός ότι η κυπελλοειδής απορρόφηση του υποκείμενου οστού δεν εντοπίζεται πάντα ακτινογραφικά, τις περισσότερες φορές παρατηρείται κατά την εκτομή του όγκου οστική απορρόφηση. Στην περίπτωση που παρουσιάζεται οι

The most common location of peripheral ameloblastoma is the gingiva of incisor-premolar region of the maxilla or the gingiva of the molar-retromolar region of the mandible and behind this region (Hatzimanolis et al. 2010). In the maxilla the most frequent location is the soft, palatal tissue of maxillary tuberosity (Orsini et al. 2000). However, peripheral ameloblastoma can also occur in the region of anterior maxilla or in the lateral aspect of the mandibular alveolar process. Representative papers are shown in Table 1 based on data given on diagnosis, treatment and recurrence rate. It is obvious that recurrence of peripheral ameloblastoma in minimal regardless the removal of bone or not (Table 1). Six cases of extragingival location have been described in the literature (Yamanishi et al. 2007). In five of them the lesion was located on buccal mucosa and in the other one it was located on the floor of the mouth. Philipsen et al. supported that these cases should not be referred as peripheral ameloblastomas but as basal cell carcinomas (Philipsen et al. 2001). In our case the mass was located in the maxillary tuberosity region.

Clinically peripheral ameloblastoma presents as a small, firm mass with granular, papillary, smooth or warty surface which varies in colour from pink to deep red (Hatzimanolis et al. 2010). In edentulous patients it can cause

απεικονιστικές εξετάσεις έδειξαν κυπελλοειδή οστική απορρόφηση στην περιοχή του αριστερού γναθιαίου κυρτώματος όπως περιγράφεται βιβλιογραφικά και καμία διήθηση του μυελού των οστών ή αποδόμηση του υποκείμενου οστού.

Η ακτινολογική εικόνα της κυπελλοειδούς διαύγασης του υποκείμενου οστού μπορεί ακόμη να εντοπιστεί σε άλλους περιφερικούς μη οδοντογενείς όγκους, όπως στον περιφερικό γιγαντοκυτταρικό όγκο και συνεπώς αυτοί οι όγκοι θα πρέπει να περιλαμβάνονται στη διαφορική διάγνωση (Curran, 2004). Διαφορική διάγνωση θα πρέπει επίσης να γίνεται από άλλες αλλοιώσεις των ούλων που έχουν παρόμοια κλινική εμφάνιση και εμφανίζονται συχνότερα από το περιφερικό αδαμαντινοβλάστωμα όπως το θήλωμα, το πυογόνο κοκκίωμα, η επουλίδα, το ίνωμα, το περιφερικό οδοντογενές ίνωμα και το περιφερικό οστεοποιούμενο ίνωμα (LeCorn και συν. 2006). Η διαφορική διάγνωση είναι δύσκολο να γίνει με βάση κλινικά και ακτινογραφικά χαρακτηριστικά και είναι περισσότερο ακαδημαϊκού ενδιαφέροντος καθώς η θεραπεία είναι η ίδια για όλες τις προαναφερθείσες οντότητες και περιλαμβάνει εκτομή του όγκου σε όρια υγιών ιστών.

Η παθογένεση του περιφερικού αδαμαντινοβλαστώματος αποτελεί θέμα υπό συζήτηση. Μία θεωρία υποστηρίζει ότι ο όγκος προέρχεται από υπολείμματα της οδοντικής ταινίας που παρέμειναν στον βλεννογόνο των φατνιακών αποφύσεων και μία άλλη θεωρία υποστηρίζει ότι το περιφερικό αδαμαντινοβλάστωμα προκύπτει από τη βασική στιβάδα του καλυπτικού επιθηλίου, το οποίο έχει τη δυνατότητα διαφοροποίησης σε οδοντογενές επιθήλιο λόγω της παρουσίας σε αυτό πολυδύναμων κυττάρων των ελασσόνων σιελογόνων αδένων (Vanoven και συν. 2008). Η δεύτερη θεωρία υποστηρίζεται από το γεγονός ότι έχει αποδειχθεί ότι το καλυπτικό επιθήλιο έχει την ικανότητα να διαφοροποιείται σε οδοντογενές επιθήλιο (Curran, 2004). Επιπλέον, μικροσκοπικά το νεοπλασματικό επιθήλιο δείχνει να συνδέεται με το καλυπτικό επιθήλιο και οι συνδέσεις αυτές πιστεύεται ότι αναπαριστούν την προέλευση του όγκου από το στοματικό επιθήλιο. Πάντως, αυτή η σύνδεση ίσως απλά αναπαριστά «συγχώνευση» του νεοπλασματικού επιθηλίου με το καλυπτικό επιθήλιο όπως τα υπολείμματα του αδαμαντινικού επιθηλίου «συγχωνεύονται» με το στοματικό επιθήλιο κατά τη διάρκεια της ανατολής του δοντιού ή όπως το ενδοοστικό αδαμαντινοβλάστωμα διαβρώνει το φατνιακό οστό και «συγχωνεύεται» με το στοματικό επιθήλιο (Orsini και συν. 2006).

Πρόσφατα, οι Ide και συν. ανέφεραν μία περίπτωση in situ περιφερικού αδαμαντινοβλαστώματος υποστηρίζοντας ότι αυτή η περίπτωση είναι η απόδειξη ότι τα περιφερικά αδαμαντινοβλαστώματα προκύπτουν από κύτταρα του καλυπτικού επιθηλίου που κάτω απο συγκεκριμένες συνθήκες μεταστρέφονται σε μία περισσότερο αδιαφοροποίητη κατάσταση που τα καθιστά ικανά να μετατραπούν σε αδαμαντινοβλάστες. Τα κύτταρα αυτά πολλα-

tooth separation when it grows on interdentally papilla (Vanoven et al. 2008). The mass is usually painless and non-tender, unless it becomes ulcerated. In our case the mass was pedunculated, non-ulcerated and non-tender and the overlying mucosa was hyperemic.

Radiographically the underlying bone is generally not affected. The tumor is always confined superficial to the cortical bone because periosteum and gingival connective tissue create an effective barrier that does not allow neoplastic marrow infiltration (Vanoven et al. 2008). Sometimes, superficial bone resorption may be evident producing "cupping" of the underlying bone due to pressure rather than due to bone invasion. Gurol and Burkes (1995) reviewed 8 cases of peripheral ameloblastomas and concluded that "cupping" was evident in only one case, although in a Greek study concerning 7 cases of peripheral ameloblastomas "cupping" was evident in 3 cases (Kyriacopoulos et al. 2005). Despite the fact that "cupping" of the underlying bone is not commonly found, most of the times bone resorption is evident during tumor excision. In our case the panoramic radiograph revealed cupping resorption of the underlying bone in the region of the left maxillary tuberosity, and the CT and magnetic resonance imaging showed no invasion of bone marrow or destruction of the underlying bone.

"Cupping" can also be noted in other peripheral non-odontogenic tumors, such as peripheral giant cell tumor, suggesting that these tumors must be included in the differential diagnosis (Curran, 2004). Differential diagnosis must also be made from other gingival lesions that are similar in appearance and far more common in incidence than peripheral ameloblastomas such as papilloma, pyogenic granuloma, epulis, fibroma, peripheral odontogenic fibroma, and peripheral ossifying fibroma (LeCorn et al. 2006). Differential diagnosis based on clinical and radiographic characteristics, is difficult, but it is more of academic interest since treatment is the same for all the previously mentioned entities and involves excision of the tumor with a margin of healthy tissue.

Pathogenesis of peripheral ameloblastoma is a matter of debate. One theory supports that the tumor is derived from extraosseous remnants of dental lamina and the other states that peripheral ameloblastoma arises from basal cell layer of oral epithelium, which has the potential to differentiate into odontogenic epithelium or from the pluripotent cells of minor salivary glands, when the tumor has an extragingival location (Vanoven et al. 2008). The theory that peripheral ameloblastoma arises from the basal cell layer of surface epithelium is supported by the fact that it has previously been proved that oral epithelium has the ability to differentiate into odontogenic epithelium (Curran, 2004). Moreover, microscopically many tumors show connection with the overlying epithelium and this connection is thought to represent the origin of the tumor from surface epithelium. However, this con-

πλασιάζονται για κάποιους ανεξήγητους λόγους και δημιουργούν το περιφερικό αδαμαντινοβλάστωμα (Ide και συν. 2009). Η βλάβη βάφεται θετικά με κυτοκερατίνη 19 (CK19), η οποία χρωματίζει επίσης όλα τα επιθηλιακά στοιχεία των ενδοοστικών αδαμαντινοβλαστωμάτων, τα οδοντικά σπέρματα, το εμβρυϊκό στοματικό επιθήλιο και το όργανο της αδαμαντίνης (Reichart και συν. 1993, Berkovitz και συν. 1998), αλλά δεν χρωματίζει το στοματικό επιθήλιο. Αυτό το γεγονός στηρίζει τη θεωρία που υποστηρίζει ότι τα περιφερικά αδαμαντινοβλαστώματα είναι πιο πιθανό να προέρχονται από τα υπολείμματα της οδοντικής ταινίας. Ο Kahn αναφέρει παρουσία του ανθρώπινου θηλωματοϊού HPV-16 και 18 σε μία περίπτωση περιφερικού αδαμαντινοβλαστώματος, γεγονός που οδηγεί στην υπόθεση ότι και περιβαλλοντικοί παράγοντες όπως η μόλυνση από ιούς μπορούν επίσης να συνεισφέρουν στην ανάπτυξη του όγκου (Kahn, 1992).

Παρ' όλο που το περιφερικό αδαμαντινοβλάστωμα είναι ιστολογικά ταυτόσημο με το ενδοοστικό αδαμαντινοβλάστωμα, έχει εντελώς διαφορετική βιολογική συμπεριφορά. Συνήθως εμφανίζεται σε άτομα μέσης ηλικίας (4η και 5η δεκαετία) ενώ το αντίστοιχο ενδοοστικό εμφανίζεται συχνότερα σε άτομα νεότερα. Το περιφερικό αδαμαντινοβλάστωμα εμφανίζεται ως μία μικρή διόγκωση των ούλων χωρίς διήθηση στο υποκείμενο οστό ενώ το ενδοοστικό αδαμαντινοβλάστωμα επιδεικνύει μία επιθετική συμπεριφορά διηθώντας και καταστρέφοντας το οστό και πολλές φορές εμφανίζει εξωοστική επέκταση. Το ποσοστό υποτροπής του περιφερικού αδαμαντινοβλαστώματος κυμαίνεται από 9-19% (Orsini και συν. 2000, Philipsen και συν. 2001), ενώ αντίθετα εκείνο του ενδοοστικού αδαμαντινοβλαστώματος είναι πολύ μεγαλύτερο και κυμαίνεται από 50-90% (Curran, 2004). Φαίνεται ότι η ίδια ιστολογική αλλοίωση παρουσιάζει μία εντελώς διαφορετική συμπεριφορά όταν εντοπίζεται εξωοστικά. Ακόμη δεν είναι γνωστό εάν αυτό συμβαίνει επειδή ο συνδετικός ιστός των ούλων αποτελεί πιο αποτελεσματικό φραγμό στην εξάπλωση του όγκου από ότι το διάστημα μεταξύ των οστικών δοκίδων ή επειδή τα νεοπλαστικά κύτταρα του οδοντογενούς επιθηλίου συμπεριφέρονται διαφορετικά στους ιστούς των ούλων από ότι στο οστό όπου ανευρίσκονται φυσιολογικά.

Η θεραπεία εκλογής είναι η συντηρητική υποπεριοστική εκτομή του όγκου με κλινικά υγιή όρια (Curran, 2004). Αφαίρεση οστού δεν προτείνεται καθώς εξ ορισμού το περιφερικό αδαμαντινοβλάστωμα είναι εξωοστικό. Στην δική μας περίπτωση πραγματοποιήθηκε αφαίρεση οστού και το ιστολογικό πόρισμα επιβεβαίωσε ότι αυτό δεν είχε διηθηθεί από τον όγκο, υποστηρίζοντας τη θεωρία ότι η υποπεριοστική εκτομή είναι επαρκής όταν αντιμετωπίζεται ένα αληθές περιφερικό αδαμαντινοβλάστωμα. Οι Tajima και συν. πάντως, παρουσίασαν μία περίπτωση περιφερικού αδαμαντινοβλαστώματος με ιστολογικά χαρακτηριστικά συναφή με κακοήθη όγκο που είχε διηθήσει το παρακείμενο οστό. Οι συγγραφείς προτείνουν τη συ-

nection may simply represent fusion of the tumor with the overlying epithelium just like reduced enamel epithelium fuses with oral epithelium during tooth eruption or just like intraosseous ameloblastomas erode the alveolar bone and merge with oral epithelium (Orsini et al. 2006). Recently, Ide et al. reported a case of an in situ peripheral ameloblastoma supporting that this case is the proof that peripheral ameloblastomas arise from cells of surface epithelium which under certain conditions revert to a more undifferentiated state capable of becoming ameloblasts. Those cells proliferate for unknown reasons giving rise to peripheral ameloblastomas (Ide et al. 2009). Peripheral ameloblastomas stain positively with cytokeratin 19 (CK19) which is also positive in all epithelial elements of intraosseous ameloblastomas as well as in all tooth germs, in fetal oral epithelium and in human enamel organ (Berkovitz et al. 1998, Domingues et al. 2000, Reichart et al. 1993), but not in oral epithelium postnatally. This fact supports that peripheral ameloblastomas are most likely to arise from the remnants of the dental lamina that remain after tooth development. Kahn found expression of human papilloma virus HPV-16 and 18 in one case of peripheral ameloblastoma (Kahn, 1992). This finding suggests that environmental factors such as virus infection may also contribute to the development of extraosseous ameloblastomas.

Clinicians must understand that although peripheral ameloblastoma is histologically identical to intraosseous ameloblastoma, it has a completely different biologic behaviour. peripheral ameloblastoma is usually found in elderly people (4th and 5th decade) whereas its intraosseous counterpart is more common in younger people. Peripheral ameloblastoma appears as a small gingival mass with no invasion to the underlying bone. Intraosseous ameloblastoma, on the other hand, shows an aggressive behaviour invading and destructing the bone and sometimes becoming extraosseous. Recurrence rates range, as far as peripheral ameloblastoma is concerned, from 9-19% (Orsini et al. 2000, Philipsen et al. 2001), much lower than recurrence rates of intraosseous ameloblastoma, which range between 50-90% (Curran, 2004). It seems that the same lesion exhibits a completely different behaviour when located in the gingival tissue than when located in the bone. It is not yet known if this is because gingival connective tissue is a more effective barrier to tumor spread than intertrabecular spaces or because neoplastic cells of odontogenic epithelium behave differently in the gingival tissue than in the bone where they are normally found.

The current treatment of choice is conservative supraperiosteal excision with adequate margins (Curran, 2004). Bone removal is not recommended since by definition peripheral ameloblastoma is extraosseous. However, in our case, bone removal was performed and the histologic report confirmed that the bone was not infiltrated

ναφαίρεση του υποκείμενου οστού μαζί με τον όγκο όταν το μέγεθός του είναι μεγαλύτερο από 1,5 cm (Tajima και συν. 2001).

Όπως προαναφέρθηκε, οι υποτροπές είναι σπάνιες και στην πλειονότητά τους οφείλονται σε ανεπαρκή αφαίρεση του όγκου. Υποτροπή έχει αναφερθεί ακόμη και 8 χρόνια μετά την εκτομή του όγκου και αυτός είναι ο λόγος που προτείνεται επανέλεγχος του ασθενούς επ' αόριστον (LeCorn και συν. 2006). Ο Baden και συν. παρουσίασαν μία περίπτωση καλοήθους περιφερικού αδαμαντινοβλαστώματος που υποτροπίασε ως αδαμαντινοβλαστικό καρκίνωμα, το οποίο αντιμετωπίστηκε με ακτινοθεραπεία και τελικά εξελίχθηκε σε αναπλαστικό καρκίνωμα (Baden και συν. 1993). Σε περίπτωση υποτροπής προτείνεται μία ευρύτερη εκτομή με αφαίρεση του υποκείμενου οστού (Orsini και συν. 2000).

Οι κακοήθεις εξαλλαγές είναι πολύ σπάνιες, αν και έχει δημοσιευθεί μία μελέτη έξι περιπτώσεων περιφερικού αδαμαντινοβλαστώματος (Ide και Kusama, 2004) με κακοήθη ιστολογικά και κλινικά χαρακτηριστικά. Σε αυτές τις περιπτώσεις οι όγκοι παρουσιάζουν επιθετική τοπική συμπεριφορά, διηθώντας και καταστρέφοντας τις παρακείμενες δομές ενώ σε μία παρουσίαση περίπτωσης, η κακοήθης φύση του όγκου φανερώθηκε από την εμφάνιση μεταστατικής εστίας (Wettan και συν. 2001). Η συχνότητα του κακοήθους περιφερικού αδαμαντινοβλαστώματος είναι 4%, παρόμοια με την αντίστοιχη του ενδοοστικού αδαμαντινοβλαστώματος (Philipsen και συν. 2001). Δυστυχώς, δεν υπάρχουν ασφαλή κριτήρια για να προβλεφθεί ποιος όγκος θα εξαλλαγεί σε περιφερικό αδαμαντινοβλαστικό καρκίνωμα και η κακοήθης συμπεριφορά διαπιστώνεται μόνο από την κλινική πορεία του όγκου και συγκεκριμένα όταν αυτός υποτροπιάζει ή δίνει απομακρυσμένες μεταστάσεις. Οι Ide και Kusama (2004) υποστηρίζουν ότι ο βαθμός μιτωτικής δραστηριότητας ίσως να σχετίζεται με την κλινική συμπεριφορά του όγκου, ενώ οι Kishino και συν. επιπλέον υποστήριξαν αυτή την υπόθεση δείχνοντας ότι ο δείκτης Ki-67 είναι ένας χρήσιμος ανοσοϊστοχημικός δείκτης ικανός να καθορίσει την πιθανότητα κακοήθους εξαλλαγής ή κακοήθους συμπεριφοράς του όγκου (Kishino και συν. 2007). Όπως αναφέρεται δεν υπάρχουν ή υπάρχουν πολύ λίγες μιτώσεις στο περιφερικό αδαμαντινοβλάστωμα. Εάν υπάρχουν παραπάνω από μία μιτώσεις ανά οπτικό πεδίο, ο όγκος θα πρέπει να θεωρείται ως εν δυνάμει κακοήθης όγκος ανεξάρτητα από την ιστολογική του εικόνα (Ide και Kusama, 2004).

by the tumor, supporting the theory that supraperiosteal excision is adequate when a true peripheral ameloblastoma is treated. Tajima et al. however, have reported a case of peripheral ameloblastoma with histologic features consistent with a malignant tumor which had infiltrated the adjacent bone. They have suggested that when the size of the tumor is bigger that 1.5 cm, bone removal should be performed (Tajima et al. 2001). Recurrence is rare and it is currently attributed to inadequate clearance of the tumor rather than to tumor aggressiveness. Recurrences have been reported even 8 years after tumor excision and this is the reason why indefinite follow-up of the patient is recommended (LeCorn et al. 2006). Baden et al. reported a case of a benign peripheral ameloblastoma recurring as an ameloblastic carcinoma which progressed to anaplastic carcinoma following irradiation (Baden et al. 1993). If the tumor recurs, a wider excision with removal of the underlying bone is recommended (Orsini et al. 2000).

Malignant transformation is very rare, although a review of six cases of peripheral ameloblastomas (Ide and Kusama, 2004) with malignant histologic and clinical features has been published. In these cases the tumors exhibited aggressive local behavior, invading and destructing adjacent structures. In one case report, malignancy was manifested by metastasis (Wettan et al. 2001). The frequency of malignant peripheral ameloblastomas, is 4%, similar to that of intraosseous ameloblastomas (Philipsen et al. 2001). Unfortunately, neoplastic potential is only realized when the tumor recurs or metastasizes and there are not safe criteria to predict which tumor will transform to peripheral ameloblastic carcinoma. Ide et al. support that degree of mitotic activity could be of clinical significance and Kishino et al. further support that hypothesis by showing that Ki-67 is a useful immunohistochemical marker in predicting prognosis and potential malignant transformation (Ide and Kusama, 2004, Kishino et al. 2007). In general there are no or very few mitoses in peripheral ameloblastomas. If more than one mitotic figures per medium-power field are found the tumor must be considered as a potentially malignant tumor no matter what the cytologic features are (Ide and Kusama, 2004).

ΒΙΒΛΙΟΓΡΑΦΙΑ/REFERENCES

Baden E, Doyle JL, Petriella V: Malignant transformation of peripheral ameloblastoma. Oral Surg Oral Med Oral Pathol 75: 214–9, 1993

Berkovitz BKB, Barret AW: Cytokeratin intermediate filaments in oral and odontogenic epithelia. Bull Group Int Rech Sci Stomatol Odontol 40: 4–23, 1998

Bologna-Molina R, Mosqueda-Taylor A, Lopez-Corella E, de Almeida OP, Carrasco Daza D, Farfán-Morales JE et al.: Comparative expression of syndecan-1 and Ki-67 in peripheral and desmoplastic ameloblastomas and ameloblastic carcinoma. Pathol Int. 59:229-33, 2009

Bologna-Molina R, Mosqueda-Taylor A, Almeida-Oslei P, Toral-Rizo V, Martinez-Mata G: Peripheral desmoplastic ameloblastoma: histopathological and immunohistochemical profile of a case. Med Oral Patol Oral Cir Bucal 2010

Curran A: Peripheral odontogenic tumors. Oral Maxillofacial Surg Clin N Am. 16:399-408, 2004

Domingues MG, Jaeger MMM, Araújo VC, Araújo NS: Expression of cytokeratins in human enamel organ. Eur J Oral Sci 108: 43–47, 2000

Gardner DG: A pathologist's approach to the treatment of ameloblastoma. J Oral Maxillofac Surg 42: 161–6, 1984

Gurol M, Burkes EJ: Peripheral ameloblastoma. J Periodontol 66: 1065-1068, 1995

Hatzimanolis P, Romanos G, Konsolaki E, Giannikaki E: Peripheral amloblastoma of the mandible. Case report. Hellenic Archives of Oral & Maxillofacial Surgery 3:167-173, 2010

Ide F, Kusama K: Difficulty in predicting biological behavior of peripheral ameloblastoma. Oral Oncol 40: 651-2, 2004

Ide F, Mishima K, Miyazaki Y, Saito I, Kusama K: Peripheral ameloblastoma in-situ: an evidential fact of surface epithelium origin. Oral Surg Oral Med Oral Pathol Oral Radiol Endod 108(5):763-7, 2009

Kahn MA: Demonstration of human papillomavirus DNA in a peripheral ameloblastoma by in situ hybridization. Hum Pathol 23(2): 188-91, 1992

Kyriacopoulos V, Chrysomali E, Karyamba-Stylogianni E, Papanicolaou S: Peripheral ameloblastoma. Clinicopathological study of seven cases. Stomatologia 62(3): 102-109, 2005

Kishino M, Murakami S, Yuki M et al: A immunohistochemical study of the peripheral ameloblastoma. Oral Dis 13: 575–580, 2007

Kuru H: Ueber das admantinom. Centralbl f allg path u path anatomie (iena) 22:291–5, 1911

LeCorn BW, Bhattacharyya I, Vertucci F: Peripheral ameloblastoma: A case report and review of the literature. JOE 32 (2): 152-154, 2006

Martelli-Junior H, Souza L, Nogueira Santos L, Melo-Fihlo M, De Paula A: Peripheral ameloblastoma: a case report. Oral Surg Oral Med Oral Pathol Oral Radiol Endod 99:E31-3, 2005

Orsini G, Fioroni M, Rubini C, Piatelli A. Peripheral ameloblastoma: A report of 2 cases. J Periodontol 71(7): 1174-1176, 2000

Pekiner FN, Ozbayrak S, Sener BC, Olgac V, Sinaroglou A: Peripheral ameloblastoma: a case report. Dentomaxillofacial Radiology 36, 183-186, 2007

Philipsen HP, Reichart PA, Nikai H, Takata T and Kudo Y: Peripheral ameloblastoma: biological profile based on 160 cases from the literature. Oral Oncol 37: 17–27, 2001

Reichart P, Philipsen HP, Sonner S: Ameloblastoma: biological profile of 3677 cases. Oral Oncol Eur J Cancer 31:86-99, 1993

Smullin SE, Faquin W, Susarla SM, Kaban LB: Peripheral desmoplastic ameloblastoma: report of a case and literature review. Oral Surg Oral Med Oral Pathol Oral Radiol Endod. 105(1):37-40, 2008

Tajima Y, Kuroda-Kawasaki M, Ohno J, Yi J, Kusama K, Tanaka H, Fukunaga S, Shimida J, Yamamoto Y: Peripheral ameloblastoma with potentially malignant features: report of a case with special regard to keratin profile. J Oral Pathol Med 30:494-498, 2001

Vanoven B, Parker N, Petruzzelli G: Peripheral ameloblastoma of the maxilla: a case report and literature review. Am J Otolaryng 29:357-360, 2008

Wettan HL, Patella PA, Freedman PD: Peripheral ameloblastoma: review of the literature and report of recurrence as severe dysplasia. J Oral Maxillofac Surg 59:811-5, 2001

Yamanishi T, Ando S, Aikawa T, Kishino M, Nakano Y, Sasai K, Isomura E, Tsuji T, Koizumi H, Iida S, Kogo M: A case of extragingival peripheral ameloblastoma of the buccal mucosa. J Oral Pathol Med 36(3): 184-186, 2007

Διεύθυνση επικοινωνίας:
Βάγια Γκαλίτσιου
Ιουστινιανού 5,
412 22, Λάρισα
Τηλ.: 2410 620410
e-mail: vagiagkal@gmail.com

Address:
Vagia Gkalitsiou
5 Ioustinianou Street,
412 22, Larisa - Greece
Tel.: 2410 620410
e-mail: vagiagkal@gmail.com

Επιτάχυνση και ενίσχυση της οστεοενσωμάτωσης των εμφυτευμάτων. Σύγχρονες κατευθύνσεις

Γρηγόρης ΒΕΝΕΤΗΣ[1], Δημήτρης ΤΑΤΣΗΣ[2], Φλωρεντία ΣΤΥΛΙΑΝΟΥ[3], Χαράλαμπος ΣΥΜΕΩΝΙΔΗΣ[3]

Εργαστήριο Στοματικής & Γναθοπροσωπικής Χειρουργικής Οδοντιατρική Σχολή Αριστοτελείου Πανεπιστημίου Θεσσαλονίκης (Διευθυντής: Καθηγητής Κ. Αντωνιάδης)

Acceleration and improvement of dental implants' osseointegration. Current perspectives

Gregory VENETIS, Dimitris TATSIS, Florentia STYLIANOU, Charalampos SYMEONIDIS

Department of Oral & Maxillofacial Surgery, Dental School, Aristotle University of Thessaloniki, Greece (Head: Professor K. Antoniadis)

Βιβλιογραφική ανασκόπηση
Literature review

ΠΕΡΙΛΗΨΗ: Οι δυνατότητες επιτάχυνσης της οστεοενσωμάτωσης ή/και ενίσχυσης του περιεμφυτευματικού οστού είναι το αντικείμενο της παρούσας βιβλιογραφικής ανασκόπησης.
Πραγματοποιήθηκε αναζήτηση στο pubmed με λέξεις κλειδιά: accelerate, improvement, osseointegration για το διάστημα 2009-2013. Οι συνδυασμοί των ανωτέρω απέδωσαν α) 78 άρθρα για accelerate - osseointegration και β) 206 άρθρα για improvement - osseointegration. Μία συμπληρωματική βιβλιογραφική αναζήτηση για τις τεχνικές αύξησης του φατνιακού οστού για τα 10 τελευταία χρόνια, απέδωσε 457 άρθρα. Από τη συστηματική ανασκόπηση των παραπάνω άρθρων προκύπτει ότι:
1) Η κατευθυνόμενη οστική αναγέννηση είναι η καλύτερα μελετημένη τεχνική αύξησης του οστού γύρω από εμφυτεύματα που τοποθετούνται σε πτωχό οστικό υπόβαθρο.
2) Η νέα τάση για την επεξεργασία της επιφάνειας των εμφυτευμάτων είναι με πιο ήπιες τεχνικές και με τη βοήθεια της νανοτεχνολογίας.
3) Η επικάλυψη της επιφάνειας των εμφυτευμάτων με συνθετικά ολιγοπεπτίδια ή/και ανόργανα άλατα ασβεστίου σε πολύ λεπτά στρώματα μπορεί να προκαλεί βιοχημική ενίσχυση της οστεοενσωμάτωσης.
4) Άλλες, μη βιοχημικές τεχνικές, εφαρμόζονται πειραματικά, κυρίως για την αποτροπή ή την επιβράδυνση της οστικής απώλειας γύρω από ένα εμφύτευμα.
5) Συστηματική χορήγηση αναστολέων της οστεοκλαστικής λειτουργίας όπως τα διφωσφονικά ή το στρόντιο φαίνεται να επιταχύνει την πρώιμη φάση της οστεοενσωμάτωσης.
Τα παραπάνω ευρήματα αποτελούν μια κατά προσέγγιση πρόγνωση για τη μελλοντική εξέλιξη της έρευνας της οστεοενσωμάτωσης και θέτουν ερευνητικά ερωτήματα για περαιτέρω μελέτη.

ΛΕΞΕΙΣ ΚΛΕΙΔΙΑ: οστεοενσωμάτωση, εμφυτεύματα, τεχνικές

[1]*Επίκ. Καθηγητής ΣΓΠΧ ΑΠΘ*
[2]*Οδοντίατρος, Φοιτητής Ιατρικής Παν/μίου Θεσσαλίας*
[3]*Φοιτητές Οδοντιατρικής ΑΠΘ*

Παρελήφθη: 25/5/2013 - Έγινε δεκτή: 10/11/2013

SUMMARY: The possibility to accelerate osseointegration and/or to improve bone quality around an implant is the subject of the present literature review.
The following key words were searched on Pubmed: accelerate, improvement, osseointegration. The publication date span was set from 2009 to 2013. Combinations of the search terms retrieved the following results: a) accelerate and osseointegration: 78 papers; b) improvement and osseointegration: 206 papers. A supplementary search on the surgical techniques available for alveolar ridge augmentation for the last 10 years, found 457 papers. After a systematic review of the above papers the following are concluded:
1. Guided bone regeneration (GBR) is the most thoroughly examined technique of bone growth around a dental implant placed into a poor alveolar bone.
2. The dental implants' surface treatment trends aim to less invasive and more sophisticated techniques, with the use of nanotechnology.
3. Implant surface coating with adhesion peptides and/or inorganic calcium compounds in thin layers may amplify the biochemistry of osseointegration.
4. Other, non-biochemical methods, are being tested experimentally to inhibit or decrease the alveolar bone loss around an implant and finally
5. The systemic administration of osteoclastic inhibitors, such as bisphosphonates or strontium seems to accelerate the initial stage of osseointegration.
These findings represent an approximate prediction for the future development of osseointegration research and pose research questions for further study.

KEY WORDS: osseointegration, implants, techniques

Paper received: 25/5/2013 - Accepted: 10/11/2013

ΕΙΣΑΓΩΓΗ

Η οστεοενσωμάτωση των εμφυτευμάτων είναι κλινικός όρος που σε ιστολογικό επίπεδο αντιστοιχεί στη στενή επαφή μεταξύ του οστού και του εμφυτεύματος έτσι που ο μεταξύ τους χώρος να μη ξεπερνά τα 40μm, χωρίς παρεμβολή συνδετικού ιστού (Moon και συν. 1999). Ωστόσο η σχέση αυτή δεν είναι δυνατό να επιβεβαιωθεί κλινικά για όλη την έκταση της επιφάνειας του εμφυτεύματος. Επομένως, στην πράξη, ως οστεοενσωμάτωση θεωρείται η επίτευξη της παραπάνω σχέσης για τόση επιφάνεια ώστε να μην υπάρχει μακροσκοπική κινητικότητα ούτε ενόχληση κατά την επίκρουση. Χωρίς να είναι επαρκώς αποδεδειγμένο, αυτό πιστεύεται ότι προϋποθέτει την στενή επαφή οστού- εμφυτεύματος σε περίπου 80% της επιφάνειας του τελευταίου (Brånemark, 1983).
Ο απαιτούμενος χρόνος για την οστεοενσωμάτωση ενός εμφυτεύματος ποικίλει σημαντικά εξαρτώμενος από πολλούς παράγοντες όπως η αρχική σταθερότητα, ο σχεδιασμός του εμφυτεύματος, η τοπική κατάσταση του οστού, η γενική μεταβολική κατάσταση του ασθενούς (Brånemark, 1983, Smith, 1985). Η βράχυνση του χρόνου αυτού που αποτέλεσε και αποτελεί επιδίωξη πολλών ερευνητικών προσπαθειών, είναι και σταθερή επιθυμία των ασθενών και επομένως καθημερινό κλινικό πρόβλημα των εμφυτευματολόγων.
Η συντόμευση της οστεοενσωμάτωσης αλλά και η βελτίωσή της, υπό την έννοια της αύξησης της επιφάνειας του εμφυτεύματος που κατά το χρόνο της φόρτισης αυτού έχει οστεοενσωματωθεί, καθώς και η ενδεχόμενη βελτίωση των μηχανοβιολογικών ιδιοτήτων του οστού που περιβάλλει ένα εμφύτευμα, είναι το αντικείμενο της παρούσας βιβλιογραφικής ανασκόπησης. Η προσιτή Αγγλόφωνη βιβλιογραφία διερευνήθηκε, ταξινομήθηκε, ανασκοπήθηκε κατά ομάδες και συζητείται.

ΜΕΘΟΔΟΛΟΓΙΑ ΚΑΙ ΚΡΙΤΗΡΙΑ ΑΝΑΣΚΟΠΗΣΗΣ

Πραγματοποιήθηκε αναζήτηση στο pubmed (http://www.ncbi.nlm.nih.gov/pubmed/) για το διάστημα 2009-2013, με λέξεις κλειδιά: accelerate, improvement και osseointegration. Τα κριτήρια συμπερίληψης στην ανασκόπηση ήταν τα ακόλουθα: 1) οι κλινικές μελέτες (σειρών ή περιπτώσεων ασθενών) να αφορούν οδοντικά εμφυτεύματα και όχι άλλες οστικές προθέσεις, 2) οι πειραματικές μελέτες να αφορούν οποιοδήποτε τύπο οστικής πρόθεσης και 3) τα άρθρα να είναι στην Αγγλική γλώσσα. Κριτήρια αποκλεισμού ήταν: 1) οι μελέτες να μην είναι σχετικές με τη φόρτιση των εμφυτευμάτων (προσθετική) και 2) να μην είναι παλαιότερες από το 2009 (έτος δημοσίευσης). Η πιλοτική αναζήτηση απέφερε ένα μεγάλο αριθμό άρθρων που σχετίζονταν με τις χειρουργικές τεχνικές αύξησης της φατνιακής απόφυσης και λιγότερα που σχετίζονταν με άλλους τρόπους βελτίωσης της οστεοενσωμάτωσης.

INTRODUCTION

Osseointegration of implants is the clinical term corresponding histologically to the close contact of the bone and the implant so that the space between them does not exceed 40mm, without interference of connective tissue (Moon et al. 1999). However, this relationship cannot be clinically confirmed for the entire surface area of the implant. Thus, practically, osseointegration is the achievement of the above relationship so that there is no visual mobility or discomfort to percussion. Without being sufficiently established, it is believed that it requires close bone-implant contact in about 80% of the surface of the latter (Brånemark, 1983).
The time required for osseointegration of an implant varies considerably depending on several factors as initial stability, implant design, the local state of the bone and general metabolic status of the patient (Brånemark 1983, Smith 1985). Shortening of this time has been pursued by many research efforts and is also an intense request of patients and therefore an everyday clinical problem for implantologists.
Accelerating and improving osseointegration, by means of increasing the surface of the implant that has "integrated" into the bone at the time of loading, as well as the possible improvement of biomechanical properties for bone surrounding an implant is the aim of the current

Διάγραμμα 1/Diagram 1

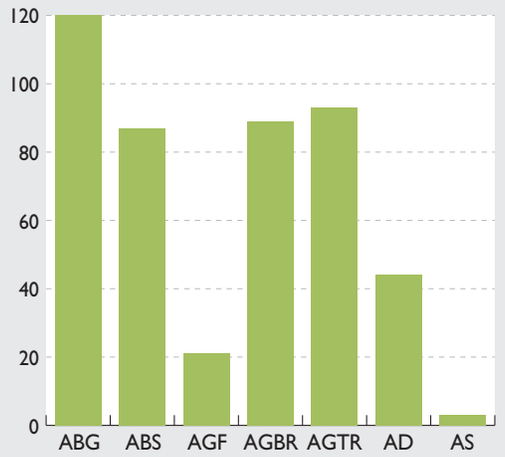

ABG(alveolar bone grafting), ABS(alveolar bone substitutes), AGF(alveolar growth factors), AGBR(alveolar guided bone regeneration), AGTR(alveolar guided tissue regeneration), AD(alveolar distraction), AS(alveolar splitting).

Αποτελέσματα βιβλιογραφικής αναζήτησης στη δεκαετία 2002-2012 για τις χειρουργικές τεχνικές αύξησης της φατνιακής απόφυσης.

Results obtained from literature search in the decade 2002-2012 for alveolar augmentation surgical techniques

Προκειμένου να μειωθούν οι προς μελέτη παράμετροι και για την καλύτερη ομογενοποίησή τους, μια δεύτερη αναζήτηση έγινε σε βάθος 10ετίας (2002-2012), ώστε να μελετηθούν οι χειρουργικές τεχνικές χωριστά και στη συνέχεια να αποκλειστούν από τη βασική αναζήτηση. Στη δεύτερη αυτή αναζήτηση οι λέξεις κλειδιά ήταν οι ακόλουθες ομάδες: alveolar- bone grafting- implant, alveolar- bone substitutes- implant, alveolar- growth factors-implant, alveolar- distraction- implant, alveolar- guided bone regeneration- implant, alveolar-guided tissue regeneration-implant και alveolar- splitting-implant.
Τέλος, στην πρώτη (βασική) αναζήτηση προστέθηκε ένα ακόμη κριτήριο αποκλεισμού: 3) τα άρθρα να μην αφορούν σε χειρουργικές τεχνικές.
Συνολικά πραγματοποιήθηκαν δύο παράλληλες ανασκοπήσεις της βιβλιογραφίας, μία για τις χειρουργικές τεχνικές που βοηθούν την οστεοενσωμάτωση και μία άλλη για κάθε άλλο τρόπο βελτίωσης της οστεοενσωμάτωσης που δεν σχετίζεται με χειρουργική τεχνική.

ΑΠΟΤΕΛΕΣΜΑΤΑ

Οι συνδυασμοί των παραπάνω όρων αναζήτησης απέδωσαν τους εξής αριθμούς άρθρων ανά ομάδα: α1) accelerate και osseointegration: 78 άρθρα, α2) improvement και osseointegration: 206, β1) alveolar- bone grafting: 120, β2) alveolar- bone substitutes: 87, β3) alveolar-growth factors: 21, β4) alveolar- distraction: 44, β5) alveolar- guided bone regeneration: 89, β6) alveolar- guided tissue regeneration: 93, β7) alveolar- splitting: 3. Η κατανομή των άρθρων στις κατηγορίες β1 -β7 φαίνεται παραστατικά στο Διάγραμμα 1.
Η εφαρμογή των τριών κριτηρίων αποκλεισμού στην κατηγορία άρθρων α1 και α2 απέδωσε τελικά 136 άρθρα που είχαν ως αντικείμενο την επιτάχυνση ή την ενίσχυση της οστεοενσωμάτωσης με διάφορες μεθόδους, που δεν σχετίζονταν με τη χειρουργική τεχνική τοποθέτησης. Για να μπορέσουν να μελετηθούν συστηματικά, αυτά τα άρθρα ταξινομήθηκαν στις ακόλουθες πέντε ομάδες: 1) Η εφαρμογή βιοφυσικών μεθόδων (μη χειρουργικών και μη φαρμακευτικών) για επίταση της οστεοενσωμάτωσης, 2) Η τοπική και συστηματική χρήση φαρμάκων όπως τα διφωσφονικά και το στρόντιο, 3) Η επικάλυψη του εμφυτεύματος με οργανικά και ανόργανα υλικά, 4) Η επεξεργασία της επιφάνειας του τιτανίου και 5) Διάφορες άλλες μέθοδοι που εμφανίζονται σποραδικά και μεμονωμένα στη βιβλιογραφία, δεν μπορούν να θεωρηθούν ερευνητική τάση και γι αυτό δεν εξετάζονται στην παρούσα ανασκόπηση. Το πλήθος των άρθρων για καθεμιά από αυτές τις ομάδες φαίνεται παραστατικά στο Διάγραμμα 2.
Από το σύνολο της ανασκοπούμενης βιβλιογραφίας ελέγχθηκαν πρώτα οι ανασκοπήσεις και στη συνέχεια τα υπόλοιπα άρθρα και αξιολογήθηκαν ανάλογα με το επίπεδο αξιοπιστίας τους.

literature review. The accessible recent English literature has been searched, classified, reviewed in groups and is discussed.

METHODOLOGY AND SEARCHING CRITERIA

The following key words were searched in combinations on Pubmed (http://www.ncbi.nlm.nih.gov/Pubmed/): accelerate, improvement, osseointegration, for the period 2009-2013. The inclusion criteria for this review were: 1) clinical studies (case series or patients) should be related to dental implants and no other bone prostheses, 2) experimental studies could include any type of bone prosthesis and finally, 3) the language of papers should be English. Exclusion criteria were: 1) studies relevant to implant loading (prosthodontics) and 2) publication year before 2009. The pilot search yielded a large number of articles related mostly to surgical techniques for alveolar bone augmentation and a minority of articles considering other ways of improving osseointegration.
Aiming to reduce and better homogenize the study parameters, a second search with a time span of 10 years (2002-2012) was performed, to examine the surgical techniques separately and then to exclude them from the basic search. In this second search the key words

Διάγραμμα 2/Diagram 2

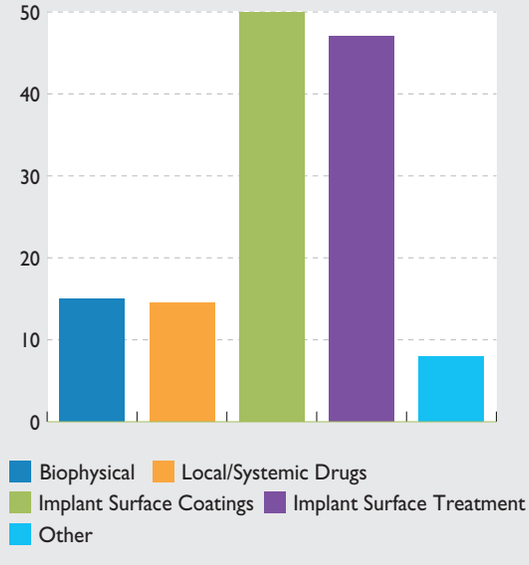

Μέθοδοι επιτάχυνσης και ενίσχυσης της οστεοενσωμάτωσης όπως εμφανίζονται στη βιβλιογραφία από το 2009 ως το 2013.

Methods for acceleration and improvement of osseointegration as appear in literature from 2009 to 2013.

ΣΥΖΗΤΗΣΗ

Χειρουργικές τεχνικές βελτίωσης της οστεοενσωμάτωσης

Η αύξηση των διαστάσεων της φατνιακής απόφυσης προκειμένου να δεχτεί εμφυτεύματα είναι τεχνικά δυσκολότερη από όσο φαίνεται, γι αυτό και έχουν αναπτυχτεί τόσο πολλές τεχνικές για την επίτευξή της ενώ αρκετές είναι και οι ανασκοπήσεις των τεχνικών αυτών τα τελευταία χρόνια (Oikarinen και συν. 2003, Chiapasco και συν. 2006, Aghaloo και Moy, 2007). Από τη μελέτη των δημοσιεύσεων που σχετίζονται με την χειρουργική τεχνική για τη βελτίωση της οστεοενσωμάτωσης, προκύπτει ότι α) η κατευθυνόμενη ιστική (ή οστική) αναγέννηση (ΚΙΑ) και β) η οστική μεταμόσχευση (αυτομεταμόσχευση ή χρήση μοσχευμάτων εμπορίου, με ή χωρίς αυξητικούς παράγοντες), είναι οι καλύτερα μελετημένες τεχνικές αύξησης της φατνιακής απόφυσης προκειμένου να δεχτεί αυτή εμφυτεύματα. Η διατατική οστεογένεση ως άλλη αυξητική τεχνική, παρουσιάζεται πολύ λιγότερο σε εργασίες έναντι των δύο προηγούμενων.

Η παράλληλη χρήση αυξητικών παραγόντων στην οστική μεταμόσχευση αποτελεί ακόμη σημείο διχογνωμίας στη βιβλιογραφία. Ειδικά η χρήση πλούσιου σε αιμοπετάλια πλάσματος (PRP) ήταν για μεγάλο διάστημα ιδιαίτερα δημοφιλής, ωστόσο τα τελευταία χρόνια υπάρχουν ισχυρές ενδείξεις ότι τα αποτελέσματά της είναι πενιχρά (Wiltfang και συν. 2004), ενώ ανάλογη τάση διαμορφώθηκε και για τους συνθετικούς αυξητικούς παράγοντες. Στην παρούσα ανασκόπηση, οι αυξητικοί παράγοντες δεν θεωρήθηκαν ξεχωριστή αυξητική των διαστάσεων τεχνική, αλλά συνεξετάζονται με την οστική μεταμόσχευση. Παρουσιάζονται όμως στο υποκεφάλαιο για την επεξεργασία της εμφυτευματικής επιφάνειας (βλ. 4,α).

Πρέπει να σημειωθεί ότι στις πρώτες δύο από τις παραπάνω τεχνικές η διάκριση των περιπτώσεων στη βιβλιογραφία έχει δυσκολίες, καθώς η ΚΙΑ γίνεται σχεδόν πάντα σε συνδυασμό με οστική μεταμόσχευση, αλλά και αντιστρόφως. Εξάλλου, ακόμη και στις περιπτώσεις χρήσης μοσχευμάτων χωρίς μεμβράνη, το περιόστεο καθαυτό αποτελεί φραγμό έναντι των μη οστεογενετικών ιστών (Weng και συν. 2000). Ωστόσο, στην παρούσα μελέτη, ως μεταμόσχευση θεωρείται η χρήση ενθέτων ή επενθέτων μονοπαγών μοσχευμάτων (blocks) χωρίς τη χρήση μεμβράνης, έτσι ώστε να διακρίνεται η μεταμόσχευση από την κατευθυνόμενη αναγέννηση. Εξάλλου η οστική μεταμόσχευση με σύνθετους αγγειούμενους κρημνούς δεν συμπεριελήφθη στη μελέτη, καθώς αποτελεί μείζονα αποκαταστατική μέθοδο μεν, αλλά δεν σχετίζεται άμεσα με τη βελτίωση της οστεοενσωμάτωσης.

Ο ακριβής υπολογισμός της επιτυχίας καθεμιάς από τις μεθόδους που φαίνονται στο Διάγραμμα 1 είναι εξαιρετικά δυσχερής, γιατί μεταξύ των συγγραφέων ποικίλουν τα ποσοστά, τόσο της επιτυχίας της μεθόδου καθαυτής,

used were: alveolar- bone grafting- implant, alveolar-bone substitutes- implant, alveolar- growth factors- implant, alveolar- distraction- implant, alveolar- guided bone regeneration- implant, alveolar- guided tissue regeneration- implant, alveolar- splitting- implant.

Finally, in the first (basic) search another exclusion criterion was added: 3) articles should not be related to surgical techniques. Two parallel literature reviews were performed, one for surgical techniques that improve osseointegration and another one concerning any other way to improve osseointegration, apart from the surgical technique.

RESULTS

Combinations of the key words yielded the following numbers of articles: a1) 78 for accelerate- osseointegration, a2) 206 for improvement- osseointegration, b1) 120 for alveolar- bone grafting b2) 87 for alveolar- bone substitutes, b3) 21 for alveolar- growth factors, b4) 44 for alveolar- distraction, b5) 89 for alveolar- guided bone regeneration, b6) 93 for alveolar- guided tissue regeneration and b7) 3 for alveolar- splitting. The distribution of articles in categories b1- b7 is shown in Diagram 1.

The application of the three exclusion criteria in categories a1 and a2 ultimately yielded 136 articles that subjected the acceleration and improvement of osseointegration with various methods that were not related to the surgical placement techniques. In order to systematically study these articles, they were classified into five groups: 1) The application of biophysical methods (non-surgical and non-pharmaceutical) for intensification of osseointegration, 2) The local and systemic use of drugs such as bisphosphonates and strontium, 3) The implant coating with organic and inorganic materials, 4) The titanium surface treatment and finally 5) Various other methods appearing sporadically and individually in the literature that cannot be considered a tendency in research and therefore are not further mentioned in this review. The articles on each of these groups appear in Diagram 2. Out of the total searched literature, reviews were firstly analyzed followed by the remaining articles, as evaluated according to the level of reliability (level of evidence).

DISCUSSION

Surgical techniques for improvement of osseointegration

Dimensions augmentation of the alveolar crest to become suitable to receive dental implants, is technically harder than it looks, thus a lot of different techniques have developed for this purpose. Additionally, several literature reviews on these techniques have been published recently (Oikarinen et al. 2003, Chiapasco et al. 2006, Aghaloo and Moy, 2007). Study of publications related to the surgical technique for improving osseointe-

όσο και του χρόνου ζωής των εμφυτευμάτων που τοποθετούνται στην θέση της αύξησης. Επίσης η άνω και η κάτω φατνιακή απόφυση έχουν σημαντικές διαφορές μεταξύ τους και ορισμένοι ερευνητές τις μελετούν χωριστά (Aghaloo και Moy, 2007). Σε αδρές γραμμές πάντως αναφέρεται ότι η KIA είναι επιτυχής σε ποσοστά 60-100% και τα εμφυτεύματα που τοποθετούνται μετά από αυτήν έχουν πενταετή επιβίωση που ξεπερνά το 93% (Chiapasco και συν. 2006). Στην οστική μεταμόσχευση αποδίδονται κάπως ψηλότερα ποσοστά επιτυχίας (υπό την έννοια ότι τα οστικά blocks αυξάνουν περισσότερο τις διαστάσεις της φατνιακής απόφυσης), αλλά τα ποσοστά επιβίωσης των εμφυτευμάτων είναι σημαντικά μικρότερα, ιδιαίτερα όταν το υλικό είναι αλλοπλαστικό (Chiapasco και συν. 2006, Aghaloo και Moy, 2007). Στις υπόλοιπες τεχνικές αύξησης (διατατική οστεογένεση και διάσχιση της φατνιακής απόφυσης) αποδίδονται ψηλά ποσοστά επιτυχίας, αλλά τόσο ο αριθμός των μελετών, όσο και ο αριθμός των εμφυτευμάτων που εξετάζονται σε αυτές είναι κατά πολύ μικρότερος των δύο προηγουμένων, ώστε δεν μπορεί να γίνει αξιόπιστη σύγκριση μεταξύ τους (Vega και Bilbao, 2010). Τέλος, στην κατηγορία των οστικών υποκαταστάτων και των αυξητικών παραγόντων υπάρχει σημαντική ανομοιογένεια αλλά και επικάλυψη στο αντικείμενο έρευνας (π.χ. πλάσμα πλούσιο σε αιμοπετάλια) καθιστώντας την εξαγωγή συμπερασμάτων για το αποτελεσματικότερο και ασφαλέστερο μέσο αύξησης της φατνιακής απόφυσης εξαιρετικά δύσκολη (Arora και συν. 2010, Boeckel και συν. 2012).

Η διαχείριση της ατροφικής φατνιακής απόφυσης στην εμφυτευματολογία έχει απασχολήσει τόσο εκτενώς την βιβλιογραφία γιατί είναι ένα δυσεπίλυτο πρόβλημα. Η ανάπτυξη διαφορετικών χειρουργικών τεχνικών οφείλεται στο ότι συχνά η λύση αυτού του προβλήματος είναι εξατομικευμένη.

Μη παρεμβατικές και μη φαρμακευτικές μέθοδοι βελτίωσης της οστεοενσωμάτωσης

Η βελτίωση του οστού που περιβάλει ένα εμφύτευμα, μετά την τοποθέτησή του, αποτελεί άλλο ένα αντικείμενο ερευνών. Σε αυτή την κατηγορία μελετών προεξάρχει η χρήση υπερήχων χαμηλής έντασης, οι οποίοι έχουν μελετηθεί αρκετά ως προς την επίδρασή τους στην οστεογένεση, πολλά όμως σημεία παραμένουν ακόμη αδιευκρίνιστα (Hsu και συν. 2011, Liu και συν. 2012). Θεωρείται ότι ευνοούν την προσκόλληση των οστεοβλαστών με ενεργοποίηση της ιντεγκρίνης (Yang και συν. 2005), αυξάνουν την αγγειογένεση (Wang και συν. 2004), επάγουν ενζυμικά συστήματα (Hsu και συν. 2011) και γενικά το μεταβολισμό, καθώς ανεβάζουν κατά περίπου 1° C την τοπική θερμοκρασία, μετατρέποντας τη μηχανική ενέργεια σε θερμική (Wu και συν. 1990, Li και συν. 2008). Προτείνεται η χρήση συχνοτήτων κοντά στο 1MHz και έντασης γύρω στο 0,1 W/cm^2

gration, reveals that a) the guided tissue (bone) regeneration (GBR) and b) bone transplantation (autotransplantation or grafts used with or without growth factors) are the very well-documented techniques for alveolar ridge augmentation in implantology. Distraction osteogenesis is a more recent augmentation method, appearing much less in the literature than the two previous techniques.

The use of growth factors along with bone grafting, is still debatable in literature. Especially platelet-rich-plasma (PRP) gained wide popularity for years, but recent evidence show that its effect is rather poor (Wiltfang et al. 2004). Growth factors in this review, have not been considered as a distinctive technique for augmentation, but were studied together with bone grafting. They are presented separately as implant surface coating (see 4,a).

Regarding the first two techniques, the distinction between papers in the literature seems difficult, since GBR almost always is performed in combination with the use of grafts and vice versa. Furthermore, even in bone grafting without the additional use of membranes, periosteum itself is a barrier against non-osteogenic tissues (Weng et al. 2000). However, in the present study, the use of blocks as onlays or inlays (interpositional grafts) without the use of a membrane are considered as grafting, so as to clearly distinguish grafting from guided regeneration in which membranes are applied. Bone transplantation with vascularized flaps, although major reconstructive procedure, is not closely related to enhancement of osseointegration, though was excluded from the study.

The estimation of success rate of each method (Diagram 1), is very difficult, since the results vary considerably among authors in both parameters i.e. the success rate of the augmentation technique itself and the on-site implants' lifetime. Additionally, the mandibular and maxillary alveolar bone are significantly different and some authors are studying them separately (Aghaloo and Moy, 2007). In general terms, however, it is stated that the GBR is successful in about 60-100% of the cases and implants placed with GBR have a five year survival of over 93% (Chiapasco et al. 2006). For bone grafting, success rates seem somewhat higher than GBR (meaning that bone blocks increase more the dimensions of the alveolar ridge), but the survival rate of implants placed in bone grafts is significantly smaller, especially when these are alloplastic material (Chiapasco al. 2006, Aghaloo and Moy, 2007). High success rates are reported for the remaining growth techniques (distraction osteogenesis and splitting the alveolar ridge), but both the number of studies and the number of implants examined in these, are much fewer than the previous two, so as no reliable comparison between augmentation techniques can be performed (Vega and Bilbao, 2010). Finally, regarding the categories of bone substitutes and growth factors, there is considerable heterogeneity or overlap between them

για 10' την ημέρα (Hsu και συν. 2011) ή 1.5MHz και 40 mW/cm^2 αντίστοιχα, για τον ίδιο χρόνο εφαρμογής, 2 φορές την ημέρα, για 3 εβδομάδες (Liu και συν. 2012). Με τους ίδιους μηχανισμούς πιστεύεται ότι επάγουν την οστεογένεση και χαμηλότερης συχνότητας δονήσεις. Σε σχετικές πειραματικές μελέτες φαίνεται ότι δονήσεις με συχνότητα 120 Hz ή και μικρότερη στις οποίες όμως το φορτίο δεν ξεπερνά τα 3gr πιθανόν να έχουν ευεργετικό αποτέλεσμα στην οστεοενσωμάτωση εμφυτευμάτων (Zhao και συν. 2009, Ogawa και συν. 2011). Ένα κοινό μονοπάτι που πιθανόν να επάγεται με όλων των συχνοτήτων τις δονήσεις (από 130 Hz ως 1 MHz) είναι η ενεργοποίηση των πιεζοηλεκτρικών ιδιοτήτων του οστού (Cochran και συν. 1988, Liu και συν. 2012).

Οι ανωτέρω ιδιότητες είναι ο στόχος και της ηλεκτρικής διέγερσης της οστεοενσωμάτωσης (Song και συν. 2009, Nagai και συν. 2012). Έχει αποδειχθεί ότι τα οστεοκύτταρα έχουν ηλεκτροφυσιολογική δραστηριότητα που μοιάζει με αυτή των νευρικών κυττάρων (Sims και Dixon, 1989) και η οστική αναγέννηση σχετίζεται με ηλεκτραρνητικό μικροπεριβάλλον. Πολυάριθμες έρευνες τις τελευταίες δεκαετίες, τόσο στα ορθοπεδικά όσο και στα οδοντικά εμφυτεύματα που προσπαθούν να επιταχύνουν και να εντείνουν με τον τρόπο αυτό την οστεογένεση γύρω από εμφυτευματικά υλικά, αναφέρουν μέτρια αποτελέσματα (Song και συν. 2009, Isaacson και συν. 2009, Nagai και συν. 2012). Επομένως η κλινική εφαρμογή των παραπάνω μεθόδων δε διαφαίνεται άμεσα, μεταξύ άλλων και διότι δεν έχει ιδιαίτερο εμπορικό ενδιαφέρον.

Συστηματική χορήγηση φαρμάκων για βελτίωση της οστεοενσωμάτωσης

Τα διφωσφονικά είναι γνωστά στην οδοντιατρική κοινότητα σχεδόν μόνο από τις ανεπιθύμητες ενέργειές τους. Στη σχετική με τα οδοντικά εμφυτεύματα βιβλιογραφία, λόγω του πολύ σοβαρού προβλήματος της οστεονέκρωσης από διφωσφονικά, το βασικό ερώτημα είναι αν η λήψη τους είναι ή όχι παράγοντας κινδύνου για αποτυχία των εμφυτευμάτων (Zadik και συν. 2012, Ayan και συν. 2012). Ωστόσο στην ορθοπεδική, που χρησιμοποιούνται θεραπευτικά, είχε από νωρίς εστιαστεί το ερευνητικό ενδιαφέρον στην πιθανότητα ενίσχυσης της οστεοενσωμάτωσης ορθοπεδικών προθέσεων (Kitsugi και συν. 1995). Ακολουθώντας την τάση της έρευνας από το χώρο της ορθοπεδικής, ορισμένοι ερευνητές μελέτησαν το ενδεχόμενο θετικής επίδρασης των διφωσφονικών στην ενσωμάτωση οδοντικών εμφυτευμάτων, βασικά σε πειραματόζωα (Kim και συν. 2011, Back και συν. 2012, Griffiths 2012, Abtahi και συν. 2012, Yip και συν. 2012). Από τις μελέτες αυτές φαίνεται ότι η συστηματική χρήση μικρής ποσότητας διφωσφονικών, μόνων ή σε συνδυασμό με παραθορμόνη (Li και συν. 2013) μπορεί να έχει ευεργετική επίδραση στην αρχική φάση της οστεοενσωμάτωσης. Οι περιορισμοί στις πειραματικές μελέτες του τύ-

(eg platelet rich plasma), rendering extremely difficult the extraction of secure conclusions about the most effective and safest method of increasing alveolar ridge (Arora et al. 2010, Boeckel al. 2012).

References in literature search about surgical management of the atrophic alveolar ridge for implant placement are so many because it is an intractable problem. It has lead to the development of different techniques due to the fact that each case is individualized.

Non-invasive and non-pharmaceutical techniques on improving osseointegration

These are methods attempting to improve the bone surrounding an implant after placement and in this category studies using low intensity ultrasounds prevail (Hsu et al. 2011, Liu et al. 2012). Although ultrasound effect in osteogenesis has been extensively studied some points still remain unsearchable. It is believed that ultrasounds favor the adhesion of osteoblasts with integrin activation (Yang et al. 2005), increase angiogenesis (Wang et al. 2004), induce enzyme systems (Hsu et al. 2011) and metabolism in general, as they elevate the local temperature at about 1° C, converting energy from mechanical to thermal (Wu et al. 1990, Li et al. 2008). Researchers suggest the use of frequencies around 1MHz and intensity of approximately 0.1 W/cm^2 for 10' per day (Hsu et al. 2011) or 1,5 MHz and 40mW/cm^2 respectively for the same application time, 2 times per day, for 3 weeks (Liu et al. 2012).

Lower frequency vibrations are believed to induce osteogenesis through the same mechanisms. In related experimental studies it is shown that vibrations with a frequency of 120Hz or less and load less than 3gr may have positive effect on implant osseointegration (Zhao et al. 2009, Ogawa et al. 2011). A common pathway that is possibly induced by vibrations of all frequencies (130 Hz to 1 MHz) is the activation of the piezoelectric properties of the bone (Cochran et al. 1988, Liu et al. 2012).

Electrical stimulation of osseointegration is also targeting to the piezoelectric properties of bone (Song et al. 2009, Nagai et al. 2012). It is shown that osteocytes have electrophysiologic activity similar to that of neurons (Sims and Dixon, 1989), and bone regeneration is associated with negative microenvironment. Therefore, the last decades numerous studies have been published for acceleration and improvement of osseointegration on orthopedic and dental implants, with moderate results (Song et al. 2009, Isaacson et al. 2009, Nagai et al. 2012). Application of the above methods in clinical practice though does not seem to develop and one of the reasons may be their poor commercial interest.

Systemic administration of drugs to improve osseointegration

The dental community is familiar to bisphosphonates almost exclusively from their side-effects. However in or-

που αυτού αφορούν στο μικρό μέγεθος των πειραματοζώων, στη θέση εμφύτευσης οδοντικών εμφυτευμάτων που είναι ένα μακρό οστούν αλλά και στο γεγονός ότι σε πάνω από το 60% των μελετών η θέση εμφύτευσης είναι εξωστοματική (Stadlinger και συν. 2012). Επομένως τα συμπεράσματά τους δεν μπορούν να μεταφερθούν με ασφάλεια στις γνάθους ανθρώπων. Στη μοναδική σε άνθρωπο σχετική μελέτη οι Abtahi και συν. (2012), αντίθετα, αναφέρουν θετικά αποτελέσματα με τοπική, και όχι συστηματική, εφαρμογή διφωσφονικών, στην επιφάνεια του εμφυτεύματος.

Πάντως υπάρχουν ελάχιστες μελέτες που να συγκρίνουν επί μακρόν το αποτέλεσμα της λήψης διφωσφονικών στην μακροβιότητα των οδοντικών εμφυτευμάτων (Yip και συν. 2012). Ελάχιστες είναι επίσης και οι πειραματικές μελέτες στις οποίες χρησιμοποιήθηκε για τον ίδιο σκοπό στρόντιο. Σε μια από αυτές χρησιμοποιήθηκε πειραματικά στρόντιο ως επικάλυψη οδοντικού εμφυτεύματος, με μέτρια αποτελέσματα (Yan και συν. 2013), ενώ οι Maïmoun και συν (2010) είχαν πετύχει καλύτερα αποτελέσματα με συστηματική χορήγηση στροντίου σε ποντικούς. Ο βασικός περιορισμός που προαναφέρθηκε για τα διφωσφονικά, είναι προφανές ότι ισχύει και για το στρόντιο.

Πιθανές ανεπιθύμητες ενέργειες από τη συστηματική χρήση φαρμάκων, καθιστούν αυτό τον τομέα έρευνας «δεύτερης γραμμής» για τη βελτίωση της οστεοενσωμάτωσης.

Τροποποίηση της επιφάνειας των εμφυτευμάτων

Η μετατροπή της επιφάνειας του εμφυτεύματος από υδρόφοβη σε υδρόφιλη υπήρξε επιδίωξη πολλών ερευνητών καθώς έχει αποδειχθεί πως η υδρόφιλη επιφάνεια επάγει την οστεοενσωμάτωση (Zhao και συν. 2007). Ο βασικός τρόπος γι αυτή τη μετατροπή είναι η προσρόφηση στην επιφάνεια οργανικών κυρίως αλλά και ανοργάνων στοιχείων με τη βοήθεια της νανοτεχνολογίας (Schwarz και συν. 2007, Tran και Webster, 2013). Η παραμονή του εμφυτεύματος σε φυσιολογικό ορό μέχρι την τοποθέτησή του είναι μια ακόμη τεχνική διατήρησης της υδροφιλίας του (Buser και συν. 2004).

Α) Οργανικά υλικά επικάλυψης εμφυτευμάτων

Η έρευνα πρωτεϊνών που θα μπορούσαν να επάγουν την οστεοενσωμάτωση του εμφυτεύματος προσροφημένες στην επιφάνειά του, έχει την πιο πολυάριθμη παρουσία στη βιβλιογραφία των τελευταίων χρόνων (Διάγραμμα 2). Η προσρόφηση πρωτεϊνών στην επιφάνεια του εμφυτεύματος αρχικά επιχειρήθηκε να γίνει (πειραματικά) με πρωτεΐνες φυσικής προέλευσης, όπως οι αυξητικοί παράγοντες. Αργότερα χρησιμοποιήθηκαν τέτοιες πρωτεΐνες εργαστηριακής προέλευσης που παράγονταν με γενετική μηχανική (Kim και συν. 2008). Τα τελευταία χρόνια όμως αυτή η προσπάθεια βαθμιαία εγκαταλείφθηκε, καθώς διαφάνηκαν σημαντικά προβλήματα

thopedics, where they are used therapeutically, researchers were early interested in potential enhancement of osseointegration for orthopedic implants with bisphosphonates (Kitsugi et al. 1995). In contrast, due to the severe issue of bisphosphonates related osteonecrosis, dental implants' literature is still working on the question whether uptake of bisphosphonates is a risk factor for implant failure or not (Zadik et al. 2012, Ayan et al. 2012). However, following the trend of research in current orthopedics, some researchers investigated the possible positive influence of bisphosphonates on implant osseointegration in animals (Kim et al. 2011, Back et al. 2012, Griffiths 2012, Abtahi et al. 2012, Yip et al. 2012). These studies show that the systemic administration of low dose bisphosphonates with or without parathyroid hormone (PTH) may have a beneficial effect on the initial phase of osseointegration (Li et al. 2013). However there is a serious limitation on these experimental studies: models on which dental implants are placed are animals small in size, the implantation site is a long bone and placement is extraoral for more than 60% of the studies (Stadlinger et al. 2012). Therefore their findings cannot be safely transferred into human jaws. Despite the claims of most studies, Abtahi et al. (2012) in the only study in humans, report positive effects on local, rather than systemic, administration of bisphosphonates on the surface of the implant. In any case, there are few studies that compare the long term results of bisphosphonates administration in lengthening the life of dental implants (Yip et al. 2012). Few as well are the experimental studies where strontium is used for the same purpose. In one of these, strontium was used as implant coating with moderate results (Yan et al. 2013), while Maimoun et al. (2010) achieved better results with systemic administration of strontium in mice. The main limitation previously referred for bisphosphonates, is obviously applicable for strontium too.

Possible side-effects from the systematic drug administration, do not favor their research for improvement of osseointegration.

Implant surface treatment

The conversion of the implant surface from hydrophobic to hydrophilic has been pursued by many researchers, as it has been demonstrated that the hydrophilic surface induces osseointegration (Zhao et al. 2007). The basic way to achieve this is by absorption of mostly organic but also inorganic elements on the implant surface with the aid of nanotechnology (Swartz et al. 2007, Tran and Webster, 2013).

The tarrying of the implant into normal saline until its placement is another technique to maintain hydrophilicity (Buser et al. 2004).

A) Organic materials for implant coating

The research of proteins which could induce osseointe-

προκειμένου να διατεθούν οι πρωτεΐνες κάλυψης των εμφυτευμάτων σε ευρεία (εμπορική) χρήση, για τέσσερις κυρίως λόγους: α) υπήρχαν δυσκολίες στην αποστείρωση τέτοιων εμφυτευμάτων, β) διαπιστώθηκε αστάθεια των μακρομοριακών πρωτεϊνών στο ενζυμικό περιβάλλον της οστεοτομίας (φρεατίου), γ) κάποιες από αυτές εμφάνιζαν, ως μακρομόρια, ανεπιθύμητη αντιγονικότητα και δ) το κόστος ήταν απαγορευτικό, ακόμη και στις εργαστηριακής παρασκευής πρωτεΐνες. Ορισμένες μελέτες μάλιστα υποστηρίζουν πως οι αυτούσιες πρωτεΐνες με ήδη γνωστές οστεογενετικές ιδιότητες (π.χ. στην πλήρωση οστικών ελλειμμάτων) είναι εντελώς ανενεργείς και ίσως να παρεμποδίζουν και την οστεοενσωμάτωση των εμφυτευμάτων (Faensen και συν. 2011).

Για τον λόγο αυτό, αντί των μακρομοριακών και ασταθών πρωτεϊνών, η έρευνα των τελευταίων χρόνων έχει επικεντρωθεί στην χρήση μικρών ολιγοπεπτιδικών αλύσων με γνωστές οστεοεπαγωγικές ιδιότητες, ως οργανικών υλικών επικάλυψης εμφυτευμάτων (Kim και συν. 2008). Ένα τέτοιο παράδειγμα είναι τα λεγόμενα RGD πεπτίδια, που περιέχουν την αλληλουχία αμινοξέων: αργινίνη-γλυκίνη-ασπαρτικό. Η αλληλουχία αυτή ορίζει μια θέση συγκόλλησης για τους οστεοβλάστες μέσω της ιντεγκρίνης και πιθανόν της φιμπρονεκτίνης (Schliephake και συν. 2005). Η συγκόλληση των οστεοβλαστών είναι ο κύριος μηχανισμός μέσω του οποίου επιδιώκεται η βελτίωση της οστεοενσωμάτωσης με οργανικές επικαλύψεις εμφυτευμάτων. Έχει βρεθεί ότι και άλλα πεπτίδια, που δεν περιέχουν κατ' ανάγκη την προαναφερθείσα αλληλουχία αμινοξέων, προάγουν επίσης τη συγκόλληση των οστεοβλαστών στην επιφάνεια των εμφυτευμάτων, είτε μέσω της ιντεγκρίνης είτε μέσα από άλλα βιοχημικά μονοπάτια. Τα πεπτίδια αυτά έχει επικρατήσει να λέγονται non-RGD peptides. Σε γενικές γραμμές και παρά την ποικιλία των ερευνητικών κατευθύνσεων στη μελέτη των οργανικών επικαλύψεων για βελτίωση της οστεοενσωμάτωσης (Sánchez-Ilárduya και συν. 2013, Kurikchy και συν. 2013), φαίνεται πως η προσκόλληση των οστεοβλαστών αποτελεί κεντρικό στόχο της σχετικής έρευνας για το μέλλον (Iskandar και συν. 2013).

Μια άλλη τάση στην έρευνα των οργανικών επικαλύψεων των εμφυτευμάτων είναι η λεγόμενη «στρατηγική Wnt» (Wnt-based strategy, Popelut και συν. 2010). Τα Wnts είναι μια ομάδα περίπου 20 γονιδίων που με ένα πολύπλοκο μηχανισμό κωδικοποιούν πρωτεΐνες που σχετίζονται με την αναγέννηση. Η σημασία της ανακάλυψής τους στο ανθρώπινο γονιδίωμα απέφερε το βραβείο Nobel Ιατρικής το 1995. Η ενεργοποίηση αυτών των γονιδίων σε στελεχιακά και οστεοπρογονικά κύτταρα είναι υπεύθυνη για την ανάπτυξη του σκελετού ή για την επανορθωτική οστεογένεση (Leucht και συν. 2008). Πρωτεΐνες που μπορούν να ενεργοποιήσουν το σύστημα των γονιδίων Wnt έχουν απομονωθεί, παρασκευαστεί συνθετικά και χρησιμοποιούνται στην έρευνα για νέα φάρμακα κατά

gration when absorbed on the implant surface, seems the most popular category in the current literature (Diagram 2). The protein absorption on the implant surface initially was attempted experimentally with naturally-derived proteins, such as growth factors. Later on, laboratory proteins produced by genetic engineering were used (Kim et al. 2008). Recently, this effort has been abandoned, as significant problems were associated with the use of protein coatings in broad (commercial) scale due to four reasons: a) there were difficulties in sterilizing such implants, b) macromolecular proteins were susceptible to enzymatic degradation at the environment of the osteotomy- intervention site, c) some of these macromolecules showed undesirable immunogenicity and d) the cost was prohibitive, even for proteins produced in vitro. Some studies even argue that the use of proteins with already known osteogenic properties (e.g. in filling bone defects) are completely inactive and probably even impede osseointegration of implants (Faensen et al. 2011).

So, instead of macromolecular and unstable proteins, recent research has focused on the use of small oligopeptide chains with known osteoinductive properties, as organic coating in implants (Kim et al. 2008). These proteins as the so-called RGD peptides contain the amino acid sequence of Arginine- Glycine- Aspartate and define a principal adhesion site for osteoblasts via integrin and possibly fibronectin (Schliephake et al. 2005). The adhesion of osteoblasts is the main mechanism that seeks to improve osseointegration for implants with organic coating. It has been shown that other peptides (named non-RGD peptides), not necessarily containing the above sequence also promote the osteoblast adhesion on implant surface, either through integrin or through other biochemical pathways.

In general and despite the variety of research directions in the study of organic coatings for osseointegration improvement (Sánchez-Ilárduya et al. 2013, Kurikchy et al. 2013), it appears that, for the future, the adhesion of osteoblasts is a main aim of this research (Iskandar et al. 2013).

Another trend in the research of implant organic coatings is the so called Wnt-based strategy (Popelut et al. 2010). The Wnts are a group of about 20 genes which encode proteins related to regeneration with a complex mechanism. The importance of their discovery in the human genome was shown when, in 1995, researchers won the Nobel Prize for Medicine. The activation of these genes in stem cells and osteoprogenitor is responsible for skeletal growth, or for restorative osteogenesis (Leucht et al. 2008). Proteins that can activate the system of Wnt genes have been isolated, synthesized and used in research for new drugs against osteoporosis (Agholme and Aspenberg 2011). Wnt3a protein was found to accelerate and dramatically enhance osseointegration when locally applied, around implant materials or into implant

της οστεοπόρωσης (Agholme και Aspenberg, 2011). Η πρωτεΐνη Wnt3a βρέθηκε ότι επιταχύνει και ενισχύει θεαματικά την οστεοενσωμάτωση όταν εφαρμοστεί τοπικά γύρω από εμφυτευματικά υλικά ή μέσα στις οστεοτομίες (Popelut και συν. 2010, Galli και συν. 2012). Η εφαρμογή της «στρατηγικής των Wnts» έχει δημιουργήσει στην ερευνητική κοινότητα προσδοκίες ανάλογες με αυτές των BMPs στη δεκαετία του '90, που δεν αποδείχθηκαν ρεαλιστικές, αλλά είναι ακόμη πολύ νωρίς για να προβλεφθεί η εξέλιξη της σχετικής έρευνας στο μέλλον.
Τέλος, ανεξάρτητα από την προτεινόμενη σύνθεση της οργανικής επικάλυψης του εμφυτεύματος, οι περισσότεροι συγγραφείς φαίνεται να συμφωνούν ότι στην τεχνική ενσωμάτωσής της στο τιτάνιο σημαντική βοήθεια παρέχει η νανοτεχνολογία (Xu και συν. 2011, Elias και συν. 2012).

Β) Ανόργανα υλικά επικάλυψης εμφυτευμάτων
Τα εμφυτεύματα με επικάλυψη υδροξυαπατίτη, αν και εφαρμόστηκαν στην ορθοπεδική και την οδοντική εμφυτευματολογία εδώ και αρκετά χρόνια (Geesink και συν. 1987) και παρά την αίσθηση που δημιούργησαν αρχικά, καθώς υποτίθεται ότι προσφέρουν έτοιμη την ανόργανη «πρώτη ύλη» για την οστεοενσωμάτωση, δεν έτυχαν καθολικής αποδοχής. Το συγκριτικό πλεονέκτημά τους έναντι των εμφυτευμάτων που είχαν άλλου τύπου επεξεργασία επιφάνειας αποδείχτηκε από μελέτες που έδειχναν ότι το φωσφορικό ασβέστιο που απελευθερώνεται από την ανόργανη επικάλυψη των εμφυτευμάτων προκαλεί κορεσμό στο εξωκυττάριο υγρό και κατόπιν καθίζηση ανοργάνων και ενασβεστίωσή του (Daculsi και συν. 2003, Davies 2003, Barrete και συν. 2003). Ωστόσο, σε απώτερο χρόνο, αναδείχθηκαν προβλήματα στην οστεοενσωμάτωσή τους, μεταξύ των άλλων διότι: α) για να καλυφθεί πλήρως η επιφάνεια ενός εμφυτεύματος χρειαζόταν στρώμα φωσφορικού ασβεστίου πάχους τουλάχιστον 50 μm που μείωνε την αντοχή του δεσμού μεταξύ ανοργάνων και τιτανίου, β) η επεξεργασία κάλυψης είχε απρόβλεπτο αποτέλεσμα στη χημική ομοιογένεια της ανόργανης επικάλυψης, με αποτέλεσμα σε άλλα σημεία να δημιουργείται α-φωσφορικό τριασβέστιο, σε άλλα φωσφορικό τετρασβέστιο και αλλού οξείδιο του ασβεστίου και τέλος γ) απρόβλεπτο ήταν επίσης το αποτέλεσμα της επίστρωσης στην κρυστάλλωση του φωσφορικού ασβεστίου καθώς προέκυπταν περιοχές άμορφου, μη κρυσταλλωμένου άλατος, η διάλυση του οποίου προκαλούσε φλεγμονή που συντηρούσε και επιτάχυνε την περιεμφυτευματίτιδα (de Jonge και συν. 2008, van Oirschot και συν. 2012). Έτσι η «παραδοσιακή», σε στρώματα πάχους >50μm επίστρωση εμφυτευμάτων με υδροξυαπατίτη εγκαταλείφθηκε οριστικά.
Οι παραπάνω τεχνικές δυσκολίες αντιμετωπίστηκαν, ως ένα βαθμό, με τον ανθρακούχο υδροξυαπατίτη (Carbonated HA, CHA), του οποίου η κρυστάλλωση μοιάζει

sites- osteotomies (Popelut et al. 2010, Galli et al. 2012). The implementation of the "Strategy of Wnts» has created expectations in research community, similar to those of BMPs in the 90s, which were not proved realistic, but it is still too early to predict how the following research will evolve in the future.
Finally, independently from the composition of the implant organic coating, most authors seem to agree that nanotechnology assists considerably the incorporation of coatings in titanium implant surface (Xu et al. 2011, Elias et al. 2012).

B) Inorganic materials for implant coating
Hydroxyapatite (HA) coated implants, although applied in orthopedics and dental implantology since several years (Geesink et al. 1987) and despite the initial impression, as they were supposed to offer a ready-made inorganic 'feedstock' for osseointegration, they did not receive universal acceptance. Their advantage versus implants with other surface treatments was proved by studies showing that the calcium phosphate which is released from the inorganic coating of implants causes saturation in the extracellular fluid and then precipitation of inorganic and calcification of new bone (Daculsi et al. 2003, Davies 2003, Barrete et al. 2003). However, later on, drawbacks in osseointegration were highlighted, mainly due to the following reasons: a) to fully cover the surface of an implant with calcium phosphate, a layer of 50 microns thickness was needed which reduces the strength of the bond between inorganic and titanium, b) coating process had unpredictable effect on the chemical homogeneity of the inorganic coating, resulting into generation of α-tricalcium phosphate in some places, tetracalcium phosphate and other calcium oxides in others and c) coating process had also unpredictable effect in crystallization, resulting into amorphous non-crystallized salt, which dissolved and caused localized inflammation accelerating peri-implantitis (de Jonge et al. 2008, van Oirschot et al. 2012). Thus "traditional" HA coating of dental implants, i.e. coatings >50μm, has been abandoned and belongs to history.
These technical difficulties were encountered, to some extent, with the carbonated HA (CHA), whose crystallization is very similar to the humans', is coated homogeneously and binds strongly to the titanium (Qu and Wei 2008, Xu et al. 2011). Additionally CHA allows adsorption of organic accelerators of osseointegration (see previous section) and, therefore, the implant surface itself better "mimics" the biochemical microenvironment of integration, and that is why this philosophy was named «biomimetics» (Oliveira et al. 2007 , Kim et al. 2008). The adsorption of trace elements is also considered to increase the strength of the CHA bonding to the titanium (which should be in the range of 20- 30 MPa), stabilizes chemically the crystals and improves the simulation

πολύ με την του ανθρώπινου, επιστρώνεται ομοιογενώς και συνδέεται ισχυρά με το τιτάνιο (Qu και Wei, 2008, Xu και συν. 2011). Επίσης, ο CHA παρέχει τη δυνατότητα προσρόφησης σε αυτόν οργανικών επιταχυντών της οστεοενσωμάτωσης (βλ. προηγούμενο εδάφιο) και επομένως, καλύτερη «απομίμηση» του βιοχημικού μικροπεριβάλλοντος της ενσωμάτωσης πάνω στο ίδιο το εμφύτευμα, φιλοσοφία που ονομάστηκε γι αυτό «biomimetics» (Oliveira και συν. 2007, Kim και συν. 2008). Η προσρόφηση ιχνοστοιχείων επίσης, θεωρείται ότι αυξάνει την ισχύ της ένωσης του CHA με το τιτάνιο (που πρέπει να είναι της τάξης των 20-30 MPa), σταθεροποιεί χημικά τους κρυστάλλους του και βελτιώνει την εξομοίωση της όλης επικάλυψης με το οστικό μικροπεριβάλλον με την προϋπόθεση πάντα ότι το πάχος της επικάλυψης είναι κάτω από 1μm (Xu και συν. 2011).
Όπως και στις οργανικές επικαλύψεις των εμφυτευμάτων, έτσι και στις ανόργανες, η επίτευξη επικαλύψεων σε πολύ λεπτές επιστρώσεις, ώστε να αντιμετωπίζεται το πρόβλημα της αντοχής της επικάλυψης, προτείνεται να γίνεται με «ήπιες» τεχνικές και με τη βοήθεια της νανοτεχνολογίας (Xian και συν. 2011, van Oirschot και συν. 2013).

Γ) Επιφανειακή επεξεργασία του τιτανίου
Είναι γνωστό στην εμφυτευματολογία, από τα πρώτα βήματα της οστεοενσωμάτωσης, ότι τα κύτταρα-επίγονοι των μακροφάγων (οστεοβλάστες και οστεοκύτταρα), προτιμούν τις τραχείες επιφάνειες, ενώ αντίθετα τα επιθηλιακά κύτταρα εποικίζουν τις λείες επιφάνειες (Boyan και συν. 2001, Elias και συν. 2010). Όμως, παρά τις εκτεταμένες προσπάθειες αποσαφήνισής της (Cooper 2000, Shalabi και συν. 2006), η βιολογικά «χρήσιμη» τραχύτητα υπήρξε για δεκαετίες μια ασαφής έννοια, έτσι ώστε αυτή που σε μία μελέτη εθεωρείτο λεία επιφάνεια, σε άλλη μπορούσε να θεωρείται τραχεία (Wennerberg και Albrektsson, 2009).
Οι παράμετροι που αναλύονται στην αξιολόγηση της επιφάνειας ενός εμφυτεύματος είναι το ύψος των μικροεπαρμάτων (peaks) και το βάθος των κοιλοτήτων (valeys). Οι εξειδικευμένοι δείκτες που έχουν επινοηθεί γι αυτές τις παραμέτρους συμβολίζονται με τα γράμματα R (Ra, Rq, Rz, Rt) ή S (Sa, Sq, Sz και St) ανάλογα με το αν η μέτρηση γίνεται σε εικόνα προφίλ της επιφάνειας (παρόμοια με αυτές που προκύπτουν σε τομές με μικροτόμους) ή σε πανοραμική, τρισδιάστατη εικόνα (όπως αυτές που προκύπτουν από το ηλεκτρονικό μικροσκόπιο σάρωσης). Από τους παραπάνω δείκτες οι συχνότερα χρησιμοποιούμενοι είναι οι Ra και Sa που καταδεικνύουν το βάθος μιας μικροκοιλότητας (ή το ύψος ενός μικροεπάρματος) σε δισδιάστατη ή τρισδιάστατη εικόνα αντίστοιχα. Οι τιμές που παίρνουν οι παραπάνω δείκτες είναι από δέκατα του μικρομέτρου ως 5 μm περίπου. Για να θεωρείται μια επιφάνεια τραχεία πρέπει σύμφωνα με ορισμένους ερευνητές να έχει Ra

of the entire coating to the bone microenvironment, provided that the coating thickness is less than 1mm (Xu et al. 2011).
In order to achieve very thin layers of coatings of implants and overcome the problem of coating strength, mild techniques are suggested with the aid of nanotechnology, in both organic and inorganic coatings (Xian et al. 2011, van Oirschot et al. 2013).

C) Titanium surface treatment
Since the first steps of osseointegration, it is well known in implantology, that the cells-descendants of macrophages (osteoblasts and osteocytes) prefer rough surfaces, while the epithelial cells colonize smooth ones (Boyan et al. 2001, Elias et al. 2010). Despite extensive efforts to clarify it, biologically 'useful' roughness was unclear for decades (Cooper 2000, Shalabi et al. 2006), resulting in differences among different studies on defining smooth or rough (Wennerberg and Albrektsson, 2009).
The parameters analyzed in the evaluation of the surface of an implant are the height of peaks and the depth of valleys. The specialized indexes invented for these parameters are represented by the letters R (and more specifically Ra, Rq, Rz, Rt) or S (Sa, Sq, Sz, St), depending on whether the measurement is an image of the surface profile (similar to those resulting from microtoms) or a panoramic, three dimensional image (such as those resulting from the scanning electron microscope). The most commonly used indexes are Ra and Sa, corresponding to the depth of a microvaley (or the height of a micropeak) in two and three-dimensional imaging respectively. The values the above indexes take are from tenths of a μm to 5μm. Some authors consider a surface rough, when Ra and Sa > 1μm (Wennerberg and Albrektsson 2009, von Wilmovwsky et al. 2013). The roughness of an implant appears to be associated with accelerated osseointegration in several studies comparing one type of surface to a reference surface, usually a simple pad (turned or machined surface). The meta-analyses however did not find a certain range for the S and R values, which can be securely described "appropriate" (Elias et al. 2010).
Recently, research related to the evaluation of the surface roughness looks convergent on a parameter named "wavelength" which, despite the fact that it has been earlier observed, only the last few years has been broadly recognized as significant (Wieland et al. 2001, Wennerberg and Albrektsson 2009, Svanborg et al. 2010). It refers to the frequency of micro-roughness per surface unit. That frequency, with which this micro-roughness is repeated, in combination with its features (i.e. Ra and Sa indexes) seem to objectively and adequately describe the roughness of the surface of the implant. It is reported, but it is not well documented, that the optimum wavelength is around 10 microns (Wennerberg and Albrek-

και Sa >1μm (Wennerberg και Albrektsson 2009, von Wilmovwsky και συν. 2013). Μετρούμενη με τους δείκτες αυτούς, η τραχύτητα ενός εμφυτεύματος φαίνεται να συνδέεται με την επιτάχυνση της οστεοενσωμάτωσης σε αρκετές μελέτες που συγκρίνουν έναν τύπο επιφάνειας με μια επιφάνεια αναφοράς, που συνήθως είναι η απλή επιφάνεια (turned ή machined surface). Οι μετα-αναλύσεις όμως δεν βρίσκουν ένα ορισμένο εύρος τιμών για τους δείκτες S και R που να μπορεί να χαρακτηριστεί με βεβαιότητα «ενδεδειγμένο» (Elias και συν. 2010).

Στις έρευνες που σχετίζονται με την αξιολόγηση της αδρότητας της επιφάνειας, τα τελευταία χρόνια διαφαίνεται σύγκλιση γύρω από μια παράμετρο που χαρακτηρίζεται «μήκος κύματος», η οποία είχε από παλιά επισημανθεί, αλλά η σημασία της αναγνωρίστηκε τα τελευταία μόλις χρόνια (Wieland και συν. 2001, Wennerberg και Albrektsson 2009, Svanborg και συν. 2010). Πρόκειται για την έννοια της επανάληψης μιας μικροανωμαλίας στη μονάδα επιφάνειας. Η συχνότητα με την οποία επαναλαμβάνεται η μικροανωμαλία σε συνδυασμό με τα χαρακτηριστικά της (δηλ. τους δείκτες Ra και Sa) φαίνεται ότι περιγράφουν αντικειμενικά και επαρκώς την αδρότητα της επιφάνειας του εμφυτεύματος. Αναφέρεται ότι το βέλτιστο μήκος κύματος είναι γύρω στα 10 μm (Wennerberg και Albrektsson, 2009) χωρίς όμως αυτό να είναι επαρκώς τεκμηριωμένο. Επομένως ο ιδανικός συνδυασμός ανάμεσα στα χαρακτηριστικά των μικροανωμαλιών και την απόσταση μεταξύ τους είναι ζητούμενο για τη μελλοντική έρευνα της επιφάνειας των εμφυτευμάτων (Elias και συν. 2010).

Η παραπάνω προσέγγιση στην έννοια της αδρότητας της επιφάνειας των εμφυτευμάτων, καθώς διαμορφώνεται τα τελευταία χρόνια, έχει επιφέρει και σημαντικές αλλαγές στην αντίληψη των τεχνικών αδροποίησης. Στην κλασσική διάκριση μεταξύ τεχνικών αφαίρεσης και προσθήκης προστέθηκαν νέες τεχνικές, που επιτυγχάνουν μικρότερες και περισσότερες μικροανωμαλίες ανά μονάδα επιφάνειας. Έτσι, στις τεχνικές αφαίρεσης όπως η οξείδωση, η αμμοβολή και η διάβρωση με οξύ, προστέθηκε η ηλεκτροχημική επεξεργασία ενώ στις τεχνικές προσθήκης, όπως η κάλυψη με υδροξυλαπατίτη ή ο ψεκασμός με σπρέι πλάσματος τιτανίου προστέθηκε η γαλβανική απόθεση ιόντων (He και συν. 2012). Εκτός από την δυνατότητά τους να προκαλούν επεξεργασία της επιφάνειας σε νανο-κλίμακα, οι τεχνικές αυτές θεωρούνται λιγότερο «επιθετικές» από τις κλασσικές, που έχουν ενοχοποιηθεί για κόπωση της επιφάνειας του τιτανίου, με μακρόχρονες συνέπειες στην οστεοενσωμάτωση (Pazos και συν. 2010).

ΣΥΜΠΕΡΑΣΜΑΤΑ

Η επιτάχυνση και η ενίσχυση της οστεοενσωμάτωσης αποτελεί αντικείμενο εντατικής έρευνας. Νέες τεχνολο-

tsson, 2009). Therefore future research aims to clarify the ideal combination between characteristics of microroughness and their in-between distance (wavelength) on the surface of implants (Elias et al. 2010).

As the above approach to the concept of surface roughness of implants is being formulated, significant changes have also supervened in the perception of techniques for implant surface treatment. In classical distinction between subtractive and additive techniques, new techniques appeared that achieve smaller and more "close order" spots per unit area. Thus, on subtractive techniques such as oxidation, sandblasting and etching, the electrochemical processing was added and in additive techniques such as hydroxylapatite coating or titanium plasma spraying, galvanic deposition of ions was added (He et al. 2012). Apart from their ability to cause surface modification in nano-scale, these techniques are less "aggressive" than the conventional ones, as the latter have been implicated in the fatigue of the titanium surface, with long term consequences on osseointegration (Pazos et al. 2010).

CONCLUSIONS

The acceleration and enhancement of osseointegration is the subject of intensive research. New technologies such as nanotechnology and new processing techniques promise future developments in faster osseointegration that can further strengthen the position of implantology in the oral rehabilitation. Significant and promising investigating effort focuses on new-technology organic and inorganic implant coatings, but this may increase manufacturing costs. In contrast, titanium surface treatment with nanotechnology might have lower cost, but it will take long before objective conclusions may be drawn and before delivering technical data to competition.

γίες όπως η νανοτεχνολογία και νέες τεχνικές επεξεργασίας των εμφυτευμάτων υπόσχονται μελλοντικές εξελίξεις στην ταχύτητα οστεοενσωμάτωσης που μπορεί να ενισχύσει ακόμη περισσότερο τη θέση της εμφυτευματολογίας στη στοματική αποκατάσταση. Η επίστρωση της εμφυτευματικής επιφάνειας με οργανικά και ανόργανα υλικά συγκεντρώνει σημαντική και ελπιδοφόρο ερευνητική προσπάθεια, αλλά η εξ αυτής αύξηση του κόστους των εμφυτευμάτων είναι μια πιθανή εξέλιξη. Αντίθετα η επεξεργασία της επιφάνειας με νανοτεχνολογία χωρίς επιστρώσεις ίσως έχει μικρότερο κόστος, αλλά θα χρειαστεί πολύς χρόνος μέχρι να αξιολογηθούν αντικειμενικά τα αποτελέσματά της και να «αποδοθούν» οι σχετικές πληροφορίες στον ανταγωνισμό.

ΒΙΒΛΙΟΓΡΑΦΙΑ/REFERENCES

Abtahi J, Tengvall P, Aspenberg P: A bisphosphonate-coating improves the fixation of metal implants in human bone. A randomized trial of dental implants. Bone 50(5):1148-51, 2012

Aghaloo TL, Moy PK: Which hard tissue augmentation techniques are the most successful in furnishing bony support for implant placement? Int J Oral Maxillofac Implants 22, Suppl 49-70, 2007

Agholme F, Aspenberg P: Wnt signaling and orthopedics, an overview. Acta Orthop 82(2):125-30, 2011

Arora NS, Ramanayake T, Ren YF, Romanos GE: Platelet-rich plasma in sinus augmentation procedures: a systematic literature review: Part II. Implant Dent 19(2):145-57, 2010

Ayan M, Dolanmaz D, Mihmanlı A, Ayan A, Kürkçü M: The effect of systemically administrated zoledronic acid on the osseointegration of dental implants. Oral Dis 18(8):802-8, 2012

Back DA, Pauly S, Rommel L, Haas NP, Schmidmaier G, Wildemann B, Greiner SH: Effect of local zoledronate on implant osseointegration in a rat model. BMC Musculoskelet Disord 22;13:42, 2012

Barrere, F., van der Valk, C.M., Meijer, G., Dalmeijer,R.A., De Groot, K. & Layrolle, P: Osteointegration of biomimetic apatite coating applied onto dense and porous metal implants in femurs of goats. Journal of Biomedical Materials Research 67: 655–665, 2003

Boeckel DG, Shinkai RS, Grossi ML, Teixeira ER: Cell culture-based tissue engineering as an alternative to bone grafts in implant dentistry: a literature review. J Oral Implantol 38 Spec No:538-45. doi: 10.1563/AAID-JOI-D-11-00197, 2012

Boyan BD, Lohmann CH, Sisk M, Liu Y, Sylvia VL, Cochran DL, Dean DD, Schwartz Z: Both cyclooxygenase-1 and cyclooxygenase-2 mediate osteoblast response to titanium surface roughness. J Biomed Mater Res 5;55(3):350-9, 2001

Brånemark PI: Osseointegration and its experimental background. J Prosthet Dent 50(3):399-410,1983

Buser D, Broggini N, Wieland M, Schenk RK, Denzer AJ, Cochran DL, Hoffmann B, Lussi A, Steinemann SG: Enhanced bone apposition to a chemically modified SLA titanium surface. J Dent Res 83(7):529-33, 2004

Chiapasco M, Zaniboni M, Boisco M: Augmentation procedures for the rehabilitation of deficient edentulous ridges with oral implants. Clin Oral Implants Res 17 Suppl 2:136-59, 2006

Cochran GV, Kadaba MP, Palmieri VR: External ultrasound can generate microampere direct currents in vivo from implanted piezoelectric materials. J Orthop Res 6(1):145-7, 1988

Cooper LF: A role for surface topography in creating and maintaining bone at titanium endosseous implants. J Prosthet Dent 84(5):522-34,2000

Daculsi G, Laboux O, Malard O, Weiss P: Current state of the art of biphasic calcium phosphate bioceramics. J Mater Sci Mater Med 14(3):195-200, 2003

Davies JE: Understanding peri-implant endosseous healing. J Dent Educ 67(8):932-49, 2003

de Jonge LT, Leeuwenburgh SC, Wolke JG, Jansen JA: Organic-inorganic surface modifications for titanium implant surfaces. Pharm Res 25(10):2357-69, 2008

Elias CN, Gravina PA, Silva Filho CE, Nascente PA:Preparation of Bioactive Titanium Surfaces via Fluoride and Fibronectin Retention. Int J Biomater 2012:290179, 2012

Faensen B, Wildemann B, Hain C, Höhne J, Funke Y, Plank C, Stemberger A, Schmidmaier G: Local application of BMP-2 specific plasmids in fibrin glue does not promote implant fixation. BMC Musculoskelet Disord 15;12:163, 2011

Galli C, Piemontese M, Lumetti S, Ravanetti F, Macaluso GM, Passeri G:Actin cytoskeleton controls activation of Wnt/β-catenin signaling in mesenchymal cells on implant surfaces with different topographies. Acta Biomater 8(8):2963-8, 2012

Geesink RG, de Groot K, Klein CP: Chemical implant fixation using hydroxyl-apatite coatings. The development of a human total hip prosthesis for chemical fixation to bone using hydroxyl-apatite coatings on titanium substrates. Clin Orthop Relat Res (225):147-70, 1987

Griffiths GR: Bone density around endosseous implants in patients taking alendronate: a pilot study. Int J Periodontics Restorative Dent 32(3):e101-8, 2012

He H, Yao Y, Wang Y, Wu Y, Yang Y, Gong P: A novel bionic design of dental implant for promoting its long-term success using nerve growth factor (NGF): utilizing nano-springs to construct a stress-cushioning structure inside the implant. Med Sci Monit 18(8):HY42-46, 2012

Hsu SK, Huang WT, Liu BS, Li SM, Chen HT, Chang CJ: Effects of near-field ultrasound stimulation on new bone formation and osseointegration of dental titanium implants in vitro and in vivo. Ultrasound Med Biol 37(3):403-16, 2011

Isaacson BM, Stinstra JG, MacLeod RS, Webster JB, Beck JP, Bloebaum RD: Bioelectric analyses of an osseointegrated intelligent implant design system for amputees. J Vis Exp 15;(29):1-6, 2009

Iskandar ME, Aslani A, Liu H: The effects of nanostructured hydroxyapatite coating on the biodegradation and cytocompatibility of magnesium implants. J Biomed Mater Res doi: 10.1002/jbm.a.34530, 2013

Kim JH, Park YB, Li Z, Shim JS, Moon HS, Jung HS, Chung MK: Effect of alendronate on healing of extraction sockets and healing around implants. Oral Dis 17(7):705-11, 2011

Kim TI, Jang JH, Kim HW, Knowles JC, Ku Y: Biomimetic approach to dental implants. Curr Pharm Des 14(22):2201-11, 2008

Kitsugi T, Yamamuro T, Nakamura T, Oka M: Influence of disodium (1-hydroxythylidene) diphosphonate on bone ingrowth into porous, titanium fiber-mesh implants. J Arthroplasty 10(2):245-53, 1995

Kurikchy MQ, Al-Rawi NH, Ayoub RS, Mohammed SS: Histological evaluation of bone healing using organic bovine bone in combination with platelet-rich plasma (an experimental study on rabbits). Clin Oral Investig 17(3):897-904,2013

Leucht P, Minear S, Ten Berge D, Nusse R, Helms JA:Translating insights from development into regenerative medicine: the function of Wnts in bone biology. Semin Cell Dev Biol 19(5):434-43, 2008

Li L, Zhu Z, Huang C, Chen W: Ultrasound: a potential technique to improve osseointegration of dental implants. Med Hypotheses 71(4):568-71, 2008

Li YF, Li XD, Bao CY, Chen QM, Zhang H, Hu J: Promotion of peri-implant bone healing by systemically administered parathyroid hormone (1-34) and zoledronic acid adsorbed onto the implant surface. Osteoporos Int 24(3):1063-71, 2013

Liu Q, Liu X, Liu B, Hu K, Zhou X, Ding Y: The effect of low-intensity pulsed ultrasound on the osseointegration of titanium dental implants. Br J Oral Maxillofac Surg 50(3):244-50, 2012

Maïmoun L, Brennan TC, Badoud I, Dubois-Ferriere V, Rizzoli R, Ammann P: Strontium ranelate improves implant osseointegration. Bone 46(5):1436-41, 2010

Moon IS, Berglundh T, Abrahamsson I, Linder E, Lindhe J: The barrier between the keratinized mucosa and the dental implant. An experimental study in the dog. J Clin Periodontol 26(10):658-63, 1999

Nagai A, Yamazaki Y, Chufan M, Nozaki K, Toyama T, Yamashita K: Response of osteoblast-like MG63 cells to TiO2 layer prepared by micro-arc oxidation and electric polarization. J Eur Ceram Soc 32(11):2647-2652, 2012

Ogawa T, Possemiers T, Zhang X, Naert I, Chaudhari A, Sasaki K, Duyck J: Influence of whole-body vibration time on peri-implant bone healing: a histomorphometrical animal study. J Clin Periodontol 38(2):180-5, 2011

Oikarinen KS, Sàndor GK, Kainulainen VT, Salonen-Kemppi M: Augmentation of the narrow traumatized anterior alveolar ridge to facilitate dental implant placement. Dent Traumatol 19(1):19-29, 2003

Oliveira AL, Reis RL, Li P: Strontium-substituted apatite coating grown on Ti6Al4V substrate through biomimetic synthesis. J Biomed Mater Res B Appl Biomater 83(1):258-65, 2007

Pazos L, Corengia P, Svoboda H: Effect of surface treatments on the fatigue life of titanium for biomedical applications. J Mech Behav Biomed Mater 3(6):416-24, 2010

Popelut A, Rooker SM, Leucht P, Medio M, Brunski JB, Helms JA:The acceleration of implant osseointegration by liposomal Wnt3a. Biomaterials 31(35):9173-81, 2010

Qu H, Wei M: Improvement of bonding strength between biomimetic apatite coating and substrate. J Biomed Mater Res B Appl Biomater 84(2):436-43, 2008

Sánchez-Llárduya MB, Trouche E, Tejero R, Orive G, Reviakine I, Anitua E: Time-dependent release of growth factors from implant surfaces treated with plasma rich in growth factors. J Biomed Mater Res A 101(5):1478-88, 2013

Schliephake H, Aref A, Scharnweber D, Bierbaum S, Roessler S, Sewing A: Effect of immobilized bone morphogenic protein 2 coating of titanium implants on peri-implant bone formation. Clin Oral Implants Res 16(5):563-9, 2005

Shalabi MM, Gortemaker A, Van't Hof MA, Jansen JA, Creugers NH: Implant surface roughness and bone healing: a systematic review. J Dent Res. 2006 85(6):496-500. Review. Erratum in: J Dent Res 85(7):670, 2006

Sims SM, Dixon SJ: Inwardly rectifying K+ current in osteoclasts. Am J Physiol 256(6 Pt 1):C1277-82, 1989

Smith GC: Surgical principles of the Brånemark osseointegration implant system. Aust Prosthodont Soc Bull 15:37-40, 1985

Song JK, Cho TH, Pan H, Song YM, Kim IS, Lee TH, Hwang SJ, Kim SJ:An electronic device for accelerating bone formation in tissues surrounding a dental implant. Bioelectromagnetics 30(5):374-84, 2009

Stadlinger B, Pourmand P, Locher MC, Schulz MC: Systematic review of animal models for the study of implant integration, assessing the influence of material, surface and design. J Clin Periodontol 39 Suppl 12:28-36, 2012

Svanborg LM, Andersson M, Wennerberg A: Surface characterization of commercial oral implants on the nanometer level. J Biomed Mater Res B Appl Biomater 92(2):462-9, 2010

Schwarz, F., Ferrari, D., Herten, M., Mihatovic, I.Wieland, M., Sager, M. & Becker, J.: Effects of surface hydrophilicity and microtopography on early stages of soft and hard tissueintegration at non-submerged titanium implants: an immunohistochemical study in dogs. J Periodontol 78: 2171–2184,2007

Tran PA, Webster TJ: Understanding the wetting properties of nanostructured selenium coatings: the role of nanostructured surface roughness and air-pocket formation. Int J Nanomedicine. 8:2001-9, 2013

van Oirschot BA, Alghamdi HS, Närhi TO, Anil S, Al Farraj Aldosari A, van den Beucken JJ, Jansen JA: In vivo evaluation of bioactive glass-based coatings on dental implants in a dog implantation model. Clin Oral Implants Res, 2012

van Oirschot BA, Bronkhorst EM, van den Beucken JJ, Meijer GJ, Jansen JA, Junker R: Long-term survival of calcium phosphate-coated dental implants: a meta-analytical approach to the clinical literature. Clin Oral Implants Res 24(4):355-62, 2013

Vega LG, Bilbao A: Alveolar distraction osteogenesis for dental implant preparation: an update. Oral Maxillofac Surg Clin North Am 22(3):369-85, 2010

von Wilmowsky C, Moest T, Nkenke E, Stelzle F, Schlegel KA: Implants in bone: Part I. A current overview about tissue response, surface modifications and future perspectives. Oral Maxillofac Surg DOI:10.1007/s 10006-013-0398-1, 2013

Wang H, Lee JK, Moursi AM, Anderson D, Winnard P, Powell H, Lannutti J: Microstructural disassembly of calcium phosphates. J Biomed Mater Res A 68(1):61-70, 2004

Wennerberg A, Albrektsson T: Structural influence from calcium phosphate coatings and its possible effect on enhanced bone integration. Acta Odontol Scand 67(6):333-40, 2009

Weng D, Hürzeler MB, Quiñones CR, Ohlms A, Caffesse RG: Contribution of the periosteum to bone formation in guided bone regeneration. A study in monkeys. Clin Oral Implants Res. 11(6):546-54, 2000

Wieland M, Textor M, Spencer ND, Brunette DM: Wavelength-dependent roughness: a quantitative approach to characterizing the topography of rough titanium surfaces. Int J Oral Maxillofac Implants 16(2):163-81, 2001

Wiltfang J, Kloss FR, Kessler P, et al : Effects of platelet-rich plasma on bone healing in combination with autogenous bone and bone substitutes in critical-size defects. An animal experiment. Clin Oral Implants Res. 15(2):187-93, 2004

Wu JR, Du GH: Temperature elevation generated by a focused Gaussian ultrasonic beam at a tissue-bone interface. J Acoust Soc Am 87(6):2748-55, 1990

Xian X, Jiao L, Xue T, Wu Z, Liu Z: Nanoveneers: an electrochemical approach to synthesizing conductive layered nanostructures. ACS Nano 24;5(5):4000-6, 2011

Xu S, Yang X, Chen X, Lin X, Zhang L, Yang G, Gao C, Gou Z:Hybrid calcium phosphate coatings with the addition of trace elements and polyaspartic acid by a low-thermal process. Biomed Mater 6(3):035002, 2011

Yan J, Sun JF, Chu PK, Han Y, Zhang YM: Bone integration capability of a series of strontium-containing hydroxyapatite coatings formed by micro-arc oxidation. J Biomed Mater Res DOI: 10.1002/00A:000–000, 2013

Yang Y, Kim KH, Ong JL: A review on calcium phosphate coatings produced using a sputtering process-an alternative to plasma spraying. Biomaterials 26(3):327-37, 2005

Yip JK, Borrell LN, Cho SC, Francisco H, Tarnow DP: Association between oral bisphosphonate use and dental implant failure among middle-aged women. J Clin Periodontol 39(4):408-14, 2012

Zadik Y, Abu-Tair J, Yarom N, Zaharia B, Elad S: The importance of a thorough medical and pharmacological history before dental implant placement. Aust Dent J 57(3):388-92, 2012

Zhao BD, Wang YH, Xu JS, Zheng J, Gong DL, Yu Y: Clinical study of maxillary sinus floor elevation with simultaneous placement of implants from the top of alveoli. Shanghai Kou Qiang Yi Xue 16(5):480-3, 2007

Zhao L, Wu Z, Zhang Y:Low-magnitude mechanical vibration may be applied clinically to promote dental implant osseointegration. Med Hypotheses 72(4):451-2, 2009

Διεύθυνση επικοινωνίας:
Γρηγόρης Βενέτης
Εγνατία 99,
546 35 Θεσσαλονίκη,
Τηλ.: 2310 225827
e-mail: gvenetis@dent.auth.gr

Address:
Gregory Venetis
99 Egnatia Str,
546 35 Thessaloniki Greece
Tel.: 2310 225827
e-mail: gvenetis@dent.auth.gr

Επιλογές από την βιβλιογραφία/Literature selection

Παρουσίαση εκτεταμένης περίληψης άρθρων, από επιστημονικά περιοδικά συγγενών ειδικοτήτων που αφορούν την Στοματική και Γναθοπροσωπική Χειρουργική

Presentation in Greek of extended summaries from papers on Oral and Maxillofacial Surgery, published in Journals of relative Specialties

Otolaryngologic Clinics of North America (2013) 46, 857-866

Secondary Repair of Acquired Enophthalmos

J. N. Giacometti, S. Lee, M. T. Yen

Η δευτερογενής αποκατάσταση του επίκτητου ενόφθαλμου

Ο ενόφθαλμος αποτελεί ένα συχνό επακόλουθο του προσωπικού τραύματος και ορίζεται ως η υποχώρηση του οφθαλμικού βολβού προς τα πίσω, μέσα στον οφθαλμικό κόγχο. Η κατάσταση αυτή δημιουργείται δευτερογενώς, από την μετατόπιση ενός μέρους του όγκου των μαλακών ιστών που εμπεριέχονται στον κόγχο ή από την αύξηση του όγκου του κόγχου. Κατάγματα του έσω τοιχώματος ή του εδάφους του κόγχου οδηγούν τους περιβολβικούς ιστούς, όπως το κογχικό λίπος, να μετατοπισθούν στις ηθμοειδείς κυψέλες ή τον γναθιαίο κόλπο αντίστοιχα. Ενόφθαλμος μικρότερος των 3 mm, συνήθως δεν έχει καμία κλινική σημασία, όταν όμως είναι μεγαλύτερος από αυτές τις διαστάσεις είναι συνήθως εμφανής και όχι αποδεκτός αισθητικά. Επίσης συχνά, λόγω της εμπλοκής των οφθαλμοκινητικών μυών, παρατηρείται ταυτόχρονα διπλωπία στον ασθενή.
Παραδοσιακά, αυτόλογα μοσχεύματα έχουν χρησιμοποιηθεί για την αποκατάσταση του κόγχου και συγκεκριμένα οστό που λαμβάνεται από την λαγόνιο ακρολοφία, τις πλευρές, τις γνάθους, καθώς και το κρανίο. Τα τελευταία χρόνια διάφορα -απόλυτα βιοσυμβατά- αλλοπλαστικά υλικά, απορροφήσιμα και μη απορροφήσιμα, αναπτύχθηκαν και χρησιμοποιούνται ως κογχικά εμφυτεύματα. Το καθένα παρουσιάζει πλεονεκτήματα και μειονεκτήματα αλλά η επιλογή του κατάλληλου σε κάθε περίπτωση υλικού αποκατάστασης, οδηγεί σε καλά αποτελέσματα και στην διόρθωση του μετατραυματικού ενόφθαλμου, με πολύ χαμηλά ποσοστά επιπλοκών.
Μετά από χειρουργικές αποκαταστάσεις που έμοιαζαν επιτυχείς, περίπου το 10% των ασθενών εμφανίζουν επίμονο μετεγχειρητικό ενόφθαλμο, ακόμα και σε περιπτώσεις που στην άμεση μετεγχειρητική περίοδο δεν υπήρχαν συμπτώματα. Αυτό μπορεί να οφείλεται στην τελική υποχώρηση των οιδημάτων και στην ατροφία του κογχικού λίπους. Όταν έχει επιχειρηθεί αρχική χειρουργική αποκατάσταση, η παραμονή επίμονου ενόφθαλμου μπορεί να οφείλεται σε σοβαρή αρχική οστική δυσμορφία, σε εξαιρετικά καθυστερημένη χειρουργική θεραπεία ή ατελή αρχική επέμβαση. Υπάρχουν συγγραφείς που επιλέγουν για την αρχική αντιμετώπιση του τραυματικού ενόφθαλμου, τους 3-6 μήνες μετά την στιγμή του τραυματισμού. Οι ενδείξεις της δευτερογενούς αποκατάστασης ενός ενόφθαλμου, είναι οι ίδιες με αυτές του αρχικής και συγκεκριμένα το μη αποδεκτό αισθητικό αποτέλεσμα, αλλά και οι λειτουργικές διαταραχές (διπλωπία, οφθαλμοκινητικές διαταραχές κλπ).
Στην παρούσα εργασία παρουσιάζονται οι θεραπευτικές επιλογές για την αποκατάσταση του επιμένοντος δευτεροπαθούς ενόφθαλμου, ο τρόπος επιλογής μεταξύ της κλασσικής χειρουργικής και της ελάχιστα επεμβατικής τεχνικής, τα χρησιμοποιούμενα υλικά αποκατάστασης, η χειρουργική τεχνική, οι επιπλοκές που παρατηρούνται και τα αποτελέσματα.
Οι δύο κύριες θεραπευτικές επιλογές περιλαμβάνουν την κλασσική χειρουργική αποκατάσταση με την μηχανική επανατοποθέτηση των περιεχομένων δομών του οφθαλμικού κόγχου μετά από την τοποθέτηση ενός μοσχεύματος και την ελάχιστα επεμβατική θεραπεία με την περιβολβική ένεση αλλοπλαστικών υλικών με στόχο την αύξηση του όγκου του κογχικού περιεχομένου. Για την χειρουργική αποκατάσταση, οι συγγραφείς προτιμούν τα υψηλής πυκνότητας πορώδη εμφυτεύματα από πολυαιθυλαίνιο σε σχήμα σφήνας (ΥΠΠΕΠ). Έχουν καλή εφαρμογή, εύκολη χρήση, δίνουν καλή αποκατάσταση του όγκου του οπισθοβολβικού κογχικού περιεχομένου και παρουσιάζουν καλή ιστική ενσωμάτωση. Η ελάχιστα επεμβατική θεραπεία με την περιβολβική ένεση αλλοπλαστικών υλικών μπορεί να γίνει με διάφορα υλικά, με

πιο δημοφιλή την χρήση υδρόφιλου κυλίνδρου υδρογέλης που αυξάνει τις διαστάσεις του μετά την τοποθέτησή του, καθώς και ενέσεις βιοϋλικών που αυξάνουν τον όγκο των υποδόριων ιστών (όπως το υαλουρονικό οξύ και ο υδροξυαπατίτης).

Ιδιαίτερα σημαντική είναι η εξατομίκευση της θεραπείας. Το λεπτομερές ιστορικό, η καλή κλινική εξέταση, το πλήρες ιστορικό της πρώτης επέμβασης, οι ακριβείς πληροφορίες για τον τύπο και το μέγεθος των υλικών που χρησιμοποιήθηκαν στην αρχική επέμβαση, αλλά και ο πριν από την πρώτη επέμβαση προεγχειρητικός απεικονιστικός έλεγχος είναι απαραίτητα για την σχεδίαση της σωστής αποκατάστασης. Όταν ο ασθενής δεν έχει λειτουργικά προβλήματα αλλά μόνον αισθητικά, απαιτείται η προεγχειρητική του εκτίμηση να περιλαμβάνει μέτρηση του ενόφθαλμου με το εξωφθαλμόμετρο του Hertel. Ενόφθαλμος μικρότερος των 3 mm, θα πρέπει να αντιμετωπίζεται με την χρήση ενέσιμων υλικών αποκατάστασης. Αντίθετα σε μεγαλύτερες τιμές ενόφθαλμου ή όταν υπάρχει και υπόφθαλμος απαιτείται η χειρουργική αντιμετώπιση με την χρήση εμφυτεύματος που θα αποκαταστήσει τον όγκο των κογχικών ιστών με προτιμότερο το ΥΠΠΕΠ.

Για την χειρουργική τοποθέτηση ενός υλικού αποκατάστασης όπως το ΥΠΠΕΠ, απαιτείται η αναγνώριση του υλικού που είχε τοποθετηθεί στην πρώτη επέμβαση και η απελευθέρωση του βολβού από το αρχικά τοποθετημένο υλικό αλλά και από κάθε ινώδες στοιχείο. Αφαιρούνται πιθανές χαλαρές βίδες του αρχικού υλικού και το νέο εμφύτευμα τοποθετείται επάνω από το παλαιότερο. Στην συνέχεια ελέγχεται η κινητικότητα το βολβού και εκτιμάται διεγχειρητικά η πιθανή ύπαρξη παραμένοντος ενόφθαλμου η/και υπόφθαλμου.

Η σημαντικότερη επιπλοκή σε αυτού του είδους την επέμβαση, είναι η μετεγχειρητική δημιουργία οπισθοβολβικού αιματώματος. Η εμφάνιση ισχυρού οφθαλμικού άλγους, ελάττωση της οπτικής οξύτητας, πρόπτωση του οφθαλμού, αύξηση της ενδοφθάλμιας πίεσης και η εικόνα ενός ακίνητου «υπό τάση» βολβού, πρέπει να κινητοποιήσουν τον χειρουργό για την άμεση χειρουργική αντιμετώπιση. Άλλη λιγότερο σημαντική επιπλοκή είναι η εμφάνιση λοίμωξης του κόγχου λόγω της παρουσίας του ξένου σώματος, που μπορεί να φτάσει στην δημιουργία κογχικού αποστήματος. Η τοποθέτηση του υλικού αποκατάστασης σε λάθος θέση ή η επιλογή λάθος μεγέθους υλικού, οδηγεί σε εμφάνιση διπλωπίας ή εμφάνιση άλγους κατά τις κινήσεις του οφθαλμού.

Συμπερασματικά, η δευτερογενής αντιμετώπιση ασθενών με επίμονο μετεγχειρητικό ενόφθαλμο μετά από μια αρχική χειρουργική αντιμετώπιση θα πρέπει να γίνεται με προσοχή. Απαιτείται εξατομίκευση της θεραπευτικής αντιμετώπισης και όταν ο ενόφθαλμος είναι κλινικά σημαντικός, δηλαδή μεγαλύτερος των 3 mm, θα πρέπει να προτιμάται η χειρουργική αντιμετώπιση και σε αυτές τις περιπτώσεις η χρήση ενός ΥΠΠΕΠ δίνει πολύ καλά αποτελέσματα.

Oral Oncology (2013) Nov 20, doi: 10.1016/j.oraloncology.2013.10.016. Epub ahead of print

Why are head and neck squamous cell carcinoma diagnosed so late? Influence of health care disparities and socio-economic factors

J. Adrien, C. Bertolus, L. Gambotti, A. Mallet, B. Baujat

Γιατί η διάγνωση των καρκινωμάτων κεφαλής και τραχήλου γίνεται τόσο αργά; Η επίδραση των ανισοτήτων του συστήματος υγείας και οι κοινωνικο-οικονομικοί παράγοντες

Το ακανθοκυτταρικό καρκίνωμα της κεφαλής και τραχήλου (ΑΚΚΚΤ), είναι το τέταρτο συχνότερο σε εμφάνιση και πέμπτο σε θνησιμότητα παγκοσμίως. Η 5-ετής επιβίωση για τον καρκίνο του λάρυγγα είναι περίπου 50%, ενώ για αυτόν της στοματικής κοιλότητας και του φάρυγγα περίπου 30%. Οι ασθενείς που πάσχουν από ΑΚΚΚΤ προέρχονται κυρίως από κατώτερες κοινωνικο-οικονομικές τάξεις. Κύριοι παράγοντες κινδύνου είναι το κάπνισμα και η κατανάλωση αλκοόλ. Πάνω από τους μισούς ασθενείς διαγιγνώσκονται όταν βρίσκονται στα στάδια III και IV, κάτι εξαιρετικά δυσάρεστο καθώς η πρόγνωση της νόσου αλλά και η ποιότητα ζωής μετά την θεραπευτική αντιμετώπιση, συνδέονται ευθέως με το στάδιο της νόσου κατά την στιγμή της θεραπείας. Η διάγνωση προχωρημένου σταδίου της νόσου μπορεί να οφείλεται σε καθυστερημένη διάγνωση, καθυστέρηση του ασθενούς να αναζητήσει θεραπεία, αλλά και πρώιμη διάγνωση σε ασθενή με όγκο προχωρημένου σταδίου. Είναι αναγκαίο να εκτιμηθεί ο ρόλος αυτών των διαφορετικών μηχανισμών και να σχεδιαστούν κοινωνικές δράσεις της δημόσιας υγείας.

Σκοπός της παρούσας εργασίας ήταν να διαπιστώσει αν οι ανισότητες του συστήματος υγείας και οι κοινωνικο-οικονομικοί παράγοντες επηρεάζουν την διάγνωση ΑΚΚΚΤ προχωρημένου σταδίου (Τ3 και Τ4 κατά TNM) σε σχέση με την διάγνωση ΑΚΚΚΤ αρχικού σταδίου (Τ1 και Τ2 κατά TNM). Η υπόθεση εργασίας ήταν να ελεγχθεί αν οι ασθενείς κατώτερης κοινωνικο-οικονομικής τάξης είχαν αυξημένη πιθανότητα να διαγνωσθούν με ΑΚΚΚΤ προχωρημένου σταδίου, λόγω δυσκολίας πρόσβασης σε εξειδικευμένα κέντρα του συστήματος υγείας. Στην ευρύτερη περιοχή του Παρισιού στην Γαλλία, συμμετείχαν 19 κέντρα χειρουργικής κεφαλής και τραχήλου, είτε ΣΓΠΧ, είτε Ωτορινολαρυγγολογίας. Συμπεριελήφθησαν όλοι οι ασθενείς άνω των 18 ετών οι οποίοι έπασχαν από πρωτοπαθές ΑΚΚΚΤ. Όλοι συμπλήρωναν ένα ερωτηματολόγιο, καθώς περίμεναν να υποβληθούν σε πανενδοσκόπηση. Το ερωτηματολόγιο δημιουργήθηκε από έναν χειρουργό κεφαλής και τραχήλου, έναν επιδημιολόγο και έναν στατιστικολόγο.

Το κύριο μέγεθος που μετρούσε η μελέτη ήταν το μέ-

γεθος της πρωτοπαθούς εστίας, ορίζοντας ως διάγνωση προχωρημένου σταδίου τις βλάβες T3 και T4, ενώ ως διάγνωση αρχικού σταδίου αυτές των T1 και T2. Οι όγκοι κατατάχθηκαν σύμφωνα με την εντόπιση και κατά σειρά δυσμενέστερης πρόγνωσης: υποφάρυγγας, στοματοφάρυγγας, στοματική κοιλότητα και λάρυγγας. Καταγράφηκαν διάφορα δημογραφικά στοιχεία, όπως το φύλλο, η ηλικία, ο δείκτης μάζας σώματος, ο τόπος κατοικίας, η χώρα καταγωγής και η περιοχή του κέντρου που τους περιέθαλψε. Συνελέγησαν πληροφορίες σχετικά με το κάπνισμα τσιγάρου ή μαριχουάνας, την κατανάλωση αλκοόλ και την χρήση ναρκωτικών ουσιών.

Τα κοινωνικο-οικονομικά στοιχεία που συγκεντρώθηκαν ήταν το είδος της εργασίας (μόνιμη, περιστασιακή) και το μορφωτικό επίπεδο. Καταγράφηκε επίσης αν το μηνιαίο εισόδημα ήταν πάνω η κάτω από το μέσο μηνιαίο εισόδημα της χώρας (1500 ευρώ). Τέλος καταγράφηκε το είδος της ασφάλισης των ασθενών (δημόσια ασφάλιση, άλλη ή καμία). Έτσι, όλοι οι ασθενείς που περιελήφθησαν στην έρευνα, έλαβαν τελικά ένα δείκτη που προέκυψε από τον συνδυασμό των αποτελεσμάτων του ερωτηματολογίου για τα κοινωνικο-οκονομικά τους δεδομένα.

Μετρήθηκαν επίσης για κάθε ασθενή τα εξής σημαντικά δεδομένα: το χρονικό διάστημα μεταξύ του πρώτου συμπτώματος και της πρώτης επίσκεψης σε γιατρό, το χρονικό διάστημα μεταξύ της πρώτης επίσκεψης σε γιατρό και της διάγνωσης, ο αριθμός και το είδος των γιατρών που είδαν τον κάθε ασθενή, η δυσκολία να απευθυνθούν σε γενικό γιατρό ή σε ειδικό, καθώς και η δυσκολία να υποβληθούν σε ακτινολογικές εξετάσεις. Τέλος, οι ασθενείς αξιολόγησαν σε κλίμακα 1 ως 10 την κατάσταση της υγείας τους όπως την αντιλαμβάνονταν οι ίδιοι.

Η μελέτη περιέλαβε αρχικά 690 ασθενείς, στην οποία τελικά παρέμειναν οι 662. Άλλοι 22 ασθενείς με T0 ή άγνωστο T εξαιρέθηκαν και έτσι τελικά απέμειναν 640 ασθενείς. Η αναλογία ανδρών/γυναικών ήταν 3/1 και η μέση ηλικία 61 έτη. Το 51% είχαν T3/T4 όγκο και στο 48% εντοπίζονταν στην στοματική κοιλότητα. Το 89% ήταν καπνιστές και το 48% κατανάλωνε αλκοόλ. Το 72% ανήκε σε χαμηλό κοινωνικο-οικονομικό επίπεδο. Το πιο συχνό επάγγελμα ήταν η χειρονακτική εργασία, ενώ το μηνιαίο εισόδημά τους ήταν κάτω από το μέσο μηνιαίο εισόδημα της χώρας. Το 99% είχαν επισκεφθεί τουλάχιστον ένα γιατρό πριν προσέλθουν σε κάποιο διαγνωστικό κέντρο της μελέτης, ενώ το 19% περισσότερους από 4. Οι γιατροί αυτοί ήταν χειρουργοί κεφαλής και τραχήλου (73%) , γενικοί γιατροί (66%) και οδοντίατροι (31%) και υποπτεύτηκαν την νόσο σε ποσοστά 64%, 55% και 63% αντίστοιχα. Το μέσο χρονικό διάστημα μεταξύ του πρώτου συμπτώματος και της πρώτης επίσκεψης σε γιατρό ήταν 38 ημέρες, το μέσο χρονικό διάστημα μεταξύ της πρώτης επίσκεψης σε γιατρό και της διάγνωσης ήταν 44 ημέρες, ενώ το μέσο χρονικό διάστημα μεταξύ του πρώτου συμπτώματος και της διάγνωσης 82 ημέρες.

Η στατιστική ανάλυση της μελέτης έδειξε ότι υπήρχε στατιστικά σημαντική συσχέτιση μεταξύ της πιθανότητας να διαγνωσθεί ΑΚΚΚΤ προχωρημένου σταδίου και εντόπισης του όγκου στον υποφάρυγγα, σε ασθενή μεγαλύτερης ηλικίας, ανδρικού φύλλου και με χώρα γέννησης την Γαλλία. Υπήρχε στατιστικά σημαντική συσχέτιση μεταξύ της πιθανότητας να διαγνωσθεί ΑΚΚΚΤ αρχικού σταδίου και πρώιμης επίσκεψης σε ειδικό γιατρό, εύκολη πρόσβαση σε ειδικό γιατρό και ύπαρξης στενής επαφής με έναν επαγγελματία υγείας. Δεν βρέθηκε συσχέτιση μεταξύ κοινωνικο-οικονομικών παραγόντων (ειδικά χαμηλή τάξη, κάπνισμα, κατανάλωση αλκοόλ) και διάγνωσης ΑΚΚΚΤ προχωρημένου σταδίου.

Οι συγγραφείς καταλήγουν ότι η γρήγορη και εύκολη πρόσβαση σε ειδικό γιατρό απομακρύνει την πιθανότητα διάγνωσης ΑΚΚΚΤ προχωρημένου σταδίου. Το γεγονός ότι στην μελέτη δεν βρέθηκε συσχέτιση μεταξύ κοινωνικο-οικονομικών παραγόντων και διάγνωσης ΑΚΚΚΤ προχωρημένου σταδίου, πιθανότητα οφείλεται στο γεγονός ότι στην Γαλλία υπάρχει σύστημα υγείας που προσφέρει ολοκληρωμένη κάλυψη σε ολόκληρο τον πληθυσμό.

Επιμέλεια-απόδοση: Βασίλης Πετσίνης

Περιεχόμενα: Τόμος 14, 2013

Α

Αναδόμηση της συγχειλίας μετά την εκτομή όγκων με την τεχνική Platz-Wepner
Περιγραφή περιπτώσεων 15

Ασυνήθιστη επιμήκυνση του κυρίου στελέχους του προσωπικού νεύρου σε ασθενή
με παρωτιδικό όγκο γιγαντιαίων διαστάσεων. Παρουσίαση περίπτωσης 153

Άτυπη φυματίωση κεφαλής και τραχήλου. Είναι η βιοψία το κλειδί για τη λύση του γρίφου; 75

Β

Βασικού τύπου (βασαλοειδές) καρκίνωμα από πλακώδες επιθήλιο ιγμορείου άντρου
και οφθαλμικού κόγχου. Παρουσίαση περίπτωσης 47

Ε

Έκφραση της μορφογενετικής πρωτεΐνης οστού 2 (BMP-2)
σε καλοήθεις όγκους σιελογόνων αδένων 25

Ενδείξεις για χρήση των διφωσφονικών ως εναλλακτική θεραπευτική αντιμετώπιση
ενδοοστικών βλαβών. Βιβλιογραφική ανασκόπηση 35

Επιτάχυνση και ενίσχυση της οστεοενσωμάτωσης των εμφυτευμάτων. Σύγχρονες κατευθύνσεις 169

Ι

Ιατρογενής παρεκτόπιση έγκλειστου κάτω τρίτου γομφίου. Παρουσίαση περίπτωσης 107

Λ

Λεμφαγγειακή δυσπλασία με εντόπιση στον μασητήρα μυ. Παρουσίαση περίπτωσης 113

Μ

Μετάσταση θηλώδους θυρεοειδικού καρκινώματος, τύπου υψηλών κυττάρων, στην κάτω
γνάθο. Παρουσίαση περίπτωσης και ανασκόπηση της βιβλιογραφίας 143

Ν

Νευρολογική εκτίμηση περιοχής λήψης λαγονίου μοσχεύματος σε παιδιά
Μελέτη 12ετίας (2001-2012) 1

Ο

Ο ρόλος του έξω πτερυγοειδούς μυός στην δυσλειτουργία της κροταφογναθικής διάρθρωσης 131

Π

Περιφερικό αδαμαντινοβλάστωμα. Παρουσίαση περίπτωσης και ανασκόπηση της βιβλιογραφίας 159

Σ

Συγκριτική μελέτη οστικών μοσχευμάτων και διατατικής οστεογένεσης
στην προεμφυτευματική χειρουργική. Βιβλιογραφική ανασκόπηση 85

Τ

Το τροχαίο ατύχημα του Εμμανουήλ Ροΐδη. Παρουσίαση περίπτωσης
κρανιογναθοπροσωπικού τραύματος στην Αθήνα των τελών του 19ου αιώνα 63

Υ

Υποτροπιάζοντα πολλαπλά αφθώδη έλκη. Παρουσίαση περίπτωσης
και βιβλιογραφική ανασκόπηση 99

Ευρετήριο συγγραφέων

Α

Αλεξανδρίδης Κ. 25
Αναγνωστοπούλου Σ. 131
Ανδρούτσος Γ. 63
Αντωνιάδης Κ. 159
Αντωνοπούλου Μ. 131

Β

Bagi M. 131
Βαφειάδου Μ. 15
Βενέτης Γ. 35, 169

Γ

Γκαλίτσιου Β. 159
Γκίνης Γ. 47

Δ

Δαμάσκος Σ. 107

Ζ

Ζήκος Π. 15
Ζουλούμης Λ. 113

Η

Ηγουμενάκης Δ. 75

Θ

Θεολόγη-Λυγιδάκη Ν. 1, 85

Ι

Ιατρού Ι. 1, 131

Κ

Καλογήρου Ε. 143
Καλφαρέντζος Ε. 153
Καρακινάρης Γ. 35
Καράμπελας Γ. 85
Κεχαγιάς Ν. 15, 113
Κολόμβος Ν. 1
Κουρούμαλης Α. 85
Κουρσούμης Α. 85
Κούτλας Ι. 143

Λ

Λαζαρίδης Ν. 15
Λαζαρίδου Μ. 159

Μ

Μαγγούδη Δ. 15
Μεζίτης Μ. 47, 75
Μουρούζης Κ. 47, 75
Μπουρλίδου Ε. 15
Μυλωνάς Α. 63

Ο

Ογκανιάν Α. 113

Π

Παπαδιόχος Ι. 153
Παπαδογεωργάκης Ν. 153
Παπαδοπούλου Ε. 63
Παυλή Μ. 107
Πετσίνης Β. 153
Πιάγκος Γ. 75
Πουλάκου-Ρεμπελάκου Ε. 63

Ρ

Ράλλης Γ. 47, 75

Σ

Σακελλαρίου Α. 75
Σκλαβούνου Α. 25
Στυλιανού Φ. 169
Συμεωνίδης Χ. 169
Σχοινοχωρίτη Ο. 1

Τ

Τάτσης Δ. 169
Τζάκης Μ. 131
Τζέρμπος Φ. 1, 85
Τόσιος Κ. 143
Τριανταφυλλίδου Α. 35
Τσελένη-Μπαλαφούτα Σ. 25
Τσιχλάκης Κ. 107

Χ

Χατζηπέτρος Ε. 107
Χριστόπουλος Π. 107
Χρυσολουρής Π. 25

A

Annigeri R. 99

P

Pingel K. 143

S

Sudarshani R. 99

V

Vijayabala G. 99

Contents: Volume 14, 3013

A

Acceleration and improvement of dental implants' osseointegration. Current perspectives 169

Atypical Head and Neck Tuberculosis. Is Biopsy the Key to Solve the Riddle? 75

B

Basaloid squamous cell carcinoma of maxillary sinus and orbit. Case report 47

Bone grafting versus distraction osteogenesis in pre-implant surgery. Literature review 85

Bone morphogenetic protein 2 (BMP-2) expression in benign salivary gland tumours 25

I

Iatrogenic displacement of impacted third molar. Case report 107

Indications for bisphosphonates' use, as an alternative treatment for intraosseous lesions
Review of the literature 35

L

Lip commissure reconstruction after tumour resection with the use of the Platz-Wepner
technique. Report of cases 15

Lymphatic malformation in the masseter muscle. Case report 113

M

Mandibular metastasis of a papillary thyroid carcinoma, tall cell variant.
Case report and review of the literature 143

N

Neurological evaluation of the anterior iliac crest donor site in children
A 12-year-study (2001-2012) 1

P

Peripheral ameloblastoma. Case report and review of the literature 159

R

Recurrent multiple aphthous ulcerations. Case report and literature review 99

T

The road traffic accident of Emmanuel Roides: A case report of cranio-maxillofacial
trauma in Athens towards the end of the 19th century 63

The role of the lateral pterygoid muscle in the temporomandibular joint disorders

U

Uncommon extension of the main trunk of the facial nerve in a patient
with a giant parotid pleomorphic adenoma. Case report 153

Index of authors

A
Alexandridis C. 25
Anagnostopoulou S. 131
Androutsos G. 63
Annigeri R. 99
Antoniades K. 159
Antonopoulou M. 131

B
Bagi M. 131
Bourlidou E. 15

C
Chatzipetros E. 107
Christopoulos P. 107
Chryssolouris P. 25

D
Damaskos S. 107

G
Gkalitsiou V. 159
Gkinis G. 47

I
Iatrou I. 1, 131
Igoumenakis D. 75

K
Kalfarentzos E. 153
Kalogirou E. 143
Karabelas G. 85
Karakinaris G. 35
Kechagias N. 15, 113
Kolomvos N. 1
Kouroumalis A. 85
Koursoumis A. 85
Koutlas I. 143

L
Lazarides N. 15
Lazaridou M. 159

M
Magoudi D. 15
Mezitis M. 47, 75
Mourouzis C. 47, 75
Mylonas A. 63

O
Oganian A. 113

P
Papadiohos I. 153
Papadogeorgakis N. 153
Papadopoulou E. 63
Pavli M. 107
Petsinis V. 153
Piagkos G. 75
Pingel K. 143
Poulakou-Rebelakou E. 63

R
Rallis G. 47, 75

S
Sakellariou A. 75
Schoinohoriti O. 1
Sklavounou A. 25
Stylianou F. 169
Sudarshani R. 99
Symeonidis C. 169

T
Tatsis D. 169
Theologie-Lygidakis N. 1, 85
Tosios K. 143
Triantafillidou K. 35
Tseleni-Balafouta S. 25
Tsiklakis K. 107
Tzakis M. 131
Tzerbos F. 1, 85

V
Vafiadou M. 15
Venetis G. 35, 169
Vijayabala G. 99

Z
Zikos P. 15
Zouloumis L. 113

Οδηγίες για τους συγγραφείς

Το περιοδικό ακολουθεί τις υποδείξεις της Διεθνούς Επιτροπής των Εκδοτών Ιατρικών Περιοδικών (BMJ 302: 338-341, 191).
Η έκδοση του Περιοδικού είναι δίγλωσση, Ελληνική και Αγγλική. Την μετάφραση των επιστημονικών εργασιών στα Αγγλικά ή Ελληνικά αναλαμβάνει η Συντακτική Ομάδα του Περιοδικού ενώ είναι ευπρόσδεκτες και οι μεταφρασμένες εργασίες.
Το περιοδικό δέχεται πρωτότυπες εργασίες που αφορούν θέματα κυρίως Στοματικής και Γναθοπροσωπικής Χειρουργικής, αλλά και συναφών γνωστικών αντικειμένων όπως Στοματολογίας, Διαγνωστικής και Ακτινολογίας, Αναισθησιολογίας και Εμφυτευματολογίας.
Οι ακόλουθοι τύποι επιστημονικών εργασιών γίνονται δεκτές, αφού προηγηθεί κρίση τους από την Επιστημονική Ομάδα του περιοδικού:
Α) Βιβλιογραφικές Ανασκοπήσεις συνολικής έκτασης μέχρι 20 δακτυλογραφημένες σελίδες,
Β) Ερευνητικές Εργασίες, κλινικές και εργαστηριακές, μέχρι 10 σελίδες
Γ) Ενδιαφέρουσες Περιπτώσεις καλά τεκμηριωμένες, μέχρι 4 συνολικά σελίδες.
Δημοσιεύονται επίσης επιστολές προς τον Διευθυντή Σύνταξης, καθώς και ολιγόλογες εργασίες- προτάσεις για τη στήλη «Πρακτικές Λύσεις και Τεχνικές».
Οι εργασίες που υποβάλλονται δε θα πρέπει να έχουν δημοσιευθεί ούτε να βρίσκονται υπό κρίση για δημοσίευση σε άλλα περιοδικά, ενώ ο Διευθυντής Σύνταξης διατηρεί όλα τα δικαιώματα (copyright) των εργασιών που έγιναν δεκτές και πρόκειται να δημοσιευθούν στο περιοδικό.
Προς τον Διευθυντή Σύνταξης αποστέλλεται όλο το υλικό της εργασίας σε ηλεκτρονική μορφή με e-mail (το κείμενο θα πρέπει να είναι δακτυλογραφημένο με διπλό διάστημα) σε αρχείο Microsoft Word.
Πιο συγκεκριμένα για κάθε εργασία υποβάλλονται τα ακόλουθα μέρη που αρχίζουν σε ξεχωριστή σελίδα:
- Επιστολή υποβολής εργασίας στον Διευθυντή Σύνταξης
- Σελίδες τίτλου
- Περίληψη και Λέξεις - κλειδιά
- Κυρίως κείμενο
- Βιβλιογραφία
- Πίνακες - Εικόνες - Λεζάντες φωτογραφιών
- Βεβαίωση αποδοχής δημοσίευσης της εργασίας από όλους τους συγγραφείς

- Οι σελίδες τίτλου περιέχουν στα Ελληνικά και Αγγλικά:
α) Μια σελίδα με τον τίτλο του άρθρου μόνο (για τους κριτές)
β) Μια σελίδα με όλες τις πληροφορίες για την εργασία: τον τίτλο, το ονοματεπώνυμο και τους επιστημονικούς τίτλους των συγγραφέων, το κέντρο απ' όπου προέρχεται η εργασία και τον Διευθυντή του, τα στοιχεία (όνομα, διεύθυνση, τηλέφωνο, fax και e-mail) του συγγραφέα που είναι υπεύθυνος για την αλληλογραφία. Αναφέρονται επίσης τυχόν πηγές χρηματοδότησης της εργασίας και ευχαριστίες.
Η Περίληψη και οι λέξεις – κλειδιά στα Ελληνικά και Αγγλικά περιέχουν:
Σύντομη παρουσίαση της εργασίας (μέχρι 200 λέξεις). Στις Βιβλιογραφικές Ανασκοπήσεις η περίληψη αναφέρει εν συντομία το περιεχόμενο της ανασκόπησης. Στις Ερευνητικές Εργασίες η περίληψη είναι δομημένη, με εισαγωγή, σκοπό, υλικό, μέθοδο, αποτελέσματα και συμπεράσματα. Στις Ενδιαφέρουσες Περιπτώσεις η περίληψη περιλαμβάνει μικρή εισαγωγή και περιγραφή της περίπτωσης. Στο τέλος της περίληψης αναγράφονται οι λέξεις - κλειδιά.

Το κυρίως κείμενο ανάλογα με το τύπο της εργασίας περιέχει τα ακόλουθα:
Α) Βιβλιογραφικές Ανασκοπήσεις: η εργασία χωρίζεται σε κεφάλαια με αντίστοιχους τίτλους ανάλογα με το θέμα και κατά την κρίση των συγγραφέων. Η εργασία ολοκληρώνεται με τα συμπεράσματα.
Β) Ερευνητικές Εργασίες: η εργασία περιλαμβάνει εισαγωγή, σκοπό, υλικό και μέθοδο, αποτελέσματα, συζήτηση και συμπεράσματα.
Γ) Ενδιαφέρουσες Περιπτώσεις: η εργασία περιλαμβάνει εισαγωγή, περιγραφή της περίπτωσης και συζήτηση - συμπεράσματα.
Δεν πρέπει να αναφέρονται στο κείμενο πληροφορίες για την προέλευση της εργασίας, προκειμένου να αποστέλλεται στους κριτές ανώνυμα.
Οι βιβλιογραφικές παραπομπές στο κείμενο γίνονται με την πλήρη αναφορά των ονομάτων όταν πρόκειται για έναν ή δύο συγγραφείς μόνο, ακολουθούμενα από το έτος δημοσίευσης της αντίστοιχης εργασίας σε παρένθεση, π.χ. (Pogrel, 2003 ή Taylor και Smith, 1995). Όταν οι συγγραφείς είναι περισσότεροι από δύο τότε

Guide for Authors

These instructions are in accordance with the International Committee to Medical Journal Editors: Editors Uniform requirements for manuscripts submitted to biomedical journals, (BMJ 302: 338-341, 191).
The present publication is bilingual, Greek and English. Papers are translated into English or Greek by the Journal's Editorial Board.
Papers should be original and focus on topics related mainly to Oral and Maxillofacial Surgery, as well as on relevant subjects such as Oral Pathology, Diagnostics and Radiology, Anaesthesiology and Implantology.
The following contributions will be accepted for publication, after having been reviewed by the Journal's Scientific Board:
A) Literature Reviews, up to 20 typewritten pages
B) Research Papers, clinical or laboratory, up to 10 pages
C) Well-documented Case Reports of special interest, up to 4 pages
Letters to the Editor-in-Chief, as well as short papers-proposals for the column "Practical Solutions and Technical Notes", are also accepted for publication.
Submitted papers should be unpublished and not under consideration for publication by other journals. The Editor-in-Chief retains all copyrights in the papers that have been accepted for publication in the Journal.
Authors are requested to submit electronically by e-mail their papers (text and illustrations) to the Editor-in-Chief (typed in double spacing), in the form of a Microsoft Word document.

More specifically, papers should be submitted as follows, with each section starting on a different page:
- Letter of submission to the Editor-in-Chief
- Title page
- Summary and Keywords
- Text
- References
- Tables – Illustrations
- Captions to illustrations
- Permission to publish the paper by all its authors

Title page should include the following information in English:
a) A page mentioning the title of the article only for the Reviewers
b) A page giving all the information about the paper: title of the article, full name and academic degrees of each author, name of the originating institution, contact details of the author responsible for correspondence (name, address, telephone, fax number and e-mail address), as well as any sources used to support the study presented and acknowledgements.

The sections Summary and Keywords should include:
A short presentation of the paper (up to 200 words). In Literature Reviews, the summary should summarise the contents of the review. In Research Papers, the summary should be structured in the following way: introduction, aim, material and methods, results and conclusions. In Case Reports, the summary should include a short introduction and the description of the case.
Key words should be given at the end of the summary.

Depending on the type of the paper, the text should include the following:
A) Literature Reviews: the paper should be divided into chapters bearing titles related to their topic, as the authors desire. Finally, the paper should present their conclusions.
B) Research Papers: the paper should include the following parts: introduction, aim, material and methods, results, discussion and conclusions.
C) Case Reports: the paper should include the following parts: introduction, presentation of the case and discussion - conclusions.
The text should not provide information about the origin of the paper, so that the authors will remain anonymous to the reviewers.
As far as references are concerned, up to 2 authors will be named in full every time they are cited, followed by the year of the respective publication in parentheses, e.g. (Pogrel, 2003 or Taylor and Smith, 1995). When there are more than

αναφέρεται μόνο ο πρώτος ακολουθούμενος από τις λέξεις «και συν.» και την αντίστοιχη χρονολογία, π.χ. (Taylor και συν. 1995).
Εάν ο ίδιος συγγραφέας αναφέρεται σε διαφορετικές εργασίες με τον ίδιο χρόνο δημοσίευσης τότε μετά τη χρονολογία προστίθεται το γράμμα α, β, γ κλπ. π.χ. (Taylor 1995α, 1995β). Η ίδια διαδικασία ακολουθείται και κατά τη διαμόρφωση της λίστας της βιβλιογραφίας.
Οι βιβλιογραφικές παραπομπές Ελληνικών ονομάτων από ελληνικά περιοδικά αναφέρονται στα Αγγλικά, ενώ οι παραπομπές από Ελληνικά συγγράμματα στα Ελληνικά.
Όταν στο κείμενο γίνεται αναφορά πολλών συνεχόμενων παραπομπών, αυτές παρατίθενται με χρονολογική σειρά, π.χ. (Hansson και συν. 1983, Ishibashi και συν. 1995, Widmalm και συν. 1994, Wiberg και Wanman, 1998, Emshoff και συν. 2002, Toure και συν. 2005, Alexiou και συν. 2009).

Η Βιβλιογραφία
Όλοι οι συγγραφείς που αναφέρονται στο κείμενο περιλαμβάνονται στη βιβλιογραφία και αντίστροφα. Η αναφορά γίνεται με αλφαβητική ταξινόμηση και ακολουθεί τον εξής τύπο: Taylor JP, Morgan PH, Smith TY: Oral focal mucinosis. Science 189:503-506, 1998
Όταν γίνεται αναφορά σε σύγγραμμα, εγχειρίδιο κλπ. τότε ακολουθείται ο εξής τύπος: Taylor JP: Oral focal mucinosis, In: Morgan and Smith: Oral Pathology. Mosby 1989, pp. 509-512
Οι αναφορές σε Ελληνικά περιοδικά, γίνονταιι στα Αγγλικά, όπως αναγράφονται στην Αγγλική σελίδα του περιοδικού: π.χ.: Nicomidis CG, Papadopoulos LK: Acanthosis. Hellenic Arch Oral Maxillofac Surg 12: 234-245, 2010
Οι αναφορές σε Ελληνικά συγγράμματα γίνονται στα Ελληνικά, όταν δεν υπάρχει ταυτότητα του βιβλίου στα Αγγλικά και συσσωματώνονται στην υπάρχουσα αλφαβητική Αγγλική βιβλιογραφία: π.χ.: Παπαδοπουλος ΜΝ: Χειρουργική. Ιατρικές εκδόσεις 2008, σελ. 345-346

Οι Πίνακες
Αναφέρονται όλοι στο κείμενο και είναι δακτυλογραφημένοι στην πινακογραφία των προγραμμάτων Word ή Excel. Ο τίτλος τους δακτυλογραφείται πάνω από τον πίνακα, ενώ επεξηγήσεις παρατίθενται κάτω από τον πίνακα.

Οι Εικόνες
Οι φωτογραφίες, τα σχήματα, τα διαγράμματα και τα ιστογράμματα αναφέρονται στο κείμενο ως εικόνες και αριθμούνται ενιαία. **Οι έγχρωμες εικόνες εκτυπώνονται χωρίς επιβάρυνση του συγγραφέα.** Όλα τα ανωτέρω κατατίθενται σε ηλεκτρονική μορφή. Οι ψηφιακές απεικονήσεις θα πρέπει να έχουν ανάλυση τουλάχιστον 300 dpi και διάσταση μιας πλευράς τουλάχιστον 7 cm. Η αποθήκευση να είναι σε μορφή JPG.
Χρήση ήδη δημοσιευμένου φωτογραφικού υλικού επιβάλλεται να επισημαίνεται με σαφή αναφορά της πηγής προέλευσης στη λεζάντα, και όχι με δείκτη, ενώ παράλληλα θα πρέπει να υπάρχει η σχετική έγγραφη άδεια.

Οι Λεζάντες των εικόνων
Όλες οι εικόνες συνοδεύονται από λεζάντες που περιέχουν τις απαραίτητες επεξηγήσεις. Οι λεζάντες γράφονται με τον αύξοντα αριθμό τους σε ξεχωριστή σελίδα.

two authors, then only the name of the first is cited, followed by the phrase "et al." and the year of publication, e.g. (Taylor et al. 1995).
If the same author is cited in the text with different papers in the same year, a small letter should be added to the year: a, b, c etc., e.g. (Taylor 1995a, 1995b). The same letters should also be mentioned in the reference list.
When several publications are cited one after the other, begin with the oldest and end with the most recent, e.g. (Hansson et all. 1983, Ishibashi et all. 1995, Widmalm et all. 1994, Wiberg and Wanman, 1998, Emshoff et all. 2002, Toure et all . 2005, Alexiou et all. 2009).

References
All authors cited in the text must be included in the reference list and vice versa. The reference list must appear in alphabetical order and in the following style: Taylor JP, Morgan PH, Smith TY: Oral focal mucinosis. Science 189:503-506, 1998
When citing from books, text-books etc. use the following style: Taylor JP: Oral focal mucinosis, In: Morgan and Smith: Oral Pathology. Mosby 1989, pp. 509-512

Tables
All tables should be cited in the text. They should be presented either in Word or in Excel. The title of each table should appear above the table, and any explanations at the bottom.

Illustrations
Photographs, figures, diagrams and histograms should be cited in the text as figures, using a single numbering sequence. **Colour illustrations are printed without any charge.** All the above should be submitted electronically.
The resolution of digital illustrations should be at least 300 dpi, while one of their sides should be at least 7cm. They should be saved as JPG files on the CD.
Written permission to use photographic material that has already been published must be obtained, and the sources should be mentioned clearly in the respective captions – not with the use of an index.

Captions to illustrations
All illustrations should be accompanied by descriptive captions. Captions should be mentioned in ascending order, on a separate sheet.

Υποβολή εργασιών μόνο ηλεκτρονικά
στο e-mail: archives@haoms.org

Paper submission electronically only
to the e-mail: archives@haoms.org