ΑΡΧΕΙΑ ΕΛΛΗΝΙΚΗΣ

ΔΙΓΛΩΣΣΗ ΕΛΛΗΝΟ-ΑΓΓΛΙΚΗ ΕΚΔΟΣΗ

Στοματικής & Γναθοπροσωπικής Χειρουργικής

ΕΠΙΣΤΗΜΟΝΙΚΟ ΠΕΡΙΟΔΙΚΟ ΤΗΣ ΕΛΛΗΝΙΚΗΣ ΕΤΑΙΡΕΙΑΣ ΣΤΟΜΑΤΙΚΗΣ ΚΑΙ ΓΝΑΘΟΠΡΟΣΩΠΙΚΗΣ ΧΕΙΡΟΥΡΓΙΚΗΣ
ΤΟΜΟΣ 18, ΤΕΥΧΟΣ 1, ΑΠΡΙΛΙΟΣ 2017 • ΕΠΙΣΤΗΜΟΝΙΚΟ ΕΝΤΥΠΟ ΜΕ ΕΘΝΙΚΗ ΑΝΑΓΝΩΡΙΣΗ ΦΕΚ 24/12/Β/4-12-2009

BILINGUAL GREEK - ENGLISH EDITION

Hellenic Archives of Oral & Maxillofacial Surgery

OFFICIAL PUBLICATION OF THE HELLENIC ASSOCIATION FOR ORAL AND MAXILLOFACIAL SURGERY
Vol 18, No 1, April 2017

ISSN 1108 - 829 X

TSV Gel

OsteoBiol® by Tecnoss

ΘΕΡΜΟΕΥΑΙΣΘΗΤΟ, ΑΠΟΡΡΟΦΗΣΙΜΟ ΖΕΛΕ ΓΙΑ ΤΗ ΣΤΑΘΕΡΟΠΟΙΗΣΗ ΜΟΣΧΕΥΜΑΤΩΝ ΚΑΙ ΜΕΜΒΡΑΝΩΝ

ΣΥΝΘΕΣΗ

Περιέχει ετερόλογο ζελέ κολλαγόνου τύπου I και II με πολυακόρεστα λιπαρά οξέα αραιωμένα σε υδατικό διάλυμα που περιέχει ένα βιοσυμβατό, συνθετικό συνπολυμερές το οποίο δίνει στο OsteoBiol® *TSV Gel* ιδιότητες θερμο-αναστρεψιμότητας και θερμοσχηματισμού ζελέ.

ΦΥΣΙΚΗ ΦΟΡΜΑ

- Φάση χαμηλού ιξώδους σε <8°C
- Ιξώδες ζελέ σε > 13°C

Gen-Os® + TSV Gel

Ένας μοναδικός συνδυασμός για τη σταθεροποίηση του μοσχεύματος

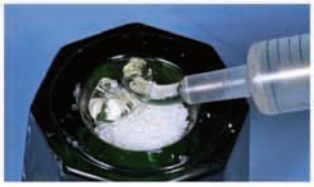

Το OsteoBiol® *TSV Gel* στη ρευστή του φάση μπορεί να χρησιμοποιηθεί, αντί ορού, για την ενυδάτωση και την ανάμειξη με το μόσχευμα σε κόκκους OsteoBiol® *Gen-Os*®.

Σε θερμοκρασία δωματίου και στο σώμα, το OsteoBiol® *TSV Gel* γίνεται παχύρρευστο κι αποδίδει σε συνδυασμό με το OsteoBiol® *Gen-Os*® ένα μείγμα κολλώδες, εύκολο στην τοποθέτησή του κι εξαιρετικά σταθερό στη θέση του. Έτσι, διευκολύνεται τέλεια η τοποθέτηση του OsteoBiol® *Gen-Os*® σε περιπτώσεις όπου υπάρχει μικρή οστική στήριξη γύρω από την περιοχή του ελλείμματος, π.χ. σε πλάγια αύξηση, φατνία με έλλειψη παρειακού τοιχώματος, διανοίξεις και περιοδοντικά ελλείμματα ενός ή δύο τοιχωμάτων.

Το OsteoBiol® *TSV Gel* μπορεί επίσης να τοποθετηθεί στην αδρή πλευρά της μεμβράνης OsteoBiol® *Evolution* και βελτιώνει τη σταθερότητα και το χειρισμό της, ιδιαίτερα κατά την ευαίσθητη φάση συρραφής του κρημνού.

Μιλτιάδης Βιτσαρόπουλος Α.Ε.

ΚΕΝΤΡΙΚΑ
Μεσογείων 348, 153 41 Αγ. Παρασκευή, Αθήνα
Τηλ: 210 65 41 340, **Fax:** 210 65 41 618

ΥΠΟΚΑΤΑΣΤΗΜΑ
Φειδιππίδου 55, 115 27 Γουδή
Τηλ: 210 77 95 747

www.vitsaropoulos.gr / e-mail: info@vitsaropoulos.gr / www.facebook.com/vitsaropoulos

KometaBio
Tissue Engineering

Smart Dentin Grinder™

Διαδικασία Μηχανικής Ιστών στα Οστικά Μοσχεύματα

Με την Smart Dentin Grinder™ και μερικά σύντομα βήματα εύκολα μεταμορφώνεται το εξαγόμενο δόντι σε σωματίδια οδοντίνης καθαρά από βακτήρια, έτοιμα προς μεταμόσχευση. **Συνολικά η διαδικασία διαρκεί για 15 λεπτά.**

Με την Smart Dentin Grinder™, οι οδοντίατροι μπορούν να μετατρέψουν τα εξαγόμενα δόντια σε αυτογενές οστικό μόσχευμα.

Η Smart Dentin Grinder™ σε συνδυασμό με την νεοεισαχθείσα κλινική διαδικασία, μπορεί τώρα να παράγει Αυτογενή Οστικά Μοσχεύματα στο ιατρείο σας, σε μια μόνο συνεδρία, ακολουθώντας τα εξής εύκολα βήματα:

1. Εξαγωγή του δοντιού
2. Κονιορτοποίηση και διαλογή
3. Καθαρισμός των σωματιδίων της οδοντίνης
4. Τοποθέτηση μοσχεύματος

Χρήση

- Αποκατάσταση οστικών απωλειών, πχ. στο σημείο της εξαγωγής
- Σταθεροποίηση εμφυτευμάτων
- Αύξηση φατνιακής ακρολοφίας
- GBR (ελεγχόμενη οστική αναγέννηση)

Ο εξοπλισμός της Smart Dentin Grinder™ έχει εγγύηση για 2 έτη

Το ολοκληρωμένο σετ της Smart Dentin Grinder™ περιλαμβάνει:

1 συσκευή Smart Dentin Grinder™
6 αποστειρωμένους θαλάμους μιας χρήσεως
6 θήκες του μοσχεύματος
6 καθαριστικά Cleanser και
6 PBS των 5ml

Ιωάννης Τσαπράζης ΑΕ
ΟΔΟΝΤΙΑΤΡΙΚΑ-ΟΡΘΟΔΟΝΤΙΚΑ
Μιχαλακοπούλου 157, Γουδή 115 27
Τηλ.: 210 7716.416, 210 7751.000, Fax: 210 7711.100
e-mail: info@tsaprazis.gr, www.tsaprazis.gr

Straumann® Bone Level Tapered Implant

Ανακαλύψτε τη "μαγεία" του Straumann Bone Level Tapered Implant.

Σχεδιασμένο για εξαιρετική αρχική σταθερότητα, χάρις στο ακρορριζικά κωνικό σχήμα του, με πρωτοποριακή τεχνολογία στο υλικό (Roxolid ®) και την επιφάνεια (Sla ® & Slactive ®), που μεγιστοποιούν την προβλεψιμότητα.

Το εμφύτευμα "Bone Level Tapered" της Straumann – το νέο σημείο αναφοράς στα ριζόμορφα εμφυτεύματα.

Κατασκευασμένο στην Ελβετία, πατρίδα της Straumann.

http://blt/straumann.com

Material Surface

Roxolid® SLActive®

Denco Dental® A.E.B.E

ΟΔΟΝΤΙΑΤΡΙΚΑ

Μεσογείων 15, 11526 Αθήνα | Τηλ: 210 7770 670, 675 | Fax: 210 7486002

Email: customerservice@dencodental.gr

www.dencodental.gr | Denco Dental

straumann

simply doing more

Advanced Dental Solutions Ltd.

PALTOP®

ΓΙΑ ΤΑ CONICAL ΕΜΦΥΤΕΥΜΑΤΑ
PALTOP
ΕΓΓΥΗΣΗ
ΕΦ' ΟΡΟΥ ΖΩΗΣ
ΓΙΑ ΤΑ ΕΜΦΥΤΕΥΜΑΤΑ ADVANCED

Δύο σειρές εμφυτευμάτων για κάθε κλινική ανάγκη!

Οδηγός - λοξοτόμηση 45°

Σύνδεση εσωτερικού εξαγώνου

Κωνική σύνδεση 22°

Περιμετρική ερμητική απόφραξη

Platform switching

Platform swifting

Platform swifting

ADVANCED

Standard Platform

ΚΟΙΝΗ προσθετική πλατφόρμα

∅ 3,75mm 4,2mm 5,0mm

Narrow Platform

Προσθετική πλατφόρμα

∅ 3,25mm

CONICAL active

ΚΟΙΝΗ προσθετική πλατφόρμα

∅ 3,25mm 3,75mm 4,2mm 5,0mm

Θολωτό, ασφαλές άκρο

Δυναμικό, αυτοκοχλιούμενο άκρο (active)

Κορυφαία κοινά χαρακτηριστικά

Μίκρο-σπείρωμα στο αυχενικό άκρο
> Ήπια κατανομή δυνάμεων (Stress Shielding)

Επίπεδο (τετράγωνο) προφίλ σπειρών
> Ασφαλής οστεοσυμπύκνωση
> Αυξημένη επιφάνεια οστεοενσωμάτωσης

Δυναμικό άκρο
> Εξαιρετική αρχική σταθερότητα

Άριστη
> βιολογική συμπεριφορά
> αισθητική απόδοση
> διαχείριση μαλακών ιστών

Καινοτομικά προσθετικά για όλες τις λύσεις

Μορφολογία και απόλυτη καθαρότητα για τα οποία έχουν διακριθεί και τεκμηριωθεί από έγκριτα Ευρωπαϊκά Πανεπιστήμια και Ερευνητές

ΑΘΗΝΑ Δ Λ. Πεντέλης 34, Τ.Κ. 152.35 Βριλήσσια T 210 80 30 341, 216 700 3896
ΘΕΣΣΑΛΟΝΙΚΗ Δ Βασ. Ηρακλείου 47, Τ.Κ. 546.23 T 2310 268 020
ΚΥΠΡΟΣ Δ Λ. Φανερωμένης 148, Τ.Κ. 6035 Λάρνακα T 24 322 895, 24 322 893

E info@ariston-dental.gr W www.ariston-dental.gr fb www.facebook.com/Ariston.Dental

Ariston Dental
Συνεργάτες Επιλογής

Hellas ADIN
DENTAL IMPLANT SYSTEMS LTD

Excellence within Your Reach

- Outstanding Solutions
- Certified Quality
- Exemplary Service

LIFETIME WARRANTY

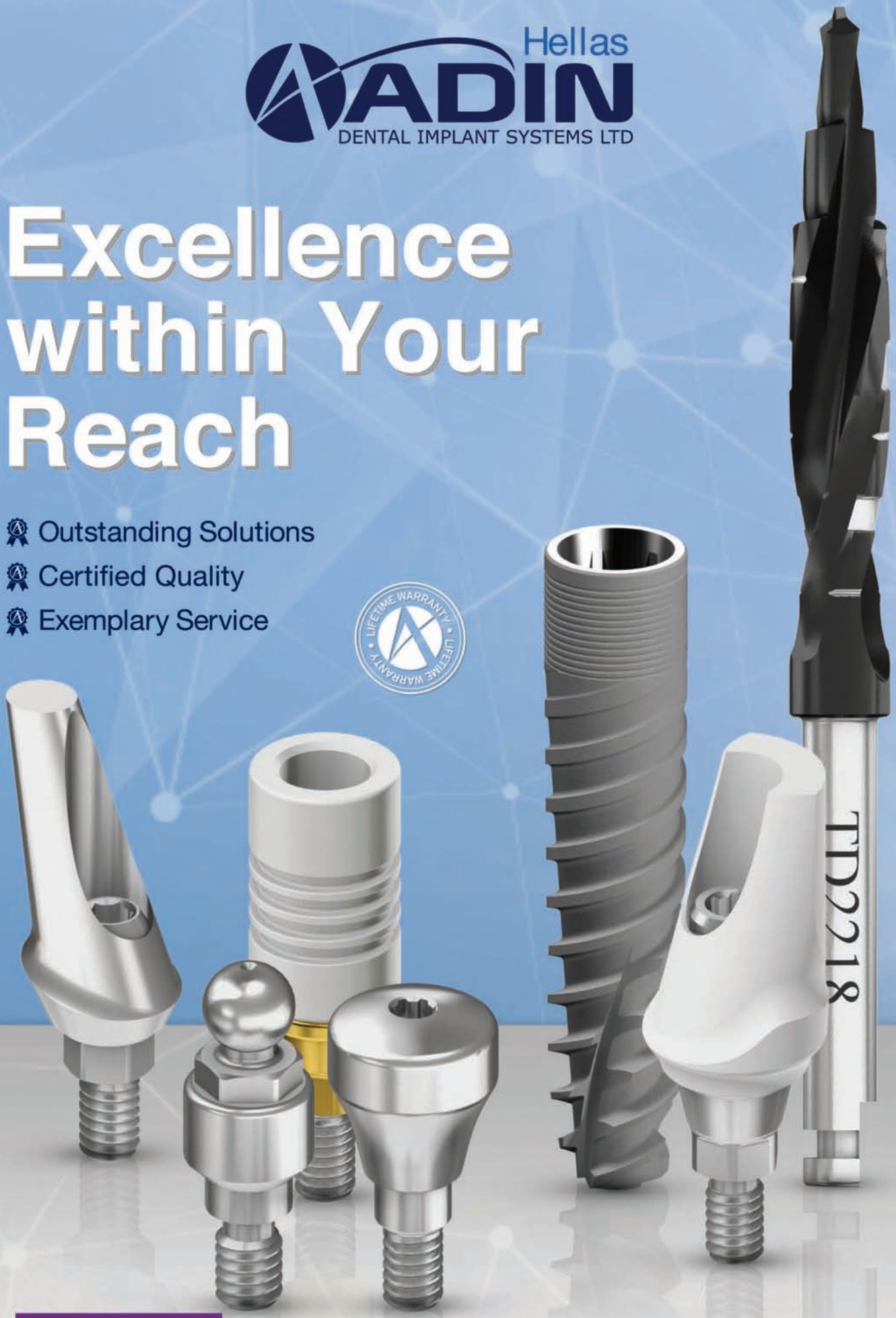

PROFILE DENTAL
ΟΔΟΝΤΙΑΤΡΙΚΑ ΠΡΟΪΟΝΤΑ - ΒΕΝΙΖΕΛΟΥ 24
ΘΕΣΣΑΛΟΝΙΚΗ - ΤΚ. 54624 - 2310 342504
ddodou1@otenet.gr

ADIN EDUCATION CENTER
Ρωτήστε μας...

ΝΕΓΡΙΝ IN
DENTAL

Φωκίδος 51 - Αθήνα
τηλ. 210 7711605
www.negrin.gr

Αντιπρόσωπος
Θεσ/νίκης:
Παρασίδης Πέτρος
τηλ. 2310 905920
κιν. 6971 895939

MIS-ΠΡΟΜΗΘΕΥΤΗΣ ΕΜΦΥΤΕΥΜΑΤΩΝ στην ΜΟΕ της Οδοντιατρικής Σχολής ΕΚΠΑ

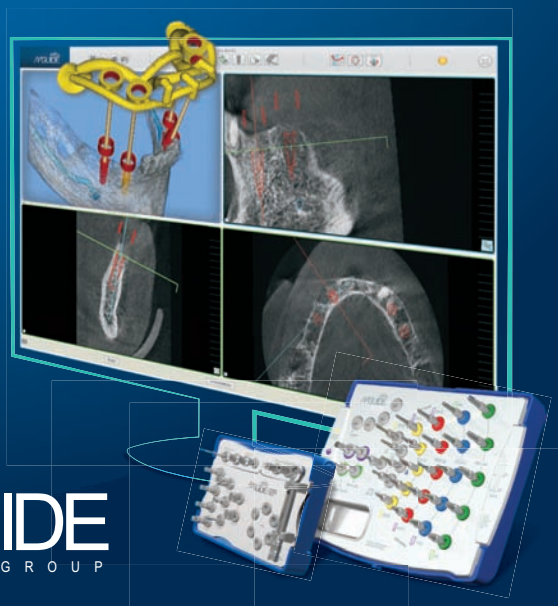

ΟΤΑΝ ΤΟ ΕΙΚΟΝΙΚΟ ΓΙΝΕΤΑΙ ΠΡΑΓΜΑΤΙΚΟ
MAKE IT SIMPLE

Η MIS παρουσιάζει το MGUIDE , το νέο σύστημα εικονικού σχεδιασμού και κατευθυνόμενης τοποθέτησης εμφυτευμάτων το οποίο προσφέρει μια ολοκληρωμένη λύση για ασφαλέστερη, γρηγορότερη και με περισσότερη ακρίβεια χειρουργική διαδικασία. Το απλό και φιλικό προς τον χρήστη 3D λογισμικό του MGUIDE επιτρέπει ακριβή σχεδιασμό, ενώ ο ανοιχτός νάρθηκας από διαφανές υλικό επιτρέπει μεγαλύτερο πεδίο ορατότητας, καλύτερο καταιονισμό ορού και άνεση στην διάρκεια του χειρουργείου. Περισσότερες λεπτομέρειες για το MGUIDE στο www.mis-implants.com/mguide

MIS® | MGUIDE
PART OF THE MCENTER GROUP

ΑΡΧΕΙΑ ΕΛΛΗΝΙΚΗΣ Στοματικής & Γναθοπροσωπικής Χειρουργικής

ΕΠΙΣΤΗΜΟΝΙΚΟ ΠΕΡΙΟΔΙΚΟ ΤΗΣ ΕΛΛΗΝΙΚΗΣ ΕΤΑΙΡΕΙΑΣ ΣΤΟΜΑΤΙΚΗΣ ΚΑΙ ΓΝΑΘΟΠΡΟΣΩΠΙΚΗΣ ΧΕΙΡΟΥΡΓΙΚΗΣ online www.haoms.org

ΔΙΓΛΩΣΣΗ ΕΛΛΗΝΟ-ΑΓΓΛΙΚΗ ΕΚΔΟΣΗ ΕΠΙΣΤΗΜΟΝΙΚΟ ΕΝΤΥΠΟ ΜΕ ΕΘΝΙΚΗ ΑΝΑΓΝΩΡΙΣΗ ΦΕΚ 2412/Β/4-12-2009

Abstracted/Indexed in: Index Copernicus, Doaj, Scholar Google ISSN 1108-829 X

Τόμος 18, Τεύχος 1, Απρίλιος 2017

Τετραμηνιαίο Επιστημονικό Περιοδικό

Διευθυντής Σύνταξης
Αναστάσιος Ι. Μυλωνάς
Αραχωσίας 1-3, Ιλίσια,
157 71, Ζωγράφου
Τηλ: 210 771 1603
e-mail: archives@haoms.org

Επίτιμος Διευθυντής Σύνταξης
Γεώργιος Χ. Πάνος

Αναπληρωτές Διευθυντές Σύνταξης
Γρ. Βενέτης, Β. Πετσίνης

Βοηθοί Σύνταξης
Ε. Καλφαρέντζος, Η. Χρονάς

Διατελέσαντες Διευθυντές Σύνταξης
Άγγελος Αγγελόπουλος: 2000-2004
Ιωάννης Ιατρού: 2005-2007
Γεώργιος Χ. Πάνος: 2008-2012
Νάντια Θεολόγη-Λυγιδάκη: 2012-2016

Επίτιμη Διεθνής Συμβουλευτική Επιτροπή
Julio Acero, Spain, George Dimitroulis, Australia, Takashi Fujibayashi, Japan, Orhan Guven, Turkey, John Helfrick, USA, Henri Thuau, Great Britain

Επιστημονική Επιτροπή Περιοδικού

Κ. Αλεξανδρίδης
Κ. Αντωνιάδης
Ε. Βαϊρακτάρης
Κ. Βαχτσεβάνος
Σ. Γαβριήλ
Σ. Δαλαμπίρας
Ι. Δημητρακόπουλος
Χ. Δενδρινός
Λ. Ζουλούμης
Γ. Ηλιάδης
Β. Θωμαΐδης
Ι. Ιατρού
Α. Κολοκοτρώνης
Ν. Λαζαρίδης
Χ. Λαζαρίδης
Α. Μαρκόπουλος
Χ. Μάρτης
Μ. Μεζίτης
Γ. Ορφανίδης
Π. Παναγιώτου
Δ. Παπαβασιλείου
Ν. Παπαδογεωργάκης
Γ. Παπάζογλου
Γ. Πολυζώης
Γ. Ράλλης
Α. Σκλαβούνου
Χ. Σκουτέρης
Φ. Τζέρμπος
Ι. Τηλαβερίδης
Α. Τριανταφυλλίδου
Κ. Τσιχλάκης
Η. Φερέτης
Π. Χατζημανώλης
Π. Χριστόπουλος

Περιεχόμενα

Λειομυοσάρκωμα βλεννογόνου φατνιακής απόφυσης κάτω γνάθου. Αναφορά περίπτωσης 1-8
Στυλιανός Ζανάκης, Σταύρος Σκιαδάς, Φωτεινή Ιωαννίδου

Προεγχειρητικοί προβληματισμοί κατά την αποκατάσταση με εμφυτεύματα στην αισθητική ζώνη 9-19
Ζαφείριος-Ραφαήλ Καλαμπόκης, Αγαμέμνων Χλιαουτάκης, Φώτιος Τζέρμπος

Υποτροπή πλειόμορφου αδενώματος παρωτίδας. Παρουσίαση περίπτωσης 21-26
Αρετή Βολιώτη, Γεώργιος Ρωμάνος, Ελένη Κονσολάκη, Παναγιώτης-Ιωάννης Χατζημανώλης

Η καθοδήγηση στην στοματική και γναθοπροσωπική χειρουργική ως μέθοδος επαγγελματικής εξέλιξης και ανάπτυξης των ηγετικών δεξιοτήτων των ειδικευομένων. Η ελληνική πραγματικότητα 27-36
Κυριακή Χρ. Μάρτη

Επιλογές από την βιβλιογραφία 37-38

Ματιές στην Ιστορία της Ιατρικής 39-40

Ανακοινώσεις 41-44

Οδηγίες για τους συγγραφείς 45-46

Ιδιοκτησία
Ελληνική Εταιρεία Στοματικής και Γναθοπροσωπικής Χειρουργικής
Μαιάνδρου 23, 115 28 Αθήνα
Τηλ.: 210 7211845, Fax: 210 7215082
Διεύθυνση διαδικτύου: www.haoms.org, e-mail: info@haoms.org

Εκδότης
Οδοντιατρικό Βήμα ΜΕΠΕ

Υπεύθυνος Τυπογραφείου
Φερέτος Τηλ.: 210 3300646

Ετήσια συνδρομή
Εσωτερικού: 50€
Εξωτερικού: 70€
Φοιτητές: 35€
Τιμή τεύχους: 30€

Έδρα έκδοσης: Σκουφά 64, 106 80 Αθήνα
Τηλ.: 210 3814939, Fax: 210 3803327
e-mail: odvima@otenet.gr, www.odvima.gr

Τυπώνεται σε χαρτί φιλικό προς το περιβάλλον

HELLENIC ARCHIVES

# of Oral & Maxillofacial Surgery

OFFICIAL PUBLICATION OF THE HELLENIC ASSOCIATION FOR ORAL AND MAXILLOFACIAL SURGERY online www.haoms.org

BILINGUAL GREEK-ENGLISH EDITION

Abstracted/Indexed in: Index Copernicus, Doaj, Scholar Google

ISSN 1108-829 X

Vol 18, No 1, April 2017

Triannual Scientific Journal

Editor - in - Chief
Anastassios I. Mylonas
1-3 Arahossias Street, Ilissia,
157 71, Zografou, Greece
Tel.: +30 210 771 1603
e-mail: archives@haoms.org

Honorary Editor-in Chief
George Ch. Panos

Associate Editors
Gr. Venetis, V. Petsinis

Assistant Editors
E. Kalfarentzos, H. Chronas

Former Editors-in-Chief
Angelos Angelopoulos: 2000-2004
Ioannis Iatrou: 2005-2007
George Ch. Panos: 2008-2012
Nadia Theologie-Lygidakis: 2012-2016

Honorary International Advisory Board
Julio Acero, Spain, George Dimitroulis, Australia, Takashi Fujibayashi, Japan, Orhan Guven, Turkey, John Helfrick, USA, Henri Thuau, Great Britain

Scientific Committee

C. Alexandridis
K. Antoniadis
E. Vairactaris
K. Vachtsevanos
S. Gabriel
S. Dalabiras
I. Dimitrakopoulos
C. Dendrinos
L. Zouloumis
G. Eliades
V. Thomaidis
I. Iatrou
A. Kolokotronis
N. Lazaridis
C. Lazaridis
A. Markopoulos
C. Martis
M. Mezitis
G. Orfanidis
P. Panagiotou
D. Papavasiliou
N. Papadogeorgakis
G. Papazoglou
G. Polyzois
G. Rallis
A. Sklavounou
Ch. Skouteris
F. Tzerbos
I. Tilaveridis
A. Triantafillidou
K. Tsiklakis
H. Feretis
P. Hatzimanolis
P. Christopoulos

Contents

Primary Leiomyosarcoma of the Mandibular Gingiva. A Case Report 1-8
Stylianos Zanakis, Stavros Skiadas, Foteini Ioannidou

Presurgical considerations regarding implant placement in the esthetic zone 9-19
Zafeirios-Rafail Kalampokis, Agamemnon Chliaoutakis, Fotios Tzerbos

Recurrence of parotid pleomorphic adenoma Case report 21-26
Areti Volioti, George Romanos, Eleni Konsolaki, Panagiotis-Ioannis Hatzimanolis

Mentoring in oral and maxillofacial surgery as a pathway to residents' professional growth and leadership. The Greek reality 27-36
Kyriaki C. Marti

Literature selection 37-38

Glances in the History of Medicine 39-40

Announcements 41-44

Guide for Authors 45-46

Owner
Hellenic Association for Oral and Maxillofacial Surgery
23 Meandrou Street, 115 28 Athens, Greece
Tel.: +30 210 7211845, Fax: +30 210 7215082
Website: www.haoms.org, e-mail: info@haoms.org

Publisher
Odontiatriko Vima MEPE

Printing
Feretos Tel. +30 210 3300646

Annual Subscription Rates

Annual fee (domestic):	50€
Annual fee (international):	70€
Students:	35€
Single Copy:	30€

Publishing Office: 64 Skoufa Str., 106 80 Athens Greece
Tel: +30 210 3814939 Fax: +30 210 3803327
e-mail: odvima@otenet.gr, www.odvima.gr

Printed on acid free paper

USTOMED®
INSTRUMENTE

Μπορείτε να δείτε **από κοντά**
τα εργαλεία **Ustomed** στις εκθέσεις μας:

ΚΕΝΤΡΙΚΑ:
Μεσογείων 348, Αγ. Παρασκευή
τηλ: 210 65 41 340

ΥΠΟΚΑΤΑΣΤΗΜΑ:
Φειδιππίδου 55, Γουδή
τηλ.: 210 77 95 747

Επικοινωνήστε με την εταιρεία μας
για να σας αποσταλλεί άμεσα
ο **κατάλογος εργαλείων Ustomed.**

Μιλτιάδης Βιτσαρόπουλος Α.Ε.

ΚΕΝΤΡΙΚΑ
Μεσογείων 348, 153 41 Αγ. Παρασκευή, Αθήνα
Τηλ: 210 65 41 340, **Fax:** 210 65 41 618
info@vitsaropoulos.gr

ΥΠΟΚΑΤΑΣΤΗΜΑ
Φειδιππίδου 55, 115 27 Γουδή
Τηλ: 210 77 95 747

www.vitsaropoulos.gr
www.facebook.com/vitsaropoulos

Λειομυοσάρκωμα βλεννογόνου φατνιακής απόφυσης κάτω γνάθου. Αναφορά περίπτωσης

Στυλιανός ΖΑΝΑΚΗΣ[1], Σταύρος ΣΚΙΑΔΑΣ[2], Φωτεινή ΙΩΑΝΝΙΔΟΥ[3]

Ιπποκράτειο Γενικό Νοσοκομείο Αθήνας, Τμήμα Στοματικής και Γναθοπροσωπικής Χειρουργικής (Υπεύθυνος Τμήματος: Ζανάκης Στυλιανός)

Primary Leiomyosarcoma of the Mandibular Gingiva. A Case Report

Stylianos ZANAKIS, Stavros SKIADAS, Foteini IOANNIDOU

"Ippokrateio" General Hospital of Athens, Department of Oral and Maxillofacial Surgery (Acting Head: Zanakis Stylianos)

Ενδιαφέρουσα περίπτωση
Case report

ΠΕΡΙΛΗΨΗ: Τα πρωτοπαθή λειομυοσαρκώματα της στοματικής κοιλότητος είναι εξαιρετικά σπάνιες βλάβες με συχνά κακή πρόγνωση. Η εργασία αφορά περίπτωση λειομυοσαρκώματος με εντόπιση στο βλεννογόνο της πρόσθιας μοίρας της φατνιακής απόφυσης της κάτω γνάθου, μια όχι συνήθης θέση εντόπισης. Κατά την ψηλάφηση ο όγκος δεν ήταν συμπαγής και σκληροελαστικός, όπως περιγράφεται στη βιβλιογραφία. Η ιστοπαθολογική εξέταση του υλικού της βιοψίας απέτυχε να πιστοποιήσει την πραγματική φύση της βλάβης.

ΛΕΞΕΙΣ ΚΛΕΙΔΙΑ: λειομυοσάρκωμα, πρωτοπαθές, στοματική κοιλότης

SUMMARY: Primary oral leiomyosarcomas are exceptionally rare lesions often associated with poor prognosis. We report a case of leiomyosarcoma arising in the anterior mandibular gingivae, which is a non prevalent site of ocurrence. Clinically, the tumor was far from being firm and solid as it is usually described in the literature. Light microscopy failed to confirm the true nature of the lesion on the biopsy specimen.

KEY WORDS: Leiomyosarcoma, primary, oral cavity

[1]Δ/ντής ΕΣΥ, MSc ΣΓΠΧ
[2]Δ/ντής ΕΣΥ, ΣΓΠΧ
[3]Δ/ντής ΕΣΥ, Δρ ΣΓΠΧ

Παρελήφθη: 16/2/2017 - Έγινε δεκτή: 13/4/2017

Paper received: 16/2/2017 - Accepted: 13/4/2017

ΕΙΣΑΓΩΓΗ

Τα λειομυώματα είναι καλοήθεις όγκοι του λείου μυϊκού ιστού, καλώς περιγεγραμμένοι, απαντώνται δε, σε διάφορα μέρη του σώματος, συχνότερα όμως στη μήτρα (Farman και Kay, 1977). Το λειομυοσάρκωμα είναι το αντίστοιχο κακόηθες νεόπλασμα, και αποτελεί το 7% των σαρκωμάτων της περιοχής κεφαλής-τραχήλου (Fernandez και συν. 1992). Πρωτοπαθή λειομυοσαρκώματα, σπάνια εμφανίζονται στη στοματική και γναθοπροσωπική περιοχή, πιθανώς λόγω της σπανιότητας των λείων μυικών ινών στην περιοχή (Farman και Kay, 1977, Nikitakis και συν. 2002). Λείες μυικές ίνες στη στοματική κοιλότητα υπάρχουν στον λείο μυϊκό χιτώνα των αιμοφόρων αγγείων, τις περιχαρακωμένες θηλές της γλώσσας, τον γλωσσικό πόρο και σε πολυδύναμα μεσεγχυματικά κύτταρα (Farman και Kay, 1977). Η περίπτωση αφορά σε λειομυοσάρκωμα της στοματικής κοιλότητας που εμφάνιζε ασυνήθη κλινική εικόνα σε μια μάλλον σπάνια θέση εντόπισης και επιπρόσθετα παρουσίασε σημαντικές δυσκολίες στην παθολογοανατομική διάγνωση.

ΑΝΑΦΟΡΑ ΠΕΡΙΠΤΩΣΗΣ

Γυναίκα 81 ετών προσήλθε στα εξωτερικά ιατρεία, παραπονούμενη για ανώδυνη μάζα στη πρόσθια περιοχή της κάτω γνάθου που την ενοχλούσε στη μάσηση και καθιστούσε την εφαρμογή της μερικής οδοντοστοιχίας αδύνατη. Κατά την εξέταση, η βλάβη ήταν εξωφυτική, διαστάσεων 4x3x3cm, ερυθροκύανη, ανθοκραμβοειδής στην όψη, αιμάσουσα, με μαλακή και εύθρυπτη υφή. Είχε ευρεία βάση και προσφύετο στερρά στους υποκείμενους ιστούς. Η ασθενής ήταν νωδή, εκτός της περιοχής των 31, 32, 33. Τα δόντια ήταν βυθισμένα στη βλάβη με κινητικότητα 4ου βαθμού. Οι τραχηλικοί λεμφαδένες ήταν αρνητικοί στην ψηλάφηση. Η πανοραμική ακτινογραφία ήταν επίσης αρνητική για οστική βλάβη. Από το ιατρικό ιστορικό προέκυπτε τμηματική κολεκτομή προ 10μήνου, για αδενοκαρκίνωμα. Η κλινική εικόνα παρέπεμπε σε εξωφυτικό ακανθοκυτταρικό καρκίνωμα, εξορμούμενο από το βλεννογόνο της φατνιακής απόφυσης. Ακολούθησε βιοψία και η ιστοπαθολογική έκθεση έδειξε μια ψευδοσαρκωματώδη βλάβη. Υπό γενική αναισθησία και με δεδομένο την μη ύπαρξη κακοήθειας, όπως προέκυπτε από την ιστολογική έκθεση της βιοψίας, ο όγκος αφαιρέθηκε μαζί με τα δόντια και έγινε απόξεση του υποκείμενου οστού της κάτω γνάθου (Εικ.1). Το αποτέλεσμα της παθολογοανατομικής εξέτασης του παρασκευάσματος μετέβαλε άρδην τα δεδομένα, καθώς ανέφερε ότι επρόκειτο για λειομυοσάρκωμα. Τα περιφερικά όρια του παρασκευάσματος ήταν ελεύθερα νόσου, αλλά η εν τω βάθει επιφάνεια της εξαιρεθείσας βλάβης διηθούσε το υποκείμενο οστό. Ακολούθησε πλήρης απεικονιστικός έλεγχος για πιθανές άλλες εντοπίσεις, που περιελάμβανε αξονική τομογραφία κεφαλής, τραχήλου και θώρακα, υπερηχογράφημα άνω-κάτω κοιλίας και σπινθηρογράφημα οστών.

INTRODUCTION

Leiomyomas are well-defined benign smooth muscle tumours that can be found in various parts of the body, most commonly in the uterus (Farman and Kay, 1977). Leiomyosarcomas are the malignant equivalent of leiomyomas, and account for 7% of sarcomas in the head and neck region (Fernandez et al. 1992). Primary leiomyosarcomas are uncommon in the oral and maxillofacial region, possibly due to the rarity of smooth muscle fibers in this area (Farman and Kay, 1977, Nikitakis et al. 2002). In the oral cavity, smooth muscle fibers exist in the smooth muscle lining of the blood vessels, the circumvallate papillae of the tongue, the lingual duct and the pluripotent mesenchymal cells (Farman and Kay, 1977). The case presented here involves an oral cavity leiomyosarcoma with an unusual clinical picture, in a rather uncommon site of occurrence, which posed significant challenges in terms of pathological diagnosis.

CASE PRESENTATION

A 81-year-old female presented at our outpatient clinic, complaining of a painless mass in the anterior mandibular area, which impeded mastication and made it impossible for her to insert her partial denture. Upon examination, the lesion was found to be exophytic, 4x3x3cm in size, purple-coloured, cauliflower-like, bleeding, with a tender and friable texture. It had a wide base and was well-embedded into the underlying tissues. The patient was edentulous, except for presence of 31, 32 and 33. The teeth were embedded into the lesion with grade IV mobility. Upon palpation, the cervical lymph nodes were found to be negative. The panoramic x-ray was also negative for bone lesions. According to her medical history, she had undergone partial colectomy 10 months earlier, for adenocarcinoma. The clinical picture resembled that of an exophytic squamous cell carcinoma, arising from the mucosa of the alveolar process. A biopsy was taken and the histopathological report revealed a pseudosarcomatous lesion. Since the histological report of the biopsy had confirmed the absence of malignancy, the tumour was excised together with the teeth and the underlying bone of the mandible was subjected to curettage under general anaesthesia (Fig. 1). The result of the pathological examination of the resection changed our approach completely, as it revealed a leiomyosarcoma. The resection's peripheral margins were free of disease, however the deep surface of the excised lesion perforated the underlying bone. A complete imaging examination was carried out to detect any other potential sites, which included a head, neck and chest CT, upper-lower abdominal ultrasound and bone scintigraphy. All the imaging examinations were negative for disease, except for

Εικ. 1. Χειρουργικό παρασκεύασμα διατηρηθέν σε φορμόλη.
Fig. 1. Surgical resection's specimen preserved in formol.

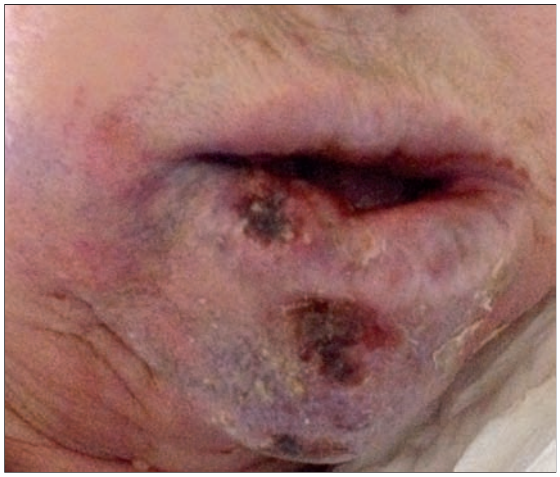

Εικ. 2. Νέκρωση μαλακών ιστών.
Fig. 2. Soft tissue necrosis.

Όλες οι απεικονιστικές εξετάσεις ήταν αρνητικές για νόσο πλην της συγκεκριμένης εστίας. Στη συνέχεια αποφασίστηκε και έγινε ευρύτερη εκτομή με περιφερική οστεκτομή, διατηρώντας την συνέχεια της κάτω γνάθου, αφού η ασθενής αρνήθηκε να υποβληθεί σε τμηματική γναθεκτομή. Χρησιμοποιήθηκε δερματικό μόσχευμα για την κάλυψη της έσω επιφάνειας του κάτω χείλους και του πρόσθιου τμήματος του εδάφους του στόματος. Η μετεγχειρητική πορεία της ασθενούς, υπήρξε ομαλή. Η παθολογοανατομική εξέταση έδειξε ελεύθερα νόσου τα όρια, τόσο των μαλακών (επιβεβαιώνοντας την πρώτη έκθεση), όσο και των σκληρών ιστών. Την χειρουργική επέμβαση ακολούθησε ακτινοθεραπεία σε άλλο Ίδρυμα. Η ασθενής έλαβε 66 gray (Gy) στην περιοχή της βλάβης σε 33 συνεδρίες και 52 Gy στον τράχηλο σε 26 συνεδρίες. Δύο μήνες μετά την επέμβαση, η ασθενής εμφάνισε οστεοακτινονέκρωση της κάτω γνάθου, παθολογικό κάταγμα της γενειακής σύμφυσης και οίδημα κάτω χείλους. Ελήφθησαν βιοψίες οι οποίες ήταν αρνητικές για υποτροπή της νόσου. Συνεστήθη εισαγωγή στο νοσοκομείο, την οποία όμως αρνήθηκε η ασθενής, όπως επίσης αρνήθηκε και την προγραμματισμένη θεραπεία με υπερβαρικό οξυγόνο. Υποβλήθηκε σε πλήρη έλεγχο με αξονικές τομογραφίες εγκεφάλου, σπλαγχνικού κρανίου, τραχήλου, θώρακος, άνω και κάτω κοιλίας, που ήταν αρνητικές για τοπικοπεριοχική υποτροπή ή απομακρυσμένη μετάσταση. Δύο μήνες αργότερα η ασθενής εισήχθη επειγόντως στο νοσοκομείο, με ισχαιμική νέκρωση του κάτω τριτημορίου του προσώπου και του προσθίου άνω τμήματος του τραχήλου (Εικ. 2). Κατά την εισαγωγή, ορισμένες βασικές εργαστηριακές παράμετροι, ήταν ως ακολούθως: Λευκά αιμοσφαίρια 43.758/mm^3, ουδετερόφιλα 96,6%, ουρία 129mg/dl, κρεατινίνη 1,9mg/dl, C-αντιδρώσα πρωτεΐνη 195mg/dl. Η υγεία της ασθενούς επιδεινώθηκε ραγδαία με νεφρική και αναπνευστική ανεπάρκεια και απεβίωσε 5 ημέρες μετά την εισαγωγή.

that particular site. It was then decided to perform a wider excision with peripheral ostectomy, whereby the continuity of the mandible was maintained as the patient refused to have a partial mandibulectomy. A skin graft was used to cover the inner surface of the lower lip and the anterior part of the mouth floor. The patient's postoperative course was uneventful. The pathological examination showed disease-free margins, both in the soft tissues (confirming the initial report) and hard tissues. The surgical intervention was followed by radiotherapy at a different hospital. The patient received 66 gray (Gy) at the lesion site in 33 sessions and 52 Gy in the neck in 26 sessions. Two months postoperatively, the patient developed osteoradionecrosis in the mandible, pathological fracture of the symphyseal area and swelling in the lower lip. Biopsies were taken, which were negative for disease recurrence. Hospital readmission was recommended but the patient refused this option, as well as her scheduled hyperbaric oxygen treatment. She underwent a full medical examination, including brain, viscerocranium, neck, chest and upper-lower abdomen CTs, which were all negative for locoregional recurrence or distal metastasis. Two months later the patient was admitted to the hospital urgently with ischemic necrosis of the lower third of the face and the anterior upper part of the neck (Fig. 2). Upon her admission, the following basic laboratory parameters were recorded: white blood cells 43,758/mm^3, neutrophils 96.6%, urea 129mg/dl, creatinine 1.9 mg/dl, C-reactive protein 195 mg/dl. The patient's condition deteriorated rapidly (renal and respiratory failure) and she died 5 days post admission.

ΙΣΤΟΛΟΓΙΑ

Σύμφωνα με την παθολογοανατομική έκθεση το νεόπλασμα αποτελείτο από ατρακτοειδή κύτταρα διατεταγμένα σε δεσμίδες (Εικ. 3). Εμφάνιζε δείκτη μιτώσεων άνω των 10 ανά 10 υψηλής μεγέθυνσης οπτικά πεδία (High-Power Field, HPF), υψηλή κυτταρική ατυπία και εκτεταμένες περιοχές νέκρωσης. Στην ανοσοϊστοχημική εξέταση, έδειξε μεγάλη θετικότητα έναντι της ακτίνης των λείων μυϊκών ινών (SMA) και της h-caldesmon (Εικ. 4, 5). Το αντιγόνο της επιθηλιακής μεμβράνης (Epithelial Membrane Antigen) εμφάνισε κατά τόπους θετικότητα (focal positivity). Η δεσμίνη, CK, CD34, p63, CK14, S100, MART-1, ALK, LCA, CD21 και CD22, ήσαν αρνητικά. Τα ανωτέρω ευρήματα, είναι συμβατά με λειομυοσάρκωμα σταδίου 2.

ΣΥΖΗΤΗΣΗ

Το λειομυοσάρκωμα στη στοματική κοιλότητα μπορεί να είναι πρωτοπαθές ή μεταστατικό. Οι μεταστατικοί όγκοι στην γναθοπροσωπική χώρα δεν είναι συχνοί, ωστόσο οι μεταστατικοί όγκοι είναι συχνότεροι από τα πρωτοπαθή λειομυοσαρκώματα (Allen και συν. 1993, Vilos και συν. 2005). Το 1975, ο Farman δημοσίευσε μια εκτενή ανασκόπηση 7748 όγκων των λείων μυϊκών ινών του σώματος. Σύμφωνα με την μελέτη το 95% (7735 περιπτώσεις), αφορούσε στο γυναικείο γεννητικό σύστημα. Από τις υπόλοιπες 371 περιπτώσεις, το 75% εντοπιζόταν στο δέρμα, το 13% στο στομάχι, ποσοστό 5% στο έντερο και 23% στον οισοφάγο. Μόνο το 0,064% των όγκων από λείες μυϊκές ίνες είχε ενδοστοματική εντόπιση (Farman και Kay, 1977, Vilos και συν. 2005). Το ποσοστό κακοήθειας των όγκων των λείων μυϊκών ινών στη στοματική κοιλότητα είναι δυσανάλογα υψηλό σε σχέση με το αντίστοιχο ποσοστό των όγκων που εμφανίζονται στο γυναικείο γεννητικό σύστημα. Η αναλογία λειομυοσαρκώματος / λειομυώματος στο γυναικείο γεννητικό σύστημα είναι μικρότερη από 1:200 (Stout και Hill, 1958), ενώ, σύμφωνα με την ανασκόπηση του Farman, το 20% των όγκων των λείων μυϊκών ινών στη στοματική κοιλότητα, είναι κακοήθεις. Στην αγγλική βιβλιογραφία (Weitzner, 1980), αναφέρονται μόνο 23 περιπτώσεις μέχρι το 1980, ενώ ακόμη 50 δημοσιεύθηκαν το διάστημα 1980-2005 (Vilos και συν. 2005). Η κλινική εικόνα του λειομυοσαρκώματος, είναι συνήθως αυτή μιας ανώδυνης σαφώς περιγεγραμμένης εξωφυτικής, μάζας, η οποία προσφύεται στους υποκείμενους ιστούς. Λείπουν ωστόσο τα παθογνωμονικά εκείνα στοιχεία που θα θέσουν την ασφαλή διάγνωση της βλάβης και τη διαφορική της διάγνωση από άλλες παρόμοιες βλάβες (Mesquita και συν. 1998, Suarez-Allen και συν. 2014). Στατιστικά, δεν εμφανίζει προτίμηση ως προς το φύλο, ωστόσο, είναι αξιοσημείωτο ότι στην τρίτη και έβδομη δεκαετία της ζωής, εμφανίζεται κατά 50% περισσότερο σε γυναίκες απ' ότι σε άνδρες. Αυξημένη συχνότητα της νόσου παρατηρείται κατά την 3η και επίσης κατά την 6η και 7η δεκαετία (Vilos και συν. 2005). Η ηλικία εμφάνισης της νόσου κυμαίνεται από

HISTOLOGY

According to the pathological report, the neoplasm consisted of spindle-shaped cells arranged in bundles (Fig. 3). Its mitotic index was over 10 per 10 High-Power Fields (HPF), high cellular atypia and extensive necrotic areas. In the immunohistochemical examination, it showed high positivity to smooth muscle actin (SMA) and h-caldesmon (Fig. 4,5). Epithelial Membrane Antigen showed focal positivity. Desmin, CK, CD34, p63, CK14, S100, MART-1, ALK, LCA, CD21 and CD22 were negative. These findings are consistent with a diagnosis of a stage II leiomyosarcoma.

DISCUSSION

Leiomyosarcomas in the oral cavity can be primary or metastatic. Metastatic tumours in the maxillofacial region are uncommon, however they are more common than primary leiomyosarcomas (Allen et al. 1993, Vilos et al. 2005). In 1975, Farman published an extensive review of 7,748 smooth muscle fiber tumours of the body. According to this study, 95% of the cases (7,735 cases) involved the female genital system. Of the rest of these 371 cases, 75% were located in the skin, 13% in the stomach, 5% in the intestine and 23% in the esophagus. Only 0.064% of the smooth muscle fiber tumours were located intraorally (Farman and Kay, 1977, Vilos et al. 2005). The malignancy rate of smooth muscle fiber tumours in the oral cavity is disproportionately high compared to those in the female genital system. The ratio of leiomyosarcoma / leiomyoma in the female genital system is lower than 1:200 (Stout and Hill, 1958), while, according to Farman's review, 20% of smooth muscle fiber tumours in the oral cavity are malignant. In the English literature (Weitzner, 1980), only 23 cases are documented up until 1980, while another 50 were reported between 1980 and 2005 (Vilos et al. 2005). The clinical picture of leiomyosarcoma is usually that of a painless well-defined exophytic mass, which is embedded in the underlying tissues. However, there are no pathognomonic characteristics that can help make a definitive diagnosis of this lesion and enable its differential diagnosis from other similar lesions (Mesquita et al. 1998, Suarez-Allen et al. 2014). Statistically, it shows no gender preference, however it is important to mention that in the 3rd and 7th decades of life, it occurs 50% more in women than in men. A high incidence rate is also observed in the 3rd, as well as the 6th and 7th decades (Vilos et al. 2005). The ages of the patients ranged from 7 to 91, with a mean age of 44 (Vilos et al. 2005). According to a 2007 study, the sites of occurrence in the maxillofacial region are (in declining order of frequency): the maxillary and mandibular bones, the tongue, the soft palate, the

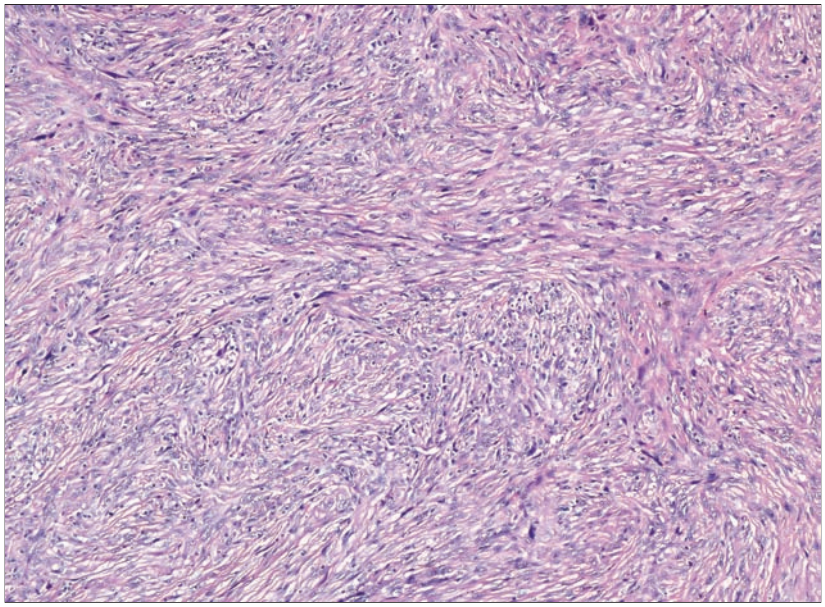

Εικ. 3. Νεόπλασμα εξ ατρακτοειδών κυττάρων διατεταγμένων σε δεσμίδες (100x).
Fig. 3. Neoplasm consisting of spindle-shaped cells arranged in bundles (100x).

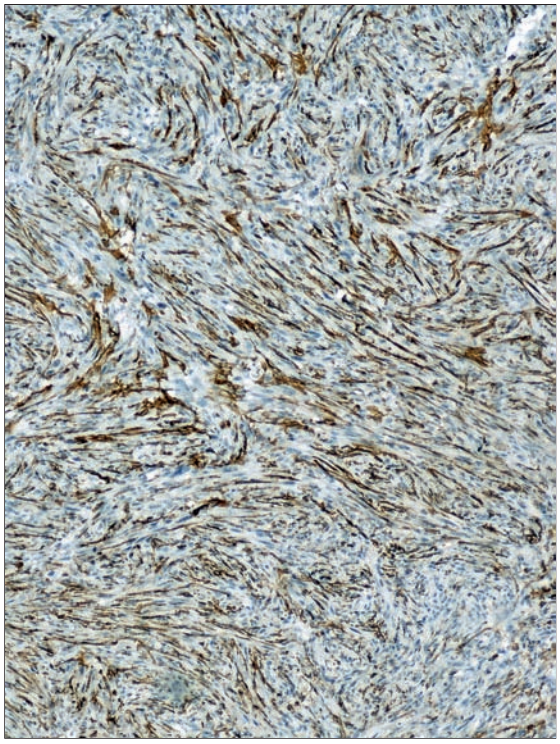

Εικ. 4. Ισχυρή και εκτεταμένη θετικότητα σε SMA (200x).
Fig. 4. Strong and extensive positivity to SMA (200x).

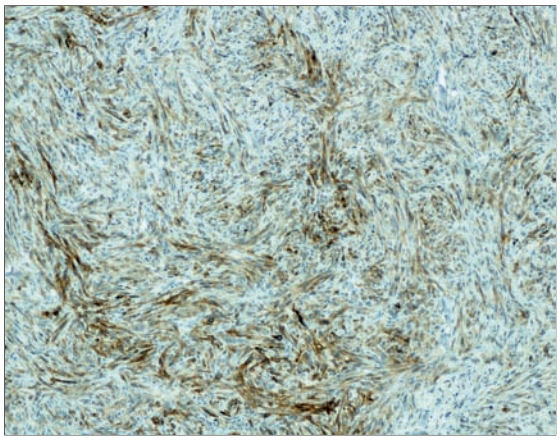

Εικ. 5. Ισχυρή και εκτεταμένη θετικότητα σε h-caldesmon (200x).
Fig. 5. Strong and extensive positivity to h-caldesmon (200x).

7 μέχρι 91 έτη, με μέση ηλικία τα 44 (Vilos και συν. 2005). Σύμφωνα με μελέτη του 2007, οι θέσεις εντόπισης της βλάβης στην γναθοπροσωπική χώρα με σειρά μειούμενης συχνότητας, είναι τα οστά της άνω και της κάτω γνάθου, η γλώσσα, η μαλακή υπερώα, το άνω χείλος και το έδαφος του στόματος (Ethunandan και συν. 2007). Τα οστά των γνάθων ήταν η επικρατέστερη θέση εντόπισης της νόσου σε ποσοστό 45%-68% των περιπτώσεων που αναφέρθηκαν στη συγκεκριμένη μελέτη (Dry και συν. 2000, Nikitakis και συν. 2002, Montgomery και συν. 2002, Vilos και συν. 2005), με δεύτερη πιο συχνή εντόπιση την γλώσσα (Dry και συν. 2000, Suarez-Allen και συν. 2014). Οι περιοχές με την σπανιότερη εντόπιση ήταν οι περιοχές των ούλων και του άνω χείλους (Vilos και συν. 2005). Η πλειοψηφία των ασθενών δεν είχαν επιχώριες ή απομακρυσμένες μεταστάσεις (Azevedo και συν. 2011). Η πρόγνωση του λειομυοσαρκώματος στη στοματική και γναθοπροσωπική περιοχή είναι συνήθως πτωχή, με υψηλό ποσοστό υποτροπών και μεταστάσεων (Sumida και συν. 2001, Nikitakis και συν. 2002). Το αναφερόμενο ποσοστό πενταετούς επιβίωσης κυμαίνεται μεταξύ 50 και 60% (Ethunandan και συν. 2007, Azevedo και συν. 2011, Suarez-Alen και συν. 2014). Ένα στοιχείο που φαίνεται να σχετίζεται με την μειωμένη επιβίωση, είναι η προσβολή των οστών. Στην εκτίμηση επιβίωσης Kaplan-Meier, η μέση επιβίωση της ομάδας χωρίς οστική συμμετοχή ήταν 14 μήνες περισσότερη απ' ότι στην ομάδα με οστική συμμετοχή (Yan και συν. 2010). Η ιστολογική βαθμονόμηση της νόσου θεωρείται προγνωστικός παράγοντας. Υπάρχουν δύο παράμετροι-δείκτες που φαίνεται να είναι σημαντικοί για την πρόγνωση, ο δείκτης μιτώσεων και η έκταση της νέκρωσης του όγκου. Η ιστολογική ταξινόμηση είναι ιδιαίτερα χρήσιμη για την πιθανότητα απομακρυσμένων μεταστάσεων και συνολικής επιβίωσης,

upper lip, and the floor of the mouth (Ethunandan et al. 2007). The jaw bones were the most common site of occurrence, in 45%-68% of all cases reported in this study (Dry et al. 2000, Nikitakis et al. 2002, Montgomery et al. 2002, Vilos et al. 2005), with the tongue being the second most common site (Dry et al. 2000, Suarez-Allen et al. 2014). The least common sites are the gums and upper lip (Vilos et al. 2005). The majority of patients did not have any regional or distal metastases (Azevedo et al. 2011).

The prognosis of leiomyosarcoma in the oral and maxillofacial region is usually poor, with a high rate of recurrences

αλλά έχει μικρή αξία όσον αφορά στην πρόληψη τοπικών υποτροπών που σχετίζονται κυρίως με τα ελεύθερα νόσου χειρουργικά όρια (Ethunandan και συν. 2007). Τα δύο ευρέως χρησιμοποιούμενα συστήματα ταξινόμησης σαρκωμάτων είναι αυτό του United States National Cancer Institute (NCI) και του French Fédération Nationale des Centres de Lutte Contre le Cancer (FNCLCC). Σύμφωνα με την μεθοδολογία που ορίστηκε το 1984 και αναθεωρήθηκε και επεκτάθηκε το 1999, το NCI, χρησιμοποιεί ένα σύστημα που περιλαμβάνει τον ιστολογικό τύπο, την κυτταροβρίθεια, τον πλειομορφισμό και το ποσοστό μιτώσεων για βαθμονόμηση από το 1 έως το 3. Το FNCLCC, βασίζεται σε αποτέλεσμα που προκύπτει από την αξιολόγηση τριών παραμέτρων που επιλέχθησαν μετά από πολυπαραγοντική ανάλυση αρκετών ιστολογικών χαρακτηριστικών, όπως την διαφοροποίηση του όγκου, τον ρυθμό μιτώσεων και την έκταση της νέκρωσης του όγκου. Το αποτέλεσμα εξάγεται ανεξάρτητα για κάθε μία από τις παραμέτρους και η τελική βαθμονόμηση αντιπροσωπεύει το άθροισμα του συνόλου των επιμέρους βαθμολογιών (Fletcher και συν. 2002). Οι πνεύμονες αποτελούν την συχνότερη θέση μετάστασης, με το ήπαρ να μην υπολείπεται ιδιαίτερα στην εντόπιση των μεταστάσεων. Η διήθηση επιχώριων λεμφαδένων από λειομυοσάρκωμα του στόματος θεωρείται μάλλον σπάνια. Αυξημένη συχνότητα εμφάνισης επιχώριων λεμφαδένων, συνδέεται μάλλον με καθυστερημένη διάγνωση (Weitzner, 1980, Schenberg και συν. 1993, Izumi και συν. 1995). Ιστοπαθολογικά το λειομυσάρκωμα χαρακτηρίζεται από εναλλασσόμενες δεσμίδες ατρακτοειδών κυττάρων με άφθονο ηωσινοφιλικό κυτταρόπλασμα και ασαφή κυτταροπλασματικά όρια. Ο πυρήνας είναι τοποθετημένος στο κέντρο κι έχει σχήμα αμβλύ ή κυλινδρικό (Stout και Hill, 1958, Farman και Kay, 1977, Izumi και συν. 1995, Ethunandan και συν. 2007). Τα ιστολογικά και υπερμικροσκοπικά χαρακτηριστικά των λειομυσαρκωμάτων του στόματος είναι παρόμοια με εκείνα των άλλων μαλακών ιστών και οστών. Ωστόσο, διαγνωστικό πρόβλημα ανακύπτει στην ιστοπαθολογική διάγνωση, όταν το σάρκωμα εμφανίζει χαμηλή διαφοροποίηση και εντοπίζεται σε ασυνήθιστες περιοχές (Hashimoto και συν. 1986, Farole και συν. 1992, Izumi και συν.1995, Nikitakis και συν. 2002). Η τριχρωματική χρώση του Masson και η ανοσοϊστοχημική αξιολόγηση για αντιγόνα μυικού ιστού, είναι χρήσιμες στη διάκριση του λειομυοσαρκώματος από τα άλλα σαρκώματα (Farman και Kay, 1977, Izumi και συν. 1995, Vilos και συν. 2005). Θετικές αντιδράσεις για δεσμίνη (desmin), βιμεντίνη (vimentin), ακτίνη λείων μυών (SMA, smooth-muscle actin) και h-caldesmon έχουν καταδειχθεί σε αυτή την νεοπλασία (Vilos και συν. 2005). Η διάγνωση συνήθως τίθεται με οπτικό μικροσκόπιο και επιβεβαιώνεται ανοσοϊστοχημικά (Dry και συν. 2000, Nikitakis και συν. 2002, Montgomery και συν. 2002, Vilos και συν. 2005). Δεν υπάρχουν επαρκή θεραπευτικά πρωτόκολλα για τον όγκο, λόγω της σπανιότητάς του. Η θεραπεία εκλογής είναι η ευρεία χειρουργική εκτομή με ή χωρίς λεμφαδενικό καθαρισμό, ο οποίος εξαρτά-

and metastases (Sumida et al. 2001, Nikitakis et al. 2002). The reported 5-year survival rate ranges between 50 and 60% (Ethunandan et al. 2007, Azevedo et al. 2011, Suarez-Alen et al. 2014). Bone involvement seems to be related to these low survival rates. In the Kaplan-Meier survival estimate, the mean survival rate of the group that did not have any bone involvement was 14 months longer than that of the group where the bone was involved (Yan et al. 2010). The histological grading of the disease is considered a prognostic factor. Two parameters/indexes appear to be important in terms of prognosis: the mitotic index and the extent of tumour necrosis. The histological grading is particularly useful in terms of predicting the possibility of distal metastases and overall survival, however it has little value when it comes to preventing local recurrences that are mainly related to disease-free surgical margins (Ethunandan et al. 2007). The two most widely used sarcoma grading systems are those of the United States National Cancer Institute (NCI) and the French Fédération Nationale des Centres de Lutte Contre le Cancer (FNCLCC). According to the 1984 methodology that was revised and expanded in 1999, the NCI uses a system based on the histological type, cellularity, pleomorphism and mitotic rate to classify sarcomas on a scale of 1 to 3. The FNCLCC system is based on a result that is drawn by assessing three parameters that are selected after a multifactorial analysis of several histological features, such as the tumour's differentiation, the mitotic rate and the extent of tumour necrosis. The result is drawn for each of the parameters separately, and the final grade reflects the sum of the individual grades (Fletcher et al. 2002).

The lungs are the most common site of metastasis, with the liver following closely behind. The infiltration of local lymph nodes by an oral leiomyosarcoma is rather rare. The high occurrence rate of local lymph nodes may be related to delayed diagnosis (Weitzner, 1980, Schenberg et al. 1993, Izumi et al. 1995). Histopathologically, leiomyosarcoma is characterised by alternating fascicles of spindle-shaped cells with abundant eosinophilic cytoplasm and indistinct cytoplasmic margins. The nucleus is located in the middle and is blunt or cylindrical (Stout and Hill, 1958 , Farman and Kay, 1977, Izumi et al. 1995, Ethunandan et al. 2007).The histological and hypermicroscopic features of oral leiomyosarcomas are similar to those of other soft tissues and bones. However, the histopathological diagnosis poses a diagnostic challenge when the sarcoma has poor differentiation and is located in unusual areas (Hashimoto et al. 1986, Farole et al. 1992, Izumi et al.1995, Nikitakis et al. 2002). Masson's Trichrome Staining and immunohistochemical assessment for muscle tissue antigens are useful in terms of differentiating leiomyosarcomas from other sarcomas (Farman and Kay, 1977, Izumi et al. 1995, Vilos et al. 2005). Positive reactions to desmin, vimentin, smooth-muscle actin (SMA,) and h-caldesmon have been found in this neoplasia (Vilos et al. 2005). Diagnosis is usually made by means of an op-

ται από την κατάσταση των επιχώριων τραχηλικών λεμφαδένων. Επαρκής εκτομή του όγκου με ελεύθερα νόσου όρια, είναι προϋπόθεση για τον τοπικό έλεγχο της νόσου (Ethunandan και συν. 2007, Yan και συν. 2011). Η συμβολή της χημειοθεραπείας ή/και της ακτινοθεραπείας στην μείωση του ποσοστού υποτροπών και στην επιμήκυνση της επιβίωσης, θεωρείται μικρή. Ως εκ τούτου ο ρόλος τους περιορίζεται ως παρηγορητικός, για ανεγχείρητες κυρίως περιπτώσεις (Nishy και συν. 1987, Dry και συν. 2000, Yan και συν. 2010), παρ' όλο που μερικοί συγγραφείς αναφέρουν θετικά αποτελέσματα (Azevedo και συν. 2011, Ethunandan και συν. 2007, Yan και συν. 2010). Η αναφερόμενη περίπτωση ασθενούς θα μπορούσε υπό προϋποθέσεις να είχε καλύτερη μετεγχειρητική πορεία. Είναι σαφές ότι η ασθενής απεβίωσε ελεύθερη νόσου. Η γενική της κατάσταση παρά το προκεχωρημένο της ηλικίας ήταν καλή. Η καθυστέρηση προσέλευσης διότι η βλάβη θεωρήθηκε ως υπερπλασία εξ οδοντοστοιχιών δεν είχε σοβαρή επίπτωση στη πρόγνωση, όπως επίσης και ο αυξημένος βαθμός κακοήθειας της βλάβης. Η ιστολογική έκθεση της βιοψίας, με συνεπακόλουθο την αντιμετώπιση της νόσου ως καλοήθειας σαφώς μετέβαλε το θεραπευτικό σχήμα. Η ασθενής ίσως αποδεχόταν την γναθεκτομή σε πρώτο χρόνο. Η άρνηση της ασθενούς να υποβληθεί σε τμηματική γναθεκτομή αποτέλεσε τον κυριότερο επιβαρυντικό παράγοντα. Η περιφερική οστεκτομή αν και ήταν επί υγιών ορίων οδήγησε στη παραπομπή της ασθενούς για ακτινοθεραπεία. Η ακτινοθεραπεία και χημειοθεραπεία κατά τους περισσότερους συγγραφείς έχει μικρή συνεισφορά στην αντιμετώπιση της νόσου. Στο σημείο αυτό φαίνεται καθαρά η έλλειψη πρωτοκόλλων. Η οστεοακτινονέκρωση και το παθολογικό κάταγμα ενός λεπτυσμένου και σκληρυντικού οστού, σε συνδυασμό με πιθανά υψηλές δόσεις ακτινοβολίας, ήταν σχεδόν αναπόφευκτα. Η νέκρωση των μαλακών ιστών που ακολούθησε την οστεοακτινονέκρωση, προφανώς αγγειακής αιτιολογίας, πιθανότατα σχετίζεται με την ακτινοθεραπεία. Δυστυχώς παρά την προσπάθειά μας δεν μπορέσαμε να εντοπίσουμε σχετικές βιβλιογραφικές αναφορές.

ΣΥΜΠΕΡΑΣΜΑΤΑ

Το πρωτοπαθές λειομυοσάρκωμα του στόματος είναι σπάνια νόσος με ένα σχετικά μικρό αριθμό βιβλιογραφικών αναφορών. Συχνά συγχέεται με άλλες πλέον κοινές βλάβες. Ανοσοϊστοχημικές μέθοδοι είναι συνήθως απαραίτητες για την επιβεβαίωση της διάγνωσης. Δεδομένης της σπανιότητας της νόσου και της μη επάρκειας των βιβλιογραφικών δεδομένων, δεν είναι εφικτό προς το παρόν να δημιουργηθούν πρωτόκολλα διαχείρισης και να εξαχθούν ασφαλή συμπεράσματα αναφορικά με την βιολογική συμπεριφορά του νεοπλάσματος. Με βάση όμως τα διαθέσιμα στοιχεία, το λειομυοσάρκωμα είναι ένας όγκος με επιθετική συμπεριφορά, αυξημένο ποσοστό υποτροπών, μεταστάσεων και με ιδιαίτερα υψηλή θνησιμότητα.

tical microscope and confirmed immunohistochemically (Dry et al. 2000, Nikitakis et al. 2002, Montgomery et al. 2002, Vilos et al. 2005). Due to its rarity, there are no adequate treatment protocols for this tumour. The treatment of choice is wide surgical excision with or without lymph-node dissection, depending on the condition of the local cervical lymph nodes. Adequate tumour resection with disease-free margins is necessary for the local control of the disease (Ethunandan et al. 2007, Yan et al. 2011). The contribution of chemotherapy and/or radiotherapy to the reduction of recurrence rates and prolongation of survival is considered small. Therefore, they have a rather palliative role, mainly in inoperable cases (Nishy et al. 1987, Dry et al. 2000, Yan et al. 2010), despite the fact that some authors report positive results (Azevedo et al. 2011, Ethunandan et al. 2007, Yan et al. 2010). In the case reported here, the patient could have had a better postoperative course. It is clear that the patient was disease-free when she died. Despite her old age, the general condition of her health was good. Her delayed admission due to the fact that the lesion was thought to be a denture-related hyperplasia, as well as the lesion's high malignancy grade, did not have a serious impact on prognosis. The histological report of the biopsy, which contributed to the initial treatment of the lesion as a benign condition, changed definitely the treatment plan. The patient might have accepted mandibulectomy in the first place. Her refusal to undergo partial mandibulectomy was the main aggravating factor. The peripheral ostectomy that was carried out, even though it was on healthy margins, led to the patient's referral for radiotherapy. According to most authors, radiotherapy and chemotherapy have a minimal contribution to the treatment of the disease. The lack of protocols becomes evident at this point. The osteoradionecrosis and pathological fracture of a thinned and sclerotic bone, in combination with potentially high radiation doses, were almost inevitable. Soft tissue necrosis which followed after osteoradionecrosis, clearly had a vascular aetiology and was most likely related to the radiotherapy. Unfortunately we were unable to identify any relevant literature on this.

CONCLUSIONS

Primary oral leiomyosarcoma is a rare disease, and there are relatively limited references in the literature about it. It is usually confused with other, more common lesions. Immunohistochemical methods are usually needed in order to confirm the diagnosis. Due to the rarity of this disease and the lack of literature, it is not possible, for the time being, to develop management protocols and draw safe conclusions regarding the biological behaviour of this neoplasm. On the basis of the existing data, leiomyosarcoma is an aggressive tumour with high recurrence and metastasis rates, and particularly high morbidity.

ΒΙΒΛΙΟΓΡΑΦΙΑ/REFERENCES

Allen CM, Neville B, Damm DD, Marsh W: Leiomyosarcoma metastatic to the oral region. Report of three cases. Oral Surg Oral Med Oral Pathol Oral Radiol Endod 76:752-756, 1993.

Azevedo RS, Pires FR, Gouvêa AF, Lopes MA, Jorge, J: Leiomyosarcomas of the oral cavity: report of a radiation-associated and a metastatic case. Oral Maxillofac Surg 16: 227-232, 2011.

Dry SM, Jorgensen, JL, Fletcher CDM: Leiomyosarcomas of the oral cavity: an unusual topographic subset easily mistaken for nonmesenchymal tumours. Histopathology 36:210-220, 2000.

Ethunandan M, Stokes C, Higgins B, Spedding A, Way C, Brennan P: Primary oral leiomyosarcoma: a clinico-pathologic study and analysis of prognostic factors. Int J Oral Maxillofac Surg 36: 409-416, 2007.

Farman AG, Kay S: Oral leiomyosarcoma. Report of a case and review of the literature pertaining to smooth-muscle tumors of the oral cavity. Oral Surg Oral Med Oral Pathol Oral Radiol Endod 43: 402-409, 1977.

Farole A, Manalo AE, Iranpour B: Lesion of the temporomandibular joint. J Oral Maxillofac Surg 50: 510-514, 1992.

Fernandez Sanroman J, Alonso del Hoyo JR, Diaz FJ, Gil-Diez JL, Monje F, Naval L, Alamillos FJ, Dean A, Rubio P: Sarcomas of the head and neck. Br J Oral MaxilloFac Surg 30(2): 115-118, 1992.

Fletcher CDM, Sundaram M, Rydholm A, Coindre JM, Singer S: Soft tissue tumours: Epidemiology, clinical features, histopathological typing and grading. In: World Health Organization Classification of Tumours, Pathology and Genetics of Tumours of Soft Tissue and Bone. Lyon: HIARCPress, 12-18, 2002.

Hashimoto H, Daimaru Y, Tsuneyoshi M, Enjoji M: Leiomyosarcoma of the external soft tissues. A clinicopathologic, immunohistochemical, and electron microscopic study. Cancer 57: 2077-2088, 1986.

Izumi K, Maeda T, Cheng J, Saku T: Primary leiomyosarcoma of the maxilla with regional lymph node metastasis. Report of a case and review of the literature. Oral Surg Oral Med Oral Pathol Oral Radiol Endod 80: 310-319, 1995.

Kumar V, Abbas AK, Fausto N, Mitchell NR: In: Robbins Basic Pathology 8th edition, Philadelphia: PA Saunders Elsevier, 835, 2007.

Mesquita RA, Migliari DA, Sousa SOMD, Alves MR: Leiomyosarcoma of the buccal mucosa: A case report. J Oral Maxillofac Surg 56: 504-507, 1998.

Montgomery E, Goldblum JR, Fisher C: Leiomyosarcoma of the head and neck: a clinicopathological study. Histopathology 40: 518-525, 2002.

Nikitakis NG, Lopes MA, Bailey JS, Blanchaert Jr RH, Ord RA, Sauk JJ: Oral leiomyosarcoma: review of the literature and report of two cases with assessment of the prognostic and diagnostic significance of immunohistochemical and molecular markers. Oral Oncol 38: 201-208, 2002.

Nishi M, Mimura T, Senba I: Leiomyosarcoma of the maxilla. J Oral Maxillofac Surg 45:64-68, 1987.

Schenberg ME, Slootweg PJ, Koole R: Leiomyosarcomas of the oral cavity. Report of four cases and review of the literature. J Craniomaxillofac Surg 21:342-347, 1993.

Stout AP, Hill WT: Leiomyosarcoma of the superficial soft tissues. Cancer 11:844-854, 1958.

Suárez-Alén F, Otero-Rey E, Peñamaría-Mallón M, García-García A, Blanco-Carrión A: Oral leiomyosarcoma: the importance of early diagnosis. Gerodontology 32(4):314-317, 2014.

Sumida T, Hamakawa H, Otsuka K, Tanioka H: Leiomyosarcoma of the maxillary sinus with cervical lymph node metastasis. J Oral Maxillofac Surg 59: 568-571, 2001.

Vilos GA, Rapidis AD, Lagogiannis GD, Apostolidis C: Leiomyosarcomas of the Oral Tissues: Clinicopathologic Analysis of 50 Cases. J Oral Maxillofac Surg 63:1461-1477, 2005.

Weitzner S: Leiomyosarcoma of the anterior maxillary alveolar ridge. Oral Surg Oral Med Oral Pathol Oral Radiol Endod 50(1):62-64, 1980.

Yan B, Li Y, Pan J, Xia H, Li LJ: Primary oral leiomyosarcoma: a retrospective clinical analysis of 20 cases. Oral Dis 16:198-203, 2010.

Διεύθυνση επικοινωνίας:
Ζανάκης Στυλιανός
Βασ. Σοφίας 114,
115 27 Αθήνα, Ελλάδα
Τηλ. 2132088245, 6944898957
e-mail zanakisns@gmail.com

Address:
Zanakis Stylianos
114 Vas. Sofias Street,
115 27, Athens, Greece
Tel: 0030 2132088245, 0030 6944898957
e-mail zanakisns@gmail.com

Προεγχειρητικοί προβληματισμοί κατά την αποκατάσταση με εμφυτεύματα στην αισθητική ζώνη

Ζαφείριος-Ραφαήλ ΚΑΛΑΜΠΟΚΗΣ[1], Αγαμέμνων ΧΛΙΑΟΥΤΑΚΗΣ[1], Φώτιος ΤΖΕΡΜΠΟΣ[2]

Κλινική Στοματικής και Γναθοπροσωπικής Χειρουργικής Οδοντιατρικής Σχολής ΕΚΠΑ
(Δ/ντής: Καθηγητής Ν. Παπαδογεωργάκης)

Presurgical considerations regarding implant placement in the esthetic zone

Zafeirios-Rafail KALAMPOKIS, Agamemnon CHLIAOUTAKIS, Fotios TZERBOS

Department of Oral and Maxillofacial Surgery, Dental School, National and Kapodistrian University of Athens
(Head: Prof. N. Papadogeorgakis)

Βιβλιογραφική ανασκόπηση
Literature review

ΠΕΡΙΛΗΨΗ: Η αισθητική ζώνη αποτελεί μια πρόκληση για την σύγχρονη κλινική εμφυτευματολογία. Πολλοί παράγοντες πρέπει να συνεκτιμηθούν προεγχειρητικά για μια επιτυχημένη επιεμφυτευματική αποκατάσταση στην αισθητική ζώνη, όπως η ποιότητα και η ποσότητα του οστικού υποστρώματος και των μαλακών ιστών, ο βιότυπος των ούλων και η γραμμή γέλωτος.
Το ιστορικό του ασθενούς αποτελεί την πρώτη πηγή πιθανών επιβαρυντικών παραγόντων ή αντενδείξεων για μια επιεμφυτευματική αποκατάσταση. Οι κλινικοί παράγοντες που ορίζουν την αισθητική ζώνη στον εκάστοτε ασθενή αξιολογούνται και καταγράφονται προσεκτικά. Η ποιότητα κι η έκταση των μαλακών ιστών αποτελούν βασικές παραμέτρους που πρέπει να μελετώνται και να συνεκτιμώνται στο σχέδιο θεραπείας. Επίσης, η Υπολογιστική Τομογραφία Κωνικής Δέσμης (CBCT) αποτελεί απαραίτητη προεγχειρητική εξέταση για την αξιολόγηση του οστικού υποστρώματος. Όσον αφορά τον χρόνο τοποθέτησης των εμφυτευμάτων φαίνεται ότι η μεθύστερη τοποθέτηση είναι αυτή που έχει τα καλλίτερα αποτελέσματα. Τέλος, οι οποιεσδήποτε αναπλαστικές τεχνικές απαιτούνται, πρέπει να είναι ιδιαίτερα μελετημένες όσον αφορά τον τρόπο και τον χρόνο πραγματοποίησής τους.

ΛΕΞΕΙΣ ΚΛΕΙΔΙΑ: προεγχειρητικοί προβληματισμοί, τοποθέτηση εμφυτευμάτων, αισθητική ζώνη

SUMMARY: The esthetic zone remains a challenge in modern implant therapy. There are many factors that need to be considered before the surgery in order to achieve a successful implant-supported restoration in the esthetic zone, such as the quality and volume of the alveolar bone and soft tissues, the gingival biotype and the smile line.
The patient's medical history is the first source of possible aggravating factors or contra-indications for an implant-supported restoration. The clinical parameters defining the esthetic zone in each patient are evaluated and recorded carefully. The quality and the extent of soft tissues are key parameters that must be studied and be considered in the treatment plan. Also, the Conical Beam Computed Tomography (CBCT) is essential for the preoperative examination of the available bone volume. As regards the time of implant placement, it seems that the delayed approach is the one with the best results. Finally, any reconstructive techniques required should be highly evaluated, regarding the way and the time that they are going to be done.

KEY WORDS: presurgical considerations, implant therapy, esthetic zone

[1]*Οδοντίατρος,*
[2]*Αναπληρωτής Καθηγητής ΣΓΠΧ, Κλινική ΣΓΠΧ, Οδοντιατρική Σχολή ΕΚΠΑ*

Παρελήφθη: 24/3/2017 - Έγινε δεκτή: 2/5/2017

Paper received: 24/3/2017 - Accepted: 2/5/2017

ΕΙΣΑΓΩΓΗ

Τα οστεοενσωματούμενα εμφυτεύματα αποτελούν μια σύγχρονη αλλά τεκμηριωμένη επιλογή στην φαρέτρα του θεράποντα οδοντιάτρου. Στις πιο σύγχρονες βιβλιογραφικές αναφορές σημειώνονται ποσοστά επιτυχίας των οστεοενσωματούμενων εμφυτευμάτων άνω του 90%. Όμως πλέον δεν αρκεί μόνο η λειτουργική σταθερότητα του αποτελέσματος αλλά και η αισθητική και φυσικά η βιολογική σταθερότητα. Για αυτόν τον λόγο η αισθητική των επιεμφυτευματικών αποκαταστάσεων και η σταθερότητα των περιεμφυτευματικών ιστών αποτελεί μια πρόκληση στην οδοντιατρική κλινική πράξη. Έχουν παρουσιαστεί σε μελέτες διάφοροι παράγοντες που επηρεάζουν την εκπόνηση και έκβαση ενός σχεδίου θεραπείας με εμφυτεύματα. Αυτοί οι προεγχειρητικοί παράγοντες μελετώνται και αναλύονται στην παρούσα βιβλιογραφική ανασκόπηση.

INTRODUCTION

Osseointegrated implants are a state-of-the-art and well-documented treatment option available to dentists. The success rates reported in the most recent literature are over 90%. It is important to achieve not only functional stability, but also aesthetic and biological stability. Therefore, the aesthetic aspect of implant-supported structures and the stability of the peri-implant tissues remain a challenge in dental clinical practice. Various factors that can affect the conduct and outcome of a treatment plan have been reported. These preoperative factors are presented and analysed in this literature review.

ΙΣΤΟΡΙΚΟ-ΚΛΙΝΙΚΗ ΕΞΕΤΑΣΗ

Το ιστορικό του ασθενούς αποτελεί το πρωταρχικό στάδιο πριν από την κατάρτιση ενός σχεδίου θεραπείας. Μέσα από αυτό ο θεράποντας ιατρός θα συλλέξει κάποια από τα βασικότερα στοιχεία αλλά και θα λάβει υπ' όψιν του διάφορους παράγοντες που πιθανόν να έχουν επιβαρυντικό χαρακτήρα στην εκτέλεση του σχεδίου θεραπείας ή στην διατήρηση του θεραπευτικού αποτελέσματος.

Μη ελεγχόμενες ιατρικές παθήσεις (π.χ. σακχαρώδης διαβήτης, υπέρταση), λήψη διφωσφονικών και κορτικοστεροειδών φαρμάκων, πλημμελής στοματική υγιεινή, ενεργός περιοδοντική νόσος, κάπνισμα, παραλειτουργικές έξεις όπως ο βρουξισμός, αποτελούν βασικούς επιβαρυντικούς παράγοντες και για αυτό τον λόγο μελετώνται πριν την έναρξη της θεραπείας (Wood και Vermilyea, 2004).

Η αισθητική προσέγγιση σε μερικά νωδούς ασθενείς είναι σαφώς ευκολότερη καθώς υπάρχουν στοιχεία καθοδήγησης από τα παρακείμενα δόντια κι ανατομικά στοιχεία που βρίσκονται στην φυσιολογική τους θέση. Αντίθετα στους ολικά νωδούς ασθενείς η απόφαση για το είδος της τελικής αποκατάστασης καθορίζεται από περισσότερους παράγοντες. Το μέγεθος της απορρόφησης είναι ένας από τους βασικότερους παράγοντες. Η απορρόφηση θα καθορίσει εάν υπάρχει επαρκής στήριξη του χείλους ή αν θα χρειαστεί η τελική αποκατάσταση να έχει κάποια ακρυλική πρόθεση για στήριξή του. Το γεγονός αυτό θα καθορίσει εάν μια σταθερή αποκατάσταση θα ήταν η ενδεδειγμένη λύση ή αν θα ήταν πιο σωστή μια κινητή αποκατάσταση ή μια καθ' ύψος ανάπλαση της περιοχής (Bedrossian και συν. 2008, Kourtis και συν. 2014).

Γραμμή γέλωτος ορίζεται ως η γραμμή που σχηματίζει το άνω χείλος μετά από την μετακίνηση του κατά την πρόκληση φυσικού χαμόγελου με συνέπεια την αποκάλυψη σκληρών οδοντικών ή και μαλακών ιστών (Δημητρίου και συν. 2001). Αν υπάρχει υψηλή γραμμή γέλωτος με συνέπεια να φαίνονται οι μαλακοί ιστοί τότε απαιτείται

HISTORY-CLINICAL EXAMINATION

The patient's medical history is the first step that leads to the development of a treatment plan. Through that, the treating doctor will obtain some of the most essential information and become aware of various factors that can have a negative impact on the execution of the treatment plan or sustainability of the treatment outcome.

Unregulated medical conditions (e.g. diabetes mellitus, hypertension), the use of bisphosponates and corticosteroids, poor oral hygiene, active periodontal disease, smoking and parafunctional habits, such as bruxism, are key aggravating factors, and are therefore studied before the start of the treatment (Wood and Vermilyea, 2004).

A satisfactory aesthetic outcome is clearly easier to achieve in partly edentulous patients, as some guidance is provided by the neighbouring teeth and other anatomical elements that are still in place. On the other hand, in completely edentulous patients the decision on the type of the final restoration is based on more factors. The degree of resorption is one of the main factors. It will determine whether there is enough support for the lip or whether the final restoration needs to involve some acrylic prosthesis to support it. This will in turn determine whether a fixed restoration would be a suitable solution or rather a mobile restoration or even the vertical reconstruction of the area (Bedrossian et al. 2008, Kourtis et al. 2014).

The smile line is the line created when the upper lip moves during natural smiling, exposing any hard dental or even soft tissues (Dimitriou et al. 2001). In patients with high smile lines, where the soft tissues become visible, extra care should be taken as a satisfactory aesthetic result is more difficult to achieve than in low smile lines, where certain imperfections can be concealed. However, this does not mean that a patient with a low smile line cannot have the highest possible expectations for a sat-

μεγαλύτερη προσοχή καθώς είναι πιο απαιτητικό το αισθητικό αποτέλεσμα σε αντίθεση με μια χαμηλή γραμμή γέλωτος που μπορούν να καμουφλαριστούν κάποιες αστοχίες. Όμως, το γεγονός αυτό δεν σημαίνει ότι ο ασθενής με χαμηλή γραμμή γέλωτος δεν μπορεί να έχει τις υψηλότερες δυνατές προσδοκίες για ένα άρτιο αισθητικό αποτέλεσμα (Kourtis και συν. 2014).
Σε νωδούς ασθενείς παρατηρώντας την γραμμή γέλωτος μπορούμε να προβλέψουμε εάν η μετάβαση της ακίνητης αποκατάστασης σε μαλακούς ιστούς θα είναι εμφανής. Ζητάμε λοιπόν από τον ασθενή χωρίς οποιαδήποτε αποκατάσταση να χαμογελάσει και παρατηρούμε εάν αποκαλύπτεται η νωδή ακρολοφία. Αν φαίνεται τότε η μετάβαση από την προσθετική αποκατάσταση στους μαλακούς ιστούς θα είναι εμφανής και ως εκ τούτου θα έχουμε χειρότερο αισθητικό αποτέλεσμα (Bedrossian και συν. 2008).
Τέλος, προσοχή απαιτείται στο προσθετικό επίπεδο μιας ελλειμματικής ακρολοφίας. Εάν το προσθετικό επίπεδο είναι χαμηλότερο λόγω σύνθετου ελλείμματος τότε η αποκατάσταση θα έχει μεγάλο μήκος με χρήση ροζ πορσελάνης κάτι που μπορεί να μην είναι τόσο αισθητικό στην πρόσθια ζώνη. Κατά συνέπεια μπορεί να ληφθεί η απόφαση για ανάπλαση της περιοχής πριν την τοποθέτηση των εμφυτευμάτων ώστε να επιτευχθεί το επιθυμητό αισθητικό αποτέλεσμα (Kourtis και συν. 2014).

ΑΚΤΙΝΟΓΡΑΦΙΚΗ ΕΞΕΤΑΣΗ

Ο ακτινογραφικός έλεγχος αποτελεί βασικό στάδιο στην εμφυτευματολογία κατά την κατάρτιση του σχεδίου θεραπείας. Η πανοραμική ακτινογραφία και οι οπισθοφατνιακές ακτινογραφίες δίνουν στον θεράποντα ιατρό μια πρώτη εικόνα της ανατομίας της περιοχής, των ριζών των παρακείμενων δοντιών, πιθανής παθολογίας στην περιοχή τοποθέτησης των εμφυτευμάτων, το επίπεδο του οστού σε όλες τις περιοχές και διάφορες πληροφορίες για την σχέση των γνάθων. Στην σύγχρονη εμφυτευματολογία η χρήση της αξονικής τομογραφίας κωνικής δέσμης είναι όλο και πιο επιτακτική καθώς δίνει με την μεγαλύτερη ακρίβεια πληροφορίες για την τρισδιάστατη δομή του οστικού υποβάθρου όπου θα τοποθετηθεί το εμφύτευμα. Οι πληροφορίες αυτές είναι απαραίτητες για τον θεράποντα ώστε να σχεδιάσει με ακρίβεια το χειρουργικό στάδιο και να επιτύχει ιδανική θέση του εμφυτεύματος με σκοπό ένα άρτιο βιολογικό, λειτουργικό και αισθητικό αποτέλεσμα (Juodzbalys και Kubilius, 2013).

ΜΑΛΑΚΟΙ ΙΣΤΟΙ

Ο λεπτός βιότυπος ούλων είναι πιο επιρρεπής στην απορρόφηση κι λιγότερο ανθεκτικός στις χειρουργικές και προσθετικές διαδικασίες σε σχέση με έναν παχύ βιότυπο ούλων. Το γεγονός αυτό υπαγορεύει μια πιο ακρορριζική τοποθέτηση του εμφυτεύματος ώστε να δημιουργηθεί καλύτερο προφίλ ανάδυσης. Ακόμη, μια υπερώια απόκλιση είναι επιθυμητή ώστε να προστατευθεί το

isfactory aesthetic result (Kourtis et al. 2014).
In edentulous patients, by looking at the smile line we can predict whether the contact point between the immobile restoration and the soft tissues will be visible. Therefore we ask the patient to smile without any restoration and try to see whether the edentulous ridge is visible. If it is, then the contact point between the immobile restoration and the soft tissues will be visible, which will result in a less satisfactory aesthetic result (Bedrossian et al. 2008).
Finally, attention should be paid to the prosthetic level of a defective ridge. If the prosthetic level is lower due to a complex defect, then the restoration will be longer and made out of pink porcelain, which in aesthetical terms may not look that satisfactory in the anterior zone. Thus, it may be decided to reconstruct the area prior to the placement of any implants in order to achieve the desired aesthetic result (Kourtis et al. 2014).

RADIOGRAPHIC EXAMINATION

In implantology, radiographic examination is a key stage towards the development of a treatment plan. The panoramic and periapical x-rays can provide the treating dentist with an initial picture of the anatomy of the area, the roots of the neighbouring teeth, any potential pathological findings in the implant placement area, the height of the bone in all areas, and various information on the relationship between the jaws. In modern implantology, the use of cone beam CT scanning has become increasingly necessary, as it provides the most accurate information regarding the 3-dimentional structure of the bone background on which the implants will be placed. This information is essential for the treating doctor so that he can accurately design the surgical phase and achieve the ideal position of the implant in an effort to create a satisfactory biological, functional and aesthetic result (Juodzbalys and Kubilius, 2013).

SOFT TISSUES

The thin gingival biotype is more susceptible to recession and less resilient to surgical and prosthetic procedures than the thick biotype. This means that the implant must be placed in a more apical position in order to ensure a better emergence profile. A palatal inclination is also necessary in order to protect the buccal plate and prevent its resorption or the recession of the overlying soft tis-

παρειακό πέταλο κι να μην υπάρξει απορρόφηση αυτού και των υπερκείμενων μαλακών ιστών. Επειδή οι ασθενείς με λεπτό βιότυπο ούλων είναι πιο επιρρεπείς σε απορρόφηση των μαλακών ιστών με συνεπακόλουθο την αισθητική αποτυχία προτείνεται η ανάπλαση των μαλακών ιστών με ένα υποεπιθηλιακό μόσχευμα συνδετικού ιστού για ενίσχυσή τους. Σε περιπτώσεις που ο βιότυπος των ούλων είναι ιδιαίτερα λεπτός τότε μπορεί ακόμη και να προταθεί συμβατική προσθετική αποκατάσταση ή τουλάχιστον ο ασθενής να ενημερωθεί καταλλήλως για το ενδεχόμενο της μη διατήρησης της αισθητικής μακροπρόθεσμα (Al-Sabbagh, 2006).

Η διατήρηση της μεσοδόντιας θηλής αποτελεί μία ακόμη πρόκληση για τον κλινικό στην αισθητική ζώνη. Η απόσταση μεταξύ της κορυφής της οστικής παρυφής και του σημείου επαφής της τελικής προσθετικής εργασίας καθορίζουν το σχηματισμό της μεσοδόντιας θηλής. Αν αυτή η απόσταση είναι μεγαλύτερη των 5 χιλιοστών, τότε δεν επιτυγχάνεται ο σχηματισμός της μεσοδόντιας θηλής με αποτέλεσμα να υπάρχουν τα λεγόμενα «μαύρα τρίγωνα» στην τελική προσθετική αποκατάσταση. Σε περίπτωση μείωσης αυτής της απόστασης κάτω από 3 χιλιοστά τότε υπάρχει κίνδυνος απορρόφησης αυχενικού οστού (Rodriguez και Rosenstiel, 2012).

Η σημασία των κερατινοποιημένων ούλων γύρω από τα εμφυτεύματα έχει μελετηθεί εκτενώς ώστε να αποσαφηνιστεί ο ρόλος τους στην υγεία και διατήρηση των περιεμφυτευματικών ιστών. Στα δόντια έχει αποδειχθεί από κλινικές μελέτες ότι όταν υπάρχει ζώνη κερατινοποιημένων ούλων τουλάχιστον 2 χιλιοστά, οι περιοχές αυτές είναι λιγότερο επιρρεπείς στην φλεγμονή και στην υποχώρηση των ιστών (Levine και συν. 2014).

Στα εμφυτεύματα όμως λόγω διαφορετικής δομής των περιεμφυτευματικών ιστών από τους περιοδοντικούς η σημασία των κερατινοποιημένων ιστών είναι αμφιλεγόμενη. Οι περιεμφυτευματικοί ιστοί δεν διαθέτουν τόσο καλή αναγεννητική ικανότητα λόγω έλλειψης δυναμικού από τον περιοδοντικό σύνδεσμο, μειωμένου αριθμό ινοβλαστών και μικρότερης αγγειακής παροχής (Lindhe και Bergludh, 1998). Επίσης, σε μία μελέτη σε μερικώς και ολικώς νωδούς ασθενείς παρατηρήθηκε ότι οι περιεμφυτευματικές περιοχές με στενή ζώνη κερατινοποιημένων ιστών (<2 χιλιοστών) είχαν στατιστικά σημαντική περισσότερη μέση απορρόφηση αυχενικού οστού, μεγαλύτερη ανίχνευση πλάκας και μεγαλύτερη πιθανότητα αιμορραγίας κατά την ανίχνευση που υποδηλώνει μεγαλύτερη ευαισθησία στην ανάπτυξη φλεγμονής (Bouri και συν. 2008). Με βάση αυτά προτείνεται (Greenstein και Cavallaro, 2011) να γίνεται αύξηση των κερατινοποιημένων ιστών σε περιοχές όπου έχουν εύρος κάτω των 2 χιλιοστών στις εξής περιπτώσεις:

- Περιοχές χρόνιας εμμένουσας φλεγμονής παρά τις οδηγίες στοματικής υγιεινής και την περιοδοντική θεραπεία.
- Περιοχές με συνεχιζόμενη κλινική απώλεια πρόσφυσης και οστική απορρόφηση.

sues. Because patients with a thin gingival biotype are more susceptible to soft tissue recession, which results in aesthetic failure, it is recommended that the soft tissues are first reconstructed using a subepithelial connective tissue graft to reinforce them. In cases where the gingival biotype is particularly thin, a conventional prosthetic restoration may be recommended, or at least the patient should be informed about the possibility of an aesthetic result that will not be sustainable in the long run (Al-Sabbagh, 2006).

Maintaining the interdental papillae in the aesthetic zone is another challenge for the clinician. The distance between the osseous crest and the contact point of the final prosthetic restoration has an impact on the formation of the interdental papilla. If this distance is larger than 5mm, then the interdental papilla will not be formed, which results in the creation of "black triangles" in the final prosthetic restoration. If this distance is smaller than 3mm, there is a risk of bone resorption towards the tooth neck (Rodriguez and Rosenstiel, 2012).

The importance of keratinised gingiva around the implants has been studied extensively in order to clarify its role in the health and maintenance of peri-implant tissues. Clinical studies have shown that if there is a zone of keratinised gingiva of at least 2mm in the teeth, these areas are less susceptible to inflammation and tissue recession (Levine et al. 2014).

However, the role of keratinised tissues in implants has been debated, because the structure of peri-implant tissues is different from that of the periodontal ones. The regenerative capacity of peri-implant tissues is not as good due to the lack of potential from the periodontal ligament, the reduced number of fibroblasts and the weaker vascular supply (Lindhe and Bergludh, 1998). Moreover, a study that involved partly and completely edentulous patients found that peri-implant areas with narrow keratinised tissue zones (< 2mm) had a statistically significantly higher mean crestal bone resorption, higher plaque accumulation and a higher risk of bleeding upon probing, which indicates a higher degree of susceptibility to the development of inflammation (Bouri et al. 2008). Based on this information, Greenstein and Cavallaro (2011) recommend the augmentation of keratinised tissue that is thinner than 2mm in the following cases:

- Chronically inflamed sites, despite oral hygiene instructions and periodontal therapy;
- Locations with ongoing recession or continued loss of clinical attachment or bone;
- Sites where the patient complains of soreness when brushing, despite the appearance of gingival health;
- Dental history suggesting predisposition to periodontitis or tissue recession;
- Patients noncompliant with periodic professional maintenance or outcome maintenance guidelines.
- To improve aesthetics.

- Περιοχές όπου ο ασθενής παραπονιέται για ευαισθησία κατά το βούρτσισμα παρά την φαινομενική υγεία των ιστών.
- Οδοντιατρικό ιστορικό προδιάθεσης περιοδοντίτιδας ή απορρόφησης ιστών.
- Ασθενείς που δεν τηρούν σύστημα επανεξετάσεων και δεν είναι συνεπείς στη φάση διατήρησης του αποτελέσματος.
- Για βελτίωση της αισθητικής.

ΟΣΤΙΚΟ ΥΠΟΒΑΘΡΟ

Η προσθετικά καθοδηγούμενη τοποθέτηση των εμφυτευμάτων προσφέρει το καλύτερο δυνατό αισθητικό αποτέλεσμα (Buser και συν. 2004). Με γνώμονα αυτή την μέθοδο πρέπει να πληρούνται οι εξής προϋποθέσεις:

- Σε εγγύς –άπω επίπεδο η επιφάνεια του εμφυτεύματος θα πρέπει να απέχει 1,5-2 χιλιοστά από τις ρίζες των παρακείμενων δοντιών. Σε περίπτωση δύο διαδοχικών εμφυτευμάτων η απόσταση που απαιτείται ανάμεσα στις επιφάνειες τους πρέπει να είναι 3-4 χιλιοστά. Αυτό είναι απαραίτητο για την διατήρηση της οστικής παρυφής που θα υποστηρίζει την μεσοδόντια θηλή. Σε περίπτωση που οι αποστάσεις αυτές είναι μικρότερες των ενδεδειγμένων υπάρχει ο κίνδυνος απορρόφησης αυχενικού οστού.
- Σε αυχενο-κοπτικό επίπεδο πρέπει ο αυχένας του εμφυτεύματος να απέχει 2 χιλιοστά από το μέσον του ουλικού περιγράμματος της μελλοντικής αποκατάστασης είτε 1 χιλιοστό από την αδαμαντινοστεϊνική ένωση των παρακειμένων δοντιών όταν δεν υπάρχει απορρόφηση μαλακών ιστών. Σε περίπτωση όπου το εμφύτευμα τοποθετηθεί ακρορριζικότερα τότε υπάρχει κίνδυνος απορρόφησης αυχενικού οστού ενώ αν τοποθετηθεί αυχενικότερα δεν υπάρχει απαιτούμενος χώρος για δημιουργία κατάλληλου προφίλ ανάδυσης.
- Σε παρειοϋπερώιο επίπεδο η τοποθέτηση του εμφυτεύματος πρέπει να γίνει περίπου 1 χιλιοστό υπερώια από την νοητή γραμμή που ενώνει τα κοπτικά χείλη των παρακειμένων δοντιών και της μελλοντικής αποκατάστασης. Εάν η τοποθέτηση γίνει υπερβολικά υπερώια τότε η προσθετική αποκατάσταση για να πληροί τις αισθητικές και λειτουργικές απαιτήσεις θα σχηματίζει έντονο πρόβολο παρειακά. Αντίθετα εάν η τοποθέτηση γίνει παρειακότερα υπάρχει κίνδυνος απορρόφησης του παρειακού πετάλου.

Οι παραπάνω πληροφορίες συνοψίζονται στην εικόνα 1.

BONE BACKGROUND

Prosthetically driven implant placement offers the best possible aesthetic result (Buser et al. 2004). According to this method, the following requirements need to be met:

- Proximo-distally, the implant surface should be located 1.5-2mm away from the roots of the adjacent teeth. If there are two consecutive implants, the distance required between their surfaces needs to be 3-4 mm. This is essential in order to maintain the alveolar margin that will support the interdental papilla. If these distances are smaller than the recommended ones, there is a risk of crestal bone resorption.
- Apico-coronally, the neck of the implant needs to be either 2 mm away from the middle of the gingival margin of the future restoration or 1 mm away from the cementoenamel junction of the adjacent teeth, if there is no soft tissue recession. If the implant is placed more apically there is a risk of crestal bone resorption, whereas if it is placed more coronally there will not be enough space for the creation of an adequate emergence profile.
- Bucco-palatally, the implant should be placed 1 mm palatal to the imaginary emergence profile line of the adjacent teeth and the future restoration. If the placement is too palatal, then the prosthetic restoration would need to create a prominent buccal cantilever to meet the aesthetic and functional requirements. On the other hand, if the placement is more buccal there is a risk of buccal plate resorption.

The information above is summarised in Figure 1.

Based on this information, for the placement of an implant that is 7-8 mm long and over 3 mm wide, the ideal crestal dimensions would be as follows (Figure 2):

The ideal crestal width would be as wide as the implant diameter + 3mm, so that there is at least 1-1.5mm of bone around it. Therefore, a 3 mm-wide implant would require a marginal crestal width of 5-6 mm. A 3-5 mm-wide alveolar crest would require guided bone regeneration to cover the exposed implant threads. In a highly atrophic crest, i.e. thinner than 3mm, the construction of the area would be carried out before any implant placement (Milinkovic and Cordaro, 2014).

In terms of crestal height, at least 8 mm is enough for the placement of an implant. If there is a vertical bone deficit

Εικόνα 1/Figure 1

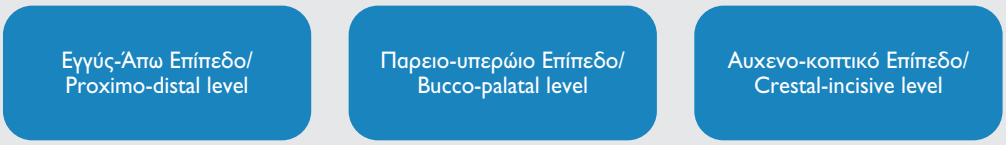

Εικ. 1. Οδηγίες για προσθετικά καθοδηγούμενη τοποθέτηση του εμφυτεύματος στα τρία επίπεδα (Buser και συν. 2004).
Fig. 1. Guidelines for prosthetically driven implant placement on three planes (Buser et al. 2004).

Με βάση τα παραπάνω, για την τοποθέτηση ενός εμφυτεύματος μήκους 7-8 χιλιοστών και εύρους άνω των 3 χιλιοστών οι ιδανικές διαστάσεις της ακρολοφίας είναι οι εξής (Εικόνα 2):
Όσον αφορά το εύρος της ακρολοφίας το ιδανικό ισούται με την διάμετρο του εμφυτεύματος +3 χιλιοστά, ώστε να υπάρχει τουλάχιστον 1-1,5 χιλιοστό οστούν κυκλοτερώς. Οπότε για τοποθέτηση εμφυτεύματος 3 χιλιοστών το οριακό εύρος ακρολοφίας είναι 5-6 χιλιοστά. Σε περίπτωση που έχουμε 3-5 χιλιοστά ακρολοφία θα χρειαστεί κατευθυνόμενη οστική ανάπλαση για κάλυψη των αποκεκαλυμμένων σπειρών. Σε ακρολοφία ιδιαίτερα ατροφική, μικρότερη των 3 χιλιοστών η ανάπλαση της περιοχής προηγείται της τοποθέτησης των εμφυτευμάτων (Milinkovic και Cordaro, 2014).
Σχετικά με το ύψος της ακρολοφίας η ύπαρξη τουλάχιστον 8 χιλιοστών αρκεί για την τοποθέτηση ενός εμφυτεύματος. Εάν υπάρχει έως 4.1 χιλιοστά κάθετο έλλειμμα οστού τότε μπορεί να γίνει κατευθυνόμενη οστική ανάπλαση με ταυτόχρονη τοποθέτηση εμφυτεύματος. Αν το έλλειμμα είναι μεγαλύτερο των 4.1 χιλιοστών τότε απαιτείται κάθετη ανάπλαση της περιοχής και τοποθέτηση του εμφυτεύματος σε δεύτερο χρόνο (Milinkovic και Cordaro, 2014).

ΑΡΙΘΜΟΣ ΚΑΙ ΘΕΣΗ ΕΜΦΥΤΕΥΜΑΤΩΝ

Αυτές οι παράμετροι καθορίζονται από τη μορφή και την έκταση της νωδότητας (Fuentealba και Jofré, 2015). Συγκεκριμένα:

- Αν λείπει ένα δόντι, τότε η θεραπεία είναι μία μονήρης στεφάνη

of up to 4.1 mm, then guided bone regeneration with simultaneous implant placement can be performed. If this deficit is larger than 4.1 mm, then the vertical recostruction of the area is required and the implant can only be placed at a later time (Milinkovic and Cordaro, 2014).

IMPLANT NUMBER AND LOCATION

These two parameters are determined by the type and extent of edentulousness (Fuentealba and Jofré, 2015) More precisely:

- If one tooth is missing, then a single crown is used.
- If two teeth are missing, then the placement of two implants is recommended, if there is enough space. If there is not enough space, then it is recommended to place just one implant and use a cantilever in order to maintain the necessary distances and preserve the alveolar margin that will support the soft tissues.
- If three or more teeth are missing, then the treatment of choice involves the construction of a bridge with oval bridges to imitate the interdental papillae.

IMPLANT PLACMENT TIMING

When the treatment plan involves the extraction of a tooth prior to implant placement, there are 4 options: immediate implant placement, early implant placement (4-8 weeks post extraction), late implant placement (12-16 weeks post extraction), and delayed implant placement (4-6 months post extraction) (Sanz et al. 2012). Immediate implant placement is a very popular technique that has a lot of advantages, mainly the reduction of

Εικόνα 2/Figure 2

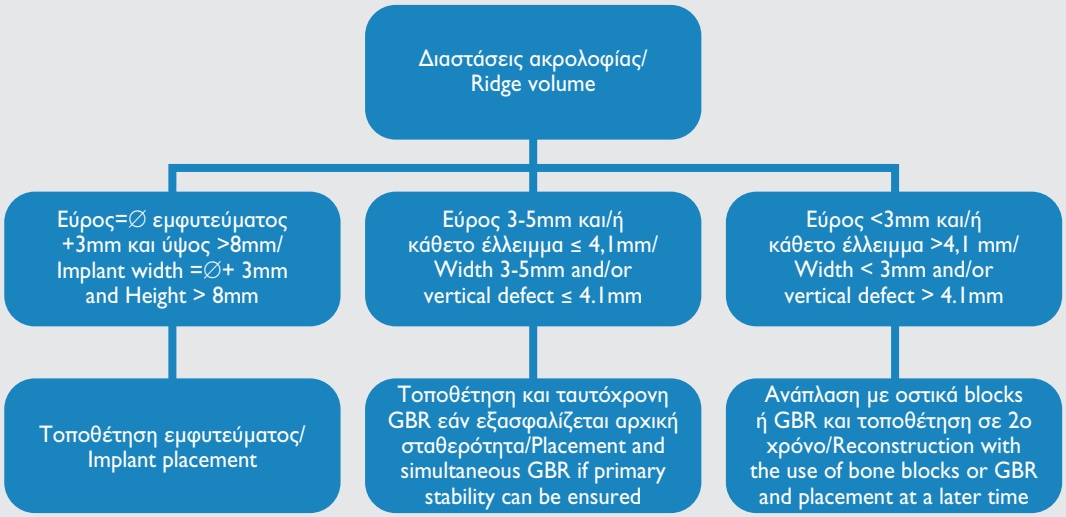

Εικ. 2. Κατευθυντήριες οδηγίες για επιλογή χειρουργικής τεχνικής και χρόνου τοποθέτησης του εμφυτεύματος με βάση τις διαστάσεις της υπάρχουσας φατνιακής ακρολοφίας.
Fig. 2. Guidelines for the selection of the surgical technique and implant placement timing on the basis of the volume of the existing alveolar ridge.

- Αν λείπουν δύο δόντια, τότε προτείνεται η τοποθέτηση δύο εμφυτευμάτων, αν το επιτρέπει ο διαθέσιμος χώρος. Αν ο διαθέσιμος χώρος δεν επαρκεί τότε είναι προτιμότερο να τοποθετηθεί ένα εμφύτευμα και να γίνει χρήση προβόλου ώστε να τηρηθούν οι απαραίτητες αποστάσεις και να διατηρηθεί η οστική παρυφή που θα υποστηρίξει τα μαλακά μόρια.
- Αν λείπουν τρία ή και περισσότερα δόντια, τότε η θεραπεία εκλογής είναι η κατασκευή μίας γέφυρας με γεφυρώματα ωοειδούς σχήματος για την προσομοίωση των μεσοδοντίων θηλών.

ΧΡΟΝΟΣ ΤΟΠΟΘΕΤΗΣΗΣ ΕΜΦΥΤΕΥΜΑΤΟΣ

Όταν στο σχέδιο θεραπείας υπάρχει εξαγωγή δοντιού πριν την τοποθέτηση εμφυτεύματος τότε υπάρχει η δυνατότητα της άμεσης εμφύτευσης, της άμεσης-μεθύστερης τοποθέτησης (4-8 εβδομάδες μετά την εξαγωγή), της μεθύστερης τοποθέτησης (12-16 εβδομάδες μετά την εξαγωγή) και της καθυστερημένης τοποθέτησης (4-6 μήνες από την εξαγωγή) (Sanz και συν. 2012).

Η άμεση τοποθέτηση είναι μια πολύ διαδεδομένη τεχνική με πολλά πλεονεκτήματα κυρίως της μείωσης του χρόνου θεραπείας κατά πολλούς μήνες και της μικρότερης νοσηρότητας. Τα δεδομένα των περισσοτέρων ερευνών δείχνουν ότι η επιβίωση των εμφυτευμάτων είτε με άμεση είτε με μεθύστερη είτε με καθυστερημένη εμφύτευση είναι συγκρίσιμη χωρίς στατιστικά σημαντική διαφορά (Chen και Buser, 2014).

Η αισθητική ζώνη όμως αποτελεί μια περισσότερο απαιτητική περιοχή σε σχέση με τις οπίσθιες περιοχές. Για αυτό τον λόγο μελετάται η σταθερότητα του θεραπευτικού αποτελέσματος έπειτα από κάθε μέθοδο αλλά και η καταλληλότητα της καθεμίας για την αισθητική ζώνη.

Αρχικά, η άμεση εμφύτευση για να επιλεχθεί ως θεραπεία εκλογής απαιτεί ιδιαίτερες και αυστηρότερες προϋποθέσεις (Ortega-Martínez και συν. 2012):

- Παρουσία παρειακού πετάλου πάχους τουλάχιστον 1 χιλιοστού.
- Το μετεξακτικό φατνίο να μην είναι όσο το δυνατόν φλεγμονώδες ή να μπορεί να καθαριστεί στον επιθυμητό βαθμό κατά την διάρκεια του χειρουργικού σταδίου.
- Να υπάρχει το κατάλληλο οστικό υπόστρωμα ώστε να είναι δυνατόν να επιτευχθεί αρχική σταθερότητα.
- Είναι προτιμότερο να γίνει όσο το δυνατόν ατραυματική εξαγωγή.
- Αν είναι δυνατόν να αποφευχθεί η αναπέταση κρημνού και να διατηρηθεί η αρχιτεκτονική των ιστών ανέπαφη.
- Αν η απόσταση μεταξύ του εμφυτεύματος και του αυχενικού οστού του μετεξακτικού φατνίου είναι μεγαλύτερη των 2 χιλιοστών απαιτείται τοποθέτηση μοσχεύματος στον χώρο αυτό.

treatment time by several months and lower morbidity. Most study data show that the survival rates of implants with immediate, late or delayed implant placement are comparable, with no statistically significant difference (Chen and Buser, 2014).

However, the aesthetic zone is more challenging than the posterior areas. Therefore, we examine the stability of the treatment result of each of these methods, as well as their suitability for the aesthetic zone.

Firstly, certain strict requirements need to be met in order for immediate implant placement to be selected as the treatment of choice (Ortega-Martínez et al. 2012):

- The buccal plate needs to be at last 1mm thick.
- The post-extraction socket needs to have the least possible inflammation or be able to be cleaned to the desired extent in the surgical stage.
- A sufficient bone background needs to be available to achieve primary stability.
- An atraumatic extraction is preferable.
- If possible, the raising of a flap should be avoided and the tissue architecture should be maintained as it is.
- If the distance between the implant and the crestal bone of the post-extraction socket is larger than 2 mm, the placement of a graft in this area is necessary.

The fact that this technique has been associated with higher crestal bone loss and soft tissue recession than late implant placement creates certain questions. As a technique, immediate implant placement is also more demanding than late placement in terms of achieving sufficient primary stability and good implant positioning (Chen et al. 2009).

In conclusion, immediate implant placement should be chosen after careful evaluation of the case and according to the above-mentioned guidelines. Late implant placement seems to offer certain advantages in terms of aesthetic stability, however more randomised clinical trials are needed in order to achieve conclusive results.

POST EXTRACTION ALVEOLAR RIDGE PRESERVATION

When immediate implant placement is not viable, we have the option of using a graft material in the socket to preserve the alveolar ridge volume. Research on this subject has not reached definitive conclusions.

According to recent studies, the post-extraction changes in ridge volume are rapid. More specifically, the alveolar ridge undergoes a mean horizontal reduction in width of 3.8mm and a mean vertical reduction in height of 1.24mm within 6 months after tooth extraction (Hammerle et al. 2012).

In order to prevent this loss of bone, various techniques and materials have been proposed. The materials are divided in two categories – slow and fast-absorption materials. The first category includes xenografts and allo-

Προβληματισμό προκαλεί το γεγονός ότι η τεχνική αυτή σχετίζεται με αυξημένη απώλεια αυχενικού οστού και υποχώρηση των μαλθακών ιστών σε σχέση με την μεθύστερη τοποθέτηση. Ακόμη, η άμεση εμφύτευση είναι πιο απαιτητική τεχνική από την μεθύστερη τοποθέτηση όσον αφορά την επίτευξη αρχικής σταθερότητας και καλής προσθετικής θέσης (Chen και συν. 2009).
Συμπερασματικά, η άμεση εμφύτευση πρέπει να επιλέγεται μετά από προσεκτική εκτίμηση του περιστατικού και με γνώμονα τις παραπάνω προϋποθέσεις. Η μεθύστερη τοποθέτηση του εμφυτεύματος φαίνεται να υπερέχει σε αισθητική σταθερότητα, παρόλα αυτά απαιτούνται περισσότερες τυχαιοποιημένες κλινικές μελέτες για ασφαλέστερα αποτελέσματα.

ΔΙΑΤΗΡΗΣΗ ΜΕΤΕΞΑΚΤΙΚΗΣ ΑΚΡΟΛΟΦΙΑΣ

Όταν η άμεση τοποθέτηση δεν είναι επιλογή τότε υπάρχει η δυνατότητα τοποθέτησης μοσχευματικού υλικού στο φατνίο με σκοπό την διατήρηση των διαστάσεων της ακρολοφίας. Η έρευνα στο αντικείμενο δεν έχει καταλήξει σε σαφή συμπεράσματα.
Σύμφωνα με πρόσφατες έρευνες έχει αποδειχτεί ότι μετά την εξαγωγή του δοντιού οι μεταβολές στις διαστάσεις της ακρολοφίας είναι ραγδαίες. Συγκεκριμένα, υπάρχει μέση μείωση εύρους 3.8 χιλιοστά και ύψους 1.24 χιλιοστά το πρώτο εξάμηνο μετά την εξαγωγή (Hammerle και συν. 2012).
Για να αποφευχθεί η μείωση αυτή του οστικού υποβάθρου έχουν προταθεί πολλές τεχνικές και διάφορα υλικά. Τα υλικά χωρίζονται σε δύο κατηγορίες, τα υλικά βραδείας και ταχείας απορρόφησης. Στην πρώτη κατηγορία ανήκουν τα ξενομοσχεύματα και τα αλλομοσχεύματα καθώς και ο συνθετικός υδροξυαπατίτης και επιτυγχάνουν καλή διατήρηση των διαστάσεων της ακρολοφίας για μεγάλο χρονικό διάστημα. Μειονέκτημά τους είναι ότι αυξάνουν τον χρόνο πριν την τοποθέτηση του εμφυτεύματος λόγω βραδείας απορρόφησης και αντικατάστασης. Συγκεκριμένα απαιτούν χρόνο επούλωσης 6-9 μήνες, διαφορετικά υπάρχει κίνδυνος να μην επιτευχθεί αρχική σταθερότητα κατά την τοποθέτηση του εμφυτεύματος. Στην δεύτερη κατηγορία ανήκουν αλλοπλαστικά υλικά όπως β-τριφωσφορικό ασβέστιο το οποίο απορροφάται και αντικαθίσταται από νεοσύστατο οστούν ταχέως σε 3-4 μήνες αλλά δεν διατηρεί τις διαστάσεις της ακρολοφίας σε μακροχρόνιο επίπεδο (Kassim και συν. 2014).
Με βάση τα παραπάνω δεδομένα μπορούμε να καθορίσουμε την αναγκαιότητα της διατήρησης της μετεξακτικής ακρολοφίας. Σε περίπτωση που επιλεγεί συμβατική προσθετική αποκατάσταση η εφαρμογή κάποιας τεχνικής διατήρησης φαίνεται να είναι αναγκαία ώστε να αποφευχθεί μακροχρόνια η αντιαισθητική κοίλανση που παρατηρείται προστομιακά στο νωδό διάστημα κάτωθεν του γεφυρώματος.

grafts, as well as synthetic hydroxylapatite, which can help preserve the ridge volume to a satisfactory degree for a long period of time. Their disadvantage is that they prolong the time before implant placement due to their slow absorption. Their healing time ranges between 6 and 9 months. If this requirement is not met, primary stability may have not been achieved by the time of implant placement. The second category includes alloplastic materials such as beta-TCP, which is quickly absorbed and replaced by newly-formed bone within 3-4 months, but cannot help maintain the ridge volume in the long run (Kassim et al. 2014).
Based on the above, we can determine the necessity of post extraction alveolar ridge preservation. If a conventional prosthetic restoration is chosen, the use of a preservation technique seems to be necessary in order to prevent, in the long run, the unaesthetic curving that is caused vestibularly in the edentoulous space below the bridge.
If the treatment plan involves the placement of implants within less than 4 months (immediate, immediate-late and late placement), then ridge preservation is not recommended, as healing will not have been completed by that time (Kassim et al. 2014).
In cases of delayed placement (over 6 months) ridge preservation is deemed necessary so that there is enough bone to support the implant at the time of the placement. However, further reconstruction of the area may be required.
The above points are summarised in Figure 3.

CONCLUSIONS

- The patient's medical history should be the first source of information regarding any risk factors that may affect the treatment plan.
- Prior to the development of any treatment plan, a thorough clinical examination needs to be conducted, focusing on the entire aesthetic appearance of the face and mouth.
- The smile line and prosthetic level need to be carefully evaluated in order to extract information regarding the complexity of the case and any potential limitations that the patient should be made aware of.
- Cone beam CT scanning will provide information on the volume of the alveolar ridge and help determine whether and which reconstruction techniques will be needed.
- A thin gingival biotype has been associated with aesthetic failure, as it is susceptible to post-trauma recession. Therefore, fine surgical manipulations and predictable treatment plans are required.
- The formation of the interdental papilla is one of the biggest clinical challenges. Research findings show that it is necessary to have a distance of 5mm between the crestal bone and the contact point of the restoration,

Όταν στο σχέδιο θεραπείας εμπεριέχεται η τοποθέτηση εμφυτευμάτων σε χρονικό διάστημα μικρότερο των 4 μηνών (άμεση, άμεση-μεθύστερη και μεθύστερη τοποθέτηση) τότε η διατήρηση της ακρολοφίας δεν συνιστάται καθώς δεν θα έχει ολοκληρωθεί η επούλωση (Kassim και συν. 2014).
Εάν όμως γίνει καθυστερημένη τοποθέτηση (άνω των 6 μηνών) τότε η διατήρηση της μετεξακτικής ακρολοφίας κρίνεται αναγκαία ώστε να υπάρξει επαρκές οστικό υπόβαθρο κατά την τοποθέτηση του εμφυτεύματος. Ωστόσο δεν αποκλείεται η πιθανότητα να απαιτείται περεταίρω ανάπλαση της περιοχής.
Τα παραπάνω συνοψίζονται στην Εικόνα 3.

ΣΥΜΠΕΡΑΣΜΑΤΑ

- Το ιστορικό του ασθενούς αποτελεί την πρώτη πηγή πληροφοριών και πιθανών επιβαρυντικών παραγόντων που θα επηρεάσουν το σχέδιο θεραπείας.
- Η κλινική μελέτη πρέπει να είναι λεπτομερειακή με έμφαση στην όλη αισθητική του προσώπου αλλά και του στόματος πριν την εκπόνηση του σχεδίου θεραπείας.
- Η γραμμή γέλωτος και το προσθετικό επίπεδο αξιολογούνται προσεκτικά και δίνουν πληροφορίες για την δυσκολία του περιστατικού και πιθανούς περιορισμούς που πρέπει να είναι ενήμερος ο ασθενής.
- Η μελέτη της αξονικής τομογραφίας κωνικής δέσμης

in order for the interdental papilla to be formed.
- In some cases, it is decided to reinforce the soft tissues before or during implant placement in order to achieve a better aesthetic result.
- Prosthetically driven implant placement is the best technique for optimal aesthetic results.
- Based on the radiographic information of ridge volume and the ideal prosthetic position for the implant, the clinician can decide whether some sort of bone regeneration is needed in the surgical phase.
- The edentulous part will determine to a large extent the number and position of the implants that will be placed, as a certain distance needs to be maintained between the teeth and the implants, as well as between the implants themselves, in order to preserve the interdental alveolar margin, which also affects the formation of the interdental papilla.
- Late implantation seems to offer more benefits than immediate implantation in terms of aesthetic stability.
- Immediate implantation can be used in certain cases, i.e. when the buccal plate is at least 1.5mm thick and intact, the tooth has been extracted atraumatically, the raising of a flap has been avoided, and there is primary stability.
- The use of grafts and membranes in the post-extraction socket can help preserve the size of the space successfully; however they require a long period of time before they reach maturity.

Εικόνα 3/Figure 3

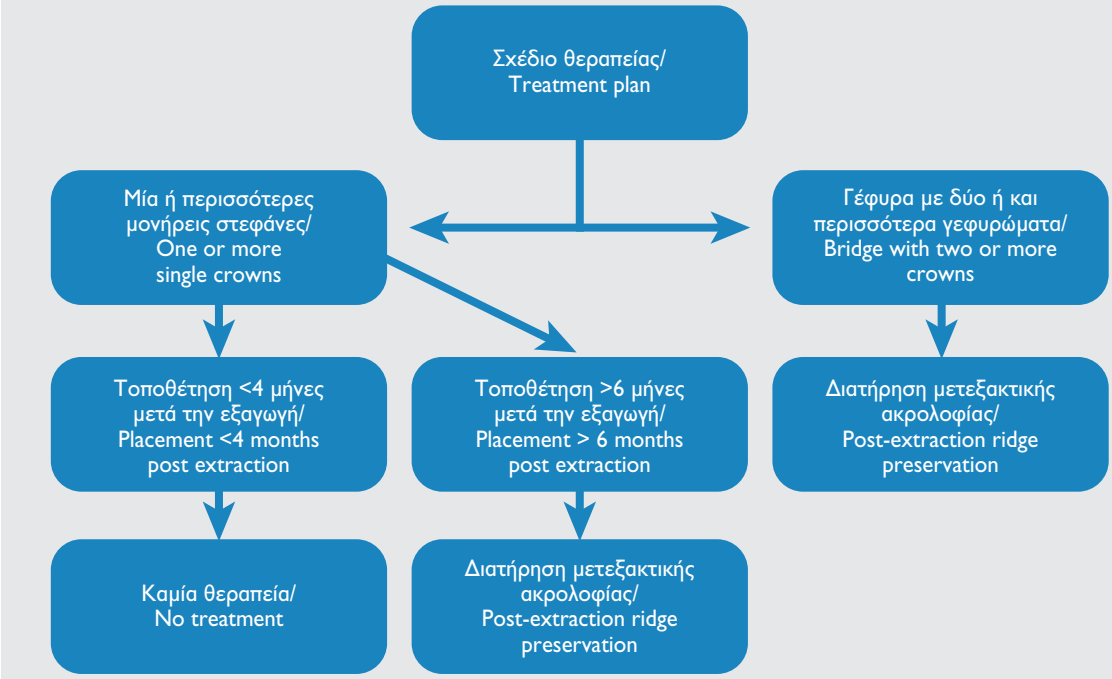

Εικ. 3. Αλγόριθμος για επιλογή ή όχι διατήρησης φατνιακής ακρολοφίας.
Fig. 3. Algorithm for preservation or non-preservation of the alveolar ridge.

θα μας δώσει τις διαστάσεις της φατνιακής ακρολοφίας και θα καθορίσει αν και ποιες αναπλαστικές τεχνικές θα χρειαστούν.

- Ο λεπτός βιότυπος ούλων σχετίζεται με αισθητική αποτυχία καθώς είναι επιρρεπής σε απορρόφηση μετά από τραύμα. Για αυτό το λόγο απαιτεί λεπτούς χειρισμούς και πιο προβλέψιμα σχέδια θεραπείας.
- Ο σχηματισμός της μεσοδόντιας θηλής είναι ένα από τα σοβαρότερα κλινικά προβλήματα. Οι έρευνες συμφωνούν ότι για να υπάρχει επαρκής χώρος για το σχηματισμό της πρέπει η απόσταση μεταξύ του αυχενικού οστού και του σημείου επαφής της αποκατάστασης να είναι της τάξης των 5 χιλ.
- Σε ορισμένες περιπτώσεις επιλέγεται η ενίσχυση των μαλακών ιστών πριν ή και κατά την διάρκεια τοποθέτησης των εμφυτευμάτων με σκοπό καλύτερο αισθητικό αποτέλεσμα.
- Η προσθετικά καθοδηγούμενη τοποθέτηση του εμφυτεύματος είναι η ιδανική τεχνική για την επίτευξη της καλύτερης αισθητικής.
- Οι διαστάσεις της ακρολοφίας από τον ακτινογραφικό έλεγχο σε συνδυασμό με την ιδανική προσθετική θέση του εμφυτεύματος δίνουν τη δυνατότητα στον κλινικό να γνωρίζει εάν θα χρειαστεί κάποιο είδος οστικής ανάπλασης κατά την διάρκεια του χειρουργικού μέρους.
- Το νωδό τμήμα θα καθορίσει σε μεγάλο βαθμό τον αριθμό και τη θέση των εμφυτευμάτων που θα τοποθετηθούν, καθώς απαιτείται συγκεκριμένη απόσταση μεταξύ δοντιών και εμφυτευμάτων αλλά και εμφυτευμάτων μεταξύ τους, ώστε να διατηρηθεί η ενδιάμεση οστική παρυφή, που επηρεάζει και το σχηματισμό της μεσοδόντιας θηλής.
- Η μεθύστερη εμφύτευση φαίνεται να υπερέχει σε αισθητική σταθερότητα σε σχέση με την άμεση εμφύτευση.
- Η άμεση εμφύτευση αποδίδει υπό συγκεκριμένες προϋποθέσεις, δηλαδή όταν το παρειακό πέταλο έχει πάχος 1,5mm και είναι ακέραιο, γίνει ατραυματική εξαγωγή του δοντιού, αποφευχθεί η αναπέταση κρημνού και υπάρχει αρχική σταθερότητα.
- Η χρήση μοσχευμάτων και μεμβρανών στο μετεξακτικό φατνίο διατηρούν τις διαστάσεις με επιτυχία, αλλά απαιτούν μεγάλο χρόνο ωρίμανσης.
- Υλικά εκλογής είναι τα ξενομοσχεύματα και τα αλλοπλαστικά υλικά, καθώς είναι αυτά με τα καλύτερα αποτελέσματα, έχοντας διαφορετικά πλεονεκτήματα και μειονεκτήματα.
- Ο χρόνος ωρίμανσης και αντικατάστασης των μοσχευμάτων είναι ιδιαίτερα μεγάλος, για αυτό το λόγο και προτιμούνται στην διατήρηση της μετεξακτικής ακρολοφίας, όταν η τοποθέτηση των εμφυτευμάτων καθυστερήσει άνω των 6 μηνών.
- Τέλος, η συνεργασία μεταξύ των θεράποντων ιατρών αλλά και η σωστή ενημέρωση του ασθενούς, αποτελεί βασικό πυλώνα επιτυχίας του εκάστοτε σχεδίου θεραπείας.

- The materials of choice include xenografts and alloplastic materials, as they provide the best results, with various advantages and disadvantages.
- Graft maturation and replacement time is very long and therefore grafts should ideally be used for post-extraction ridge volume preservation only when implant placement is going to be delayed by over 6 months.
- Finally, the collaboration between the treating doctors, as well the patient's proper informing, are key to the success of the treatment plan.

ΒΙΒΛΙΟΓΡΑΦΙΑ/REFERENCES

Al-Sabbagh M: Implants in the Esthetic Zone. Dent Clin N Am 50:391–407, 2006

Bedrossian E, Sullivan RM, Malo P: Fixed-Prosthetic Implant Restoration of the Edentulous Maxilla: A Systematic Pretreatment Evaluation Method. J Oral Maxillofac Surg 66:112-122, 2008

Bouri A Jr, Bissada N, Al-Zahrani MS, Faddoul F, Nouneh I: Width of Keratinized Gingiva and the Health Status of the Supporting Tissues Around Dental Implants. Int J Oral Maxillofac Implants 23:323–326, 2008

Buser D, Martin W, Belser UC: Optimizing Esthetics for Implant Restoration in the Anterior Maxilla: Anatomic And Surgical Considerations. Int J Oral Maxillofac Implants 19(Suppl):43-61, 2004

Chen ST, Beagle J, Jensen SS, Chiapasco M, Darby I: Consensus statements and recommended clinical procedures regarding surgical techniques. Int J Oral Maxillofac Implants 24(Suppl):272-278, 2009

Chen ST, Buser D: Esthetic Outcomes Following Immediate and Early Implant Placement in the Anterior Maxilla—A Systematic Review. Int J Oral Maxillofac Implants 29(Suppl):186–215, 2014

Δημητρίου Π, Ζήσης Α, Καρκαζής Η, Πολυζώης Γ, Σταυράκης Γ: Κινητή Προσθετική: Ολικές Οδοντοστοιχίες. Εκδόσεις Μπονισέλ 2001, σελ. 213

Fuentealba R, Jofré J: Esthetic Failure in Implant Dentistry. Dent Clin N Am 59:227–246, 2015

Greenstein G, Cavallaro J: The Clinical Significance of Keratinized Gingiva Around Dental Implants. Compend Cont Educ Dent 32:24–31, 2011

Hammerle CH, Araujo MG, Simion M: Evidence-based knowledge on the biology and treatment of extraction sockets. Clin Oral Implants Res 23(Suppl 5):80–82, 2012

Juodzbalys G, Kubilius M: Clinical and Radiological Classification of the Jawbone Anatomy in Endosseous Dental Implant Treatment. J Oral Maxillofac Res 4:e2, 2013

Kassim B, Ivanovski S, Mattheos N: Current Perspectives on the Role of Ridge (Socket) Preservation Procedures in Dental Implant Treatment in the Aesthetic Zone. Aust Dent J 59:48-56, 2014

Kourtis S, Kokkinos K, Roussou V: Predicting the Final Result in Implant-Supported Fixed Restorations for Completely Edentulous Patients. J Esthet Restor Dent 26:40-47, 2014

Levine RA, Huynh-Ba G, Cochran DL: Soft Tissue Augmentation Procedures for Mucogingival Defects in Esthetic Sites. Int J Oral Maxillofac Implants 29(Suppl):155-85, 2014

Lindhe J, Berglundh T: The Interface Between the Mucosa and the Implant. Periodontol 2000 17:47–54, 1998

Milinkovic I, Cordaro L: Are there Specific Indications for the Different Alveolar Bone Augmentation Procedures for Implant Placement? A Systematic Review. Int J Oral Maxillofac Surg 43:606–625, 2014

Ortega-Martínez J, Pérez-Pascual T, Mareque-Bueno S, Hernández-Alfaro F, Ferrés-Padró E: Immediate implants following tooth extraction. A systematic review. Med Oral Patol Oral Cir Bucal 17(2):251-261, 2012

Rodriguez AM, Rosenstiel SF: Esthetic considerations related to bone and soft tissue maintenance and development around dental implants. J Prosthet Dent 108:259-267, 2012

Sanz I, Garcia-Gargallo M, Herrera D, Martin C, Figuero E, Sanz M: Surgical protocols for early implant placement in post-extraction sockets. A systematic review. Clin Oral Implants Res 23:67–79, 2012

Wood MR, Vermilyea SG: A review of selected dental literature on evidence-based treatment planning for dental implants. J Prosthet Dent 92:447-462, 2004

Διεύθυνση επικοινωνίας:
Χλιαουτάκης Αγαμέμνων
Θεσσαλονίκης 124,
183 45 Μοσχάτο, Ελλάδα
Τηλ.: 694224552, 210 9408720
e-mail: a.chliaoutakis@gmail.com

Address:
Chliaoutakis Agamemnon
124 Thessalonikis Street,
183 45 Moschato, Attica, Greece
Tel: 0030 210 9408720, 0030 694224552
e-mail: a.chliaoutakis@gmail.com

Υποτροπή πλειόμορφου αδενώματος παρωτίδας Παρουσίαση περίπτωσης

Αρετή ΒΟΛΙΩΤΗ[1], Γεώργιος ΡΩΜΑΝΟΣ[2], Ελένη ΚΟΝΣΟΛΑΚΗ[3], Παναγιώτης-Ιωάννης ΧΑΤΖΗΜΑΝΩΛΗΣ[4]

Κλινική Στοματικής και Γναθοπροσωπικής Χειρουργικής Πανεπιστημιακού Νοσοκομείου Ηρακλείου (Συντονίστρια Διευθύντρια: Ελένη Κονσολάκη)

Recurrence of parotid pleomorphic adenoma Case report

Areti VOLIOTI, George ROMANOS, Eleni KONSOLAKI, Panagiotis-Ioannis HATZIMANOLIS

Department of Oral and Maxillofacial Surgery, at University Hospital of Heraklion, Greece (Head: Dr. Eleni Konsolaki)

Ενδιαφέρουσα περίπτωση
Case report

ΠΕΡΙΛΗΨΗ: Το πλειόμορφο αδένωμα, γνωστό και ως μικτός όγκος, αποτελεί το πιο συχνά απαντώμενο νεόπλασμα των σιελογόνων αδένων και το 60-70% όλων των όγκων της παρωτίδας. Το πλειόμορφο αδένωμα της παρωτίδας μπορεί να λάβει μεγάλες διαστάσεις ενώ, αν και καλόηθες, εμφανίζει συχνά υποτροπή μετά την αρχική χειρουργική αφαίρεσή του. Η αντιμετώπιση μιας τέτοιας υποτροπής αποτελεί πρόκληση για τον ΣΓΠΧ καθώς αυξάνει τον κίνδυνο βλάβης του προσωπικού νεύρου, εκ νέου υποτροπής και κακοήθους εξαλλαγής του όγκου. Η χειρουργική τεχνική που θα χρησιμοποιηθεί σχετίζεται άμεσα με την πιθανότητα υποτροπής του πλειόμορφου αδενώματος ενώ η μετεγχειρητική ακτινοθεραπεία φαίνεται να παίζει σημαντικό ρόλο στην αντιμετώπισή της.
Ο σκοπός αυτού του άρθρου είναι να παρουσιάσει μια περίπτωση υποτροπής ενός παρωτιδικού πλειόμορφου αδενώματος σε μια γυναίκα ασθενή 27 ετών, καθώς και τον τρόπο που αντιμετωπίστηκε.

ΛΕΞΕΙΣ ΚΛΕΙΔΙΑ: Πλειόμορφο αδένωμα, παρωτίδα, υποτροπή, ακτινοθεραπεία

SUMMARY: Pleomorphic adenoma, also known as mixed tumor, is the most commonly occurring tumor of salivary glands and 60-70% of all of the parotid tumors. The pleomorphic adenoma of the parotid gland can achieve considerable dimensions and, although benign, often recurs after the initial surgical removal. Dealing with such a recurrence is a challenge for the OMFS as it increases the risk of damaging the facial nerve, of recurrence and malignant transformation of the tumor. The surgical technique that will be used is directly related to the likelihood of recurrence of pleomorphic adenoma, while postoperative radiotherapy appears to play an important role in combating it. The aim of this paper is to present a case of recurrent pleomorphic adenoma of the parotid gland in a 27 years old female patient, and the way that it was managed.

KEY WORDS: pleomorphic adenoma, parotid gland, recurrence, radiotherapy

[1]*Ειδικευόμενη ΣΓΠΧ*
[2]*Επιμελητής Α΄, Κλινική ΣΓΠΧ ΠΑΓΝΗ*
[3]*Συντονίστρια Διευθύντρια, Κλινική ΣΓΠΧ ΠΑΓΝΗ*
[4]*ΣΓΠΧ, Συντονιστής Διευθυντής Κλινικής ΣΓΠΧ ΠΑΓΝΗ (1990-2014)*

Παρελήφθη: 10/4/2017 - Έγινε δεκτή: 5/5/2017

Paper received: 10/4/2017 - Accepted: 5/5/2017

ΕΙΣΑΓΩΓΗ

Το πλειόμορφο αδένωμα, γνωστό και ως μικτός όγκος, είναι το συνηθέστερο νεόπλασμα των σιελογόνων αδένων και αποτελεί το 60-70% όλων των όγκων της παρωτίδας. Πρόκειται για ένα καλόηθες νεόπλασμα που απαντάται συχνότερα σε άτομα ηλικίας 30-50 ετών, με μεγαλύτερη προτίμηση στις γυναίκες. Ιστολογικά προέρχεται από κύτταρα του παρεγχύματος των σιελογόνων αδένων και φέρει επιθηλιακά και μεσεγχυματικά στοιχεία (Ellis και Auclair, 2007). Η θεραπεία του πλειόμορφου αδενώματος συνίσταται στη χειρουργική του αφαίρεση (Bradley 2001). Αν και η πρόγνωση του όγκου είναι καλή, εμφανίζει συχνές υποτροπές (Allen και συν. 2006) και κάθε υποτροπή αποτελεί μία ξεχωριστή πρόκληση για τον ΣΓΠΧ σε ότι αφορά την αντιμετώπισή της (Abu-Ghanem Y και συν. 2016).

INTRODUCTION

Pleomorphic adenoma, also known as mixed tumour, is the most common salivary gland neoplasm, accounting for 60-70% of all parotid tumours. It is a benign neoplasm that occurs more frequently in individuals between 30 and 50 years old, mostly women. Histologically, it originates from salivary gland mesenchymal cells and includes epithelial and mesenchymal elements (Ellis and Auclair, 2007).
The treatment for pleomorphic adenoma is surgical removal (Bradley 2001). Even though its prognosis is good, it often recurs (Allen et al. 2006), and each recurrence represents a new treatment challenge for the oral and maxillofacial surgeon (Abu-Ghanem Y et al. 2016).

ΠΕΡΙΓΡΑΦΗ ΠΕΡΙΠΤΩΣΗΣ

Γυναίκα ασθενής 27 ετών προσέρχεται στα εξωτερικά ιατρεία της κλινικής μας με ευμεγέθη διόγκωση της αριστερής παρωτιδικής χώρας (Χατζημανώλης 2015). Η ασθενής έχει χειρουργηθεί πριν από 9 έτη για αφαίρεση ογκωτικής εξεργασίας στην ίδια περιοχή σε νοσοκομείο της αλλοδαπής. Έκτοτε και σταδιακά παρουσιάζει βαθμιαία αύξηση της διόγκωσης. Η ασθενής έχει ελεύθερο ιατρικό ιστορικό.
Από την κλινική εξέταση η διόγκωση έχει διαστάσεις 6 Χ 5 εκ. και στη μεγαλύτερη έκτασή της έχει στενή σχέση με το υπερκείμενο δέρμα, το οποίο δεν παρουσιάζει σημεία εξέλκωσης. Κατά την ψηλάφηση, ο όγκος είναι σχετικά κινητός, ανώδυνος, με υπόσκληρη σύσταση και πολυλοβώδη επιφάνεια (Εικ. 1). Επιπλέον δεν συνυπάρχουν άλλες μάζες ή διογκώσεις στην τραχηλική χώρα και η νευρολογική εξέταση δεν αποκαλύπτει δυσλειτουργία στην περιοχή κατανομής του σύστοιχου προσωπικού νεύρου (Εικ. 2).
Μετά την κλινική εξέταση λαμβάνεται δείγμα για κυτταρολογική εξέταση με την τεχνική FNA, η οποία αναδεικνύει την ύπαρξη καλοήθη όγκου με χαρακτηριστικά πλειόμορφου αδενώματος.
Ακολουθεί απεικονιστικός έλεγχος με τη διενέργεια αξονικής τομογραφίας σπλαγχνικού κρανίου και τραχήλου με οριζόντιες και στεφανιαίες τομές (Εικ. 3α και 3β), που επιβεβαιώνει την παρουσία όγκου στην αριστερή παρωτιδική χώρα.
Η ασθενής προγραμματίζεται για χειρουργική αφαίρεση του όγκου μετά τον απαραίτητο προεγχειρητικό έλεγχο. Η προσπέλαση γίνεται με προωτιαία τομή σε συνδυασμό με υπογνάθια επέκταση (Εικ. 4). Μετά την αναπέταση του κρημνού, την αναγνώριση και παρασκευή των κλάδων του προσωπικού νεύρου, αφαιρείται ο όγκος με επιπολής παρωτιδεκτομή (Εικ. 5 και 6). Το χειρουργικό παρασκεύασμα έχει πολυλοβώδη επιφάνεια και περιλαμβάνει μέρος του δέρματος που βρισκόταν σε στενή σχέση με τον όγκο (Εικ. 7). Ακολουθεί τοποθέτηση παροχέτευσης και συρραφή του τραύματος κατά στρώματα (Εικ. 8). Από

CASE REPORT

A 27-year-old female patient presented at the outpatient clinic of our hospital with a large swelling in the left parotid area (Chatzimanolis 2015). Nine years earlier, the patient had been operated on for the removal of a tumorous lesion in the same area, at a hospital abroad. Since then, the swelling had gradually been growing. The patient's medical history was unremarkable.
The clinical examination revealed that the swelling was 6x5cm large. To a large extent, it was closely associated with the overlying skin, which did not bear any signs of a lesion. Upon palpation, the tumour was found to be relatively mobile, painless, moderately hard, with a multilobar surface (Fig. 1). Moreover, there were no other masses or swellings in the neck area, and the neurological examination did not reveal any malfunction in the cross-sectional area of the ipsilateral facial nerve (Fig. 2).
Upon completion of the clinical examination, a sample was taken for FNA cytological examination, which revealed the presence of a benign tumour with pleomorphic adenoma features.
This was followed by an imaging examination through viscerocranium and neck CT scanning with horizontal and sagittal sections (Fig. 3a and 3b), which confirmed the presence of a tumour in the left parotid area.
The patient was scheduled for surgical removal of the tumour after the necessary preoperative workup. The tumour was accessed through a preauricular incision with submandibular extension (Fig. 4). After the flap was raised and the branches of the facial nerve were identified and dissected, the tumour was removed by superficial parotidectomy (Fig. 5 and 6). The surgical specimen had a multilobar surface and included part of skin that was closely associated with the tumour (Fig. 7). The wound was sutured in layers after placement of a drain (Fig. 8). The histological examination revealed a mixed parotid tumour that had been developing in a

Εικ. 1. Κλινική εικόνα της ασθενούς και του όγκου.
Fig. 1. Clinical picture of the patient and the tumour.

Εικ. 2. Η ασθενής δεν παρουσιάζει πάρεση του προσωπικού νεύρου.
Fig. 2. The patient does not display any facial nerve paresis.

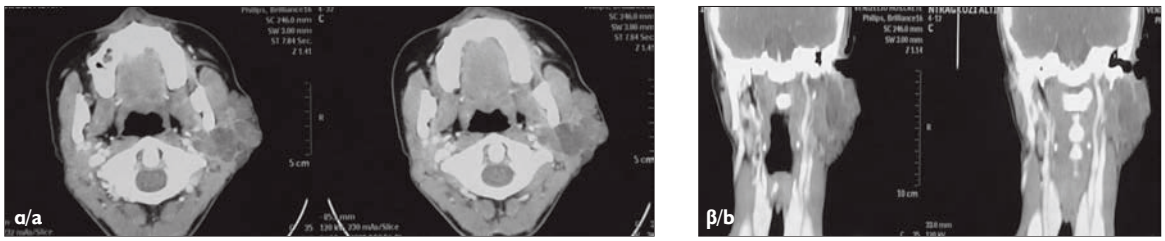

Εικ. 3: Προεχγειρητική CT σπλαγχνικού κρανίου. (α) οριζόντιες και (β) στεφανιαίες τομές.
Fig. 3: Preoperative viscerocranium CT. (a) horizontal and (b) coronal sections.

την ιστολογική εξέταση προκύπτει μικτός όγκος της παρωτίδας που αναπτύσσεται οζοειδώς στον παρωτιδικό ιστό, στον γύρω λιπώδη ιστό και στο χόριο του υπερκείμενου δέρματος (Εικ. 9 α και β). Ο όγκος αφαιρείται επί υγιών ορίων και κακοήθης εξαλλαγή δεν διαπιστώνεται.
Η ασθενής παρουσιάζει καλή μετεγχειρητική πορεία χωρίς πάρεση του προσωπικού νεύρου (Εικ. 10). Το μέγεθος του όγκου και το γεγονός ότι προήλθε από υποτροπή ατελούς αφαίρεσης, μας οδηγεί στην απόφαση της χορήγησης ακτινοβολίας ώστε να ελαχιστοποιηθούν οι πιθανότητες μιας δεύτερης υποτροπής στο μέλλον. Η ασθενής υποβάλλεται σε πλήρη οδοντιατρικό έλεγχο και 2 μήνες μετά την επέμβαση αρχίζει η χορήγηση της ακτινοβολίας, περίπου 50 Gy με συμβατική κλασματοποίηση (1.8 Gy / ημέρα) με επίκεντρο την παρωτιδική χώρα και σε συνολική έκταση 7 X 7 cm.
Η ασθενής ολοκλήρωσε τη θεραπεία με επιτυχία και κατά τους τακτικούς επανελέγχους της επταετούς μετεγχειρητικής της πορείας δεν έχει παρουσιάσει σημεία και συμπτώματα υποτροπής (Εικ. 11).

ΣΥΖΗΤΗΣΗ

Η υποτροπή του πλειόμορφου αδενώματος της παρωτίδας σχετίζεται άμεσα με τη χειρουργική τεχνική που

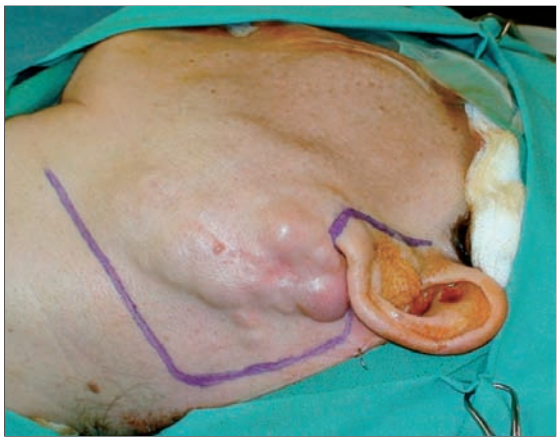

Εικ. 4: Σχεδιασμός δερματικής τομής.
Fig. 4: Drawing of the skin incision.

nodular pattern in the parotid tissue, the surrounding fat tissue and the overlying dermis (Fig. 9a and b). The tumour was removed with clear margins and no malignant lesion was discovered.
The patient had a good postoperative course without any paresis of the facial nerve (Fig. 10). The size of the tumour, as well as the fact that it had developed as a

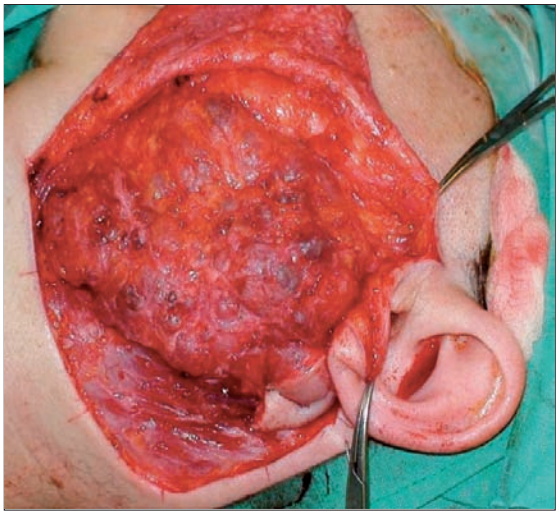

Εικ. 5: Παρασκευή κρημνού και του όγκου με την διηθημένη δερματική νησίδα.
Fig. 5: Dissection of the flap and tumour together with the infiltrated skin islet.

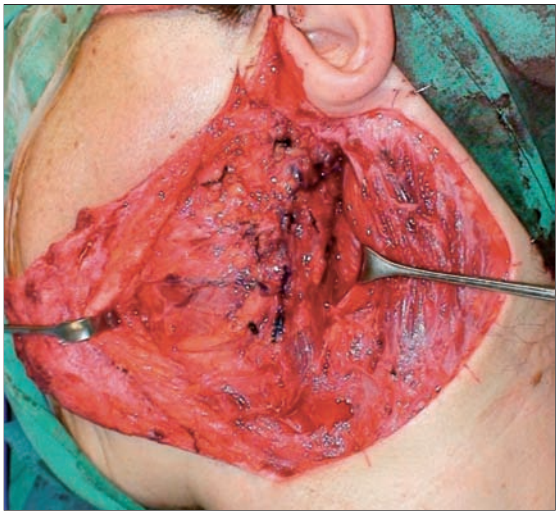

Εικ. 6: Το στέλεχος και οι κλάδοι του προσωπικού νεύρου μετά την αφαίρεση του όγκου.
Fig. 6: The main trunk and the branches of the facial nerve after the removal of the tumour.

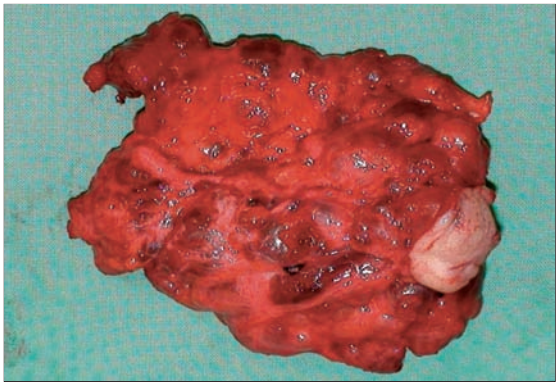

Εικ. 7: Το χειρουργικό παρασκεύασμα.
Fig. 7: The surgical specimen.

Εικ. 8: Τοποθέτηση παροχέτευσης- Συρραφή τραύματος.
Fig. 8: Drain placement – Wound suturing.

χρησιμοποιήθηκε για την αρχική αφαίρεσή του. Η εκπυρήνιση του όγκου σχετίζεται με τα υψηλότερα ποσοστά υποτροπών (8-45%), ακολουθεί η επιπολής (2-5%, κατά άλλους <1) και τέλος η ολική (<0,4%) παρωτιδεκτομή (Colella και συν. 2015, Papadogeorgakis 2011).
Η εντόπιση του όγκου στον εν τω βάθει λοβό της παρωτίδας, το μεγάλο μέγεθος του όγκου (>2 cm), η εγγύτητά του με το προσωπικό νεύρο, η μεγάλη ηλικία του ασθενούς και οι πολλαπλές προηγούμενες υποτροπές είναι άλλοι παράγοντες που έχουν συσχετισθεί με τον κίνδυνο υποτροπής του πλειόμορφου αδενώματος μετά την αρχική αφαίρεση του (Henriksson και συν. 1998).
Η υποτροπή του πλειόμορφου αδενώματος σχετίζεται με τα ιστοπαθολογικά χαρακτηριστικά του. Οι όγκοι αυτοί δεν περιβάλλονται από αληθείς κάψες αλλά από ψευδοκάψες με ψευδοπόδια που εισέρχονται μέσα στο περιβάλλον φυσιολογικό παρωτιδικό παρέγχυμα. Η ατελής κάψα, η ρήξη της κατά τη διάρκεια της αφαίρεσης του όγκου και η πολυκεντρικότητά του μπορούν να εξηγήσουν την υποτροπή (Zbären και συν. 2013).

result of a recurring incomplete excision, led to a decision to administer radiation in order to minimise the chances of a second recurrence in the future. The patient underwent a full dental examination. Two months postoperatively, she began receiving conventional fractionation radiation of around 50 Gy (1.8 Gy / day) with an epicentre in the parotid area and a total area of 7x7cm.
The patient completed her treatment successfully and has not shown any signs or symptoms of recurrence in the regular follow-ups that have taken place in the 7 years that have passed since her operation (Fig.11).

DISCUSSION

Parotid pleomorphic adenoma recurrence is directly associated with the surgical technique that had been used for its original removal. Tumour enucleation has been associated with the highest recurrence rates (8-45%), followed by superficial parotidectomy (2-5%, according to

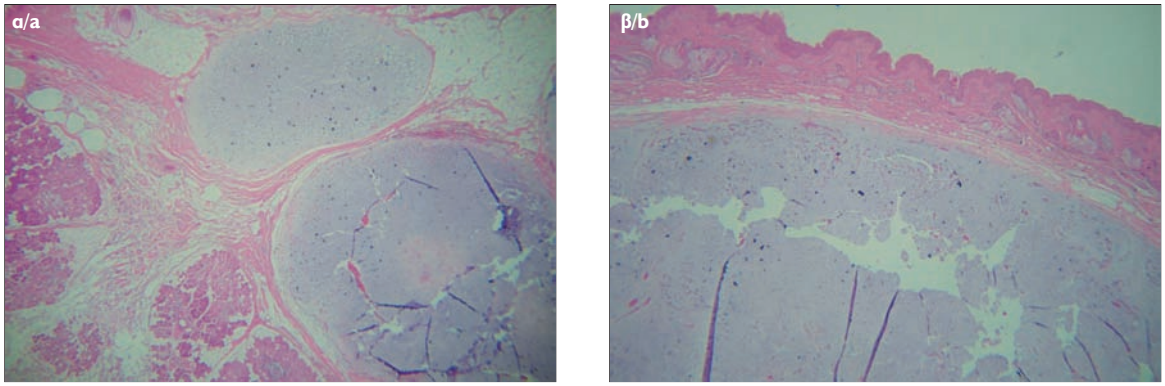

Εικ. 9: Ιστολογική εικόνα μικτού όγκου παρωτίδας που αναπτύσσεται οζοειδώς στον παρωτιδικό ιστό, στον γύρω λιπώδη ιστό (α) και στο χόριο του υπερκείμενου δέρματος (β) (H&A, x100).
Fig. 9: Histological image of a mixed parotid tumour that has developed in a nodular pattern in the parotid tissue, the surrounding fat tissue (a) and the overlying dermis (b) (H&A, x100).

Εικ. 10: Μετεγχειρητικά δεν παρατηρείται πάρεση του προσωπικού νεύρου.
Fig. 10: Postoperatively, no facial nerve paresis is observed.

Εικ. 11: Μετεγχειρητική εικόνα ασθενούς 5 χρόνια μετά.
Fig. 11: Postoperative picture of the patient 5 years later.

Στην διεθνή βιβλιογραφία υπάρχουν αρκετές αναφορές σχετικά με την χορήγηση μετεγχειρητικής ακτινοβολίας για τον έλεγχο της υποτροπής με ενθαρρυντικά αποτελέσματα (Dawson 1989, Allen και συν. 2006, Abu-Ghanem Y και συν. 2016). Η συνδυασμένη αντιμετώπιση συνοδεύεται από υψηλά ποσοστά τοπικού ελέγχου ενώ η πιθανότητα βλάβης του προσωπικού νεύρου είναι πολύ μικρή σε σχέση με τις περιπτώσεις εκείνες που αντιμετωπίζονται με διαδοχικές επεμβάσεις (Allen και συν. 2006).
Η μετεγχειρητική ακτινοθεραπεία έχει χρησιμοποιηθεί σε περιπτώσεις ανεπαρκούς εξαίρεσης ή διεγχειρητικής διασποράς του όγκου. Ωστόσο ο ρόλος της στην αντιμετώπιση της υποτροπής του πλειόμορφου αδενώματος παραμένει αινιγματικός (Larson 2001). Ορισμένοι συγγραφείς προτείνουν την χρήση της σε συγκεκριμένες περιπτώσεις υποτροπής (Papadogeorgakis και συν. 2012, Renehan και συν. 1996), ενώ άλλοι υποστηρίζουν πως δεν πρέπει να χρησιμοποιείται σαν θεραπευτική επιλογή σε ένα καλοήθες νεόπλασμα καθώς υπάρχει ο κίνδυνος εμφάνισης κακοήθειας επαγώμενης από την ακτινοβολία (van der Laan και

others <1) and total parotidectomy (<0.4%) (Colella et al. 2015, Papadogeorgakis 2011).
Other factors that have been associated with the risk of parotid pleomorphic adenoma recurrence after its initial removal. include the tumour's location in the deep lobe of the parotid, its large size (>2cm), proximity to the facial nerve, the patient's old age, and multiple previous recurrences (Henriksson et al. 1998).
The recurrence of pleomorphic adenomas is related to their histopathological features. The tumours are not surrounded by a real capsule, but pseudocapsules with pseudopodia, that penetrate the surrounding healthy parotid parenchyma. This incomplete capsule, its tearing during tumour removal, and the tumour's multicentricity can explain any potential recurrences (Zbären et al. 2013).
The international literature contains several reports of postoperative radiation administration for the control of pleomorphic adenoma recurrence, with positive results (Dawson 1989, Allen et al. 2006, Abu-Ghanem Y et al. 2016). A combined approach has been associated with increased levels of local control, while the risk of injury to the facial nerve is very low, compared to cases that have been treated with consecutive operations (Allen et al. 2006).
Postoperative radiotherapy has been used in cases of insufficient removal or intraoperative spreading of the tumour. However, its role in the treatment of recurring pleomorphic adenomas is still unclear (Larson 2001). Some authors recommend its use in certain cases of recurrence (Papadogeorgakis et al. 2012, Renehan et al. 1996), while others maintain that it should not be used as treatment of choice in benign neoplasms, as it involves a risk of radiation-induced malignancy (van der Laan et al. 1995). Moreover, radiation is not free of complications, the majority of which are reversible (local erythema, dry mouth, neuroaesthetic disorders etc.), while others are more serious (osteonecrosis) (Chen et al. 2006)

συν. 1995). Επιπλέον η ακτινοθεραπεία δεν είναι ελεύθερη επιπλοκών, άλλες από τις οποίες είναι στην πλειοψηφία τους αναστρέψιμες (τοπικό ερύθημα, ξηροστομία, νευροαισθητηριακές διαταραχές, κ.ά.), ενώ άλλες είναι περισσότερο σοβαρές (οστική νέκρωση) (Chen και συν. 2006)

ΣΥΜΠΕΡΑΣΜΑΤΑ

Τα πλειόμορφα αδενώματα της παρωτίδας μπορεί να υποτροπιάσουν σε ένα μεγάλο ποσοστό μετά την αρχική χειρουργική αφαίρεσή τους. Η αντιμετώπιση μιας τέτοιας υποτροπής αποτελεί σύνθετο πρόβλημα για τον στοματογναθοπροσωπικό χειρουργό καθώς αυξάνει τη δυσκολία ανεπίπλεκτης χειρουργικής εξαίρεσης. Ο συνδυασμός χειρουργικής και ακτινοθεραπείας αποτελεί μία ελκυστική επιλογή, με την βασική προϋπόθεση της στενής και για μεγάλο χρονικό διάστημα παρακολούθησης του ασθενή.

CONCLUSIONS

The rate of parotid pleomorphic adenoma recurrence after an initial surgical removal is high. The treatment of such a recurrence is a complex challenge for the Oral and Maxillofacial Surgeon, as it is more difficult to achieve a complication-free surgical removal. The combination of surgery and radiotherapy seems to be a promising option, with the caveat that the patient needs to remain under close monitoring for a long period of time.

ΒΙΒΛΙΟΓΡΑΦΙΑ/REFERENCES

Abu-Ghanem Y, Mizrachi A, Popovtzer A, Abu-Ghanem N, Feinmesser R.: Recurrent pleomorphic adenoma of the parotid gland: Institutional experience and review of the literature. J Surg Oncol. 114:714-718, 2016.

Bradley PJ: Recurrent salivary gland pleomorphic adenoma: etiology, management, and results. Curr Opin Otolaryngol Head Neck Surg 9:100–108, 2001.

Chen AM, Garcia J, Bucci MK, Quivey JM, Eisele DW.: Recurrent pleomorphic adenoma of the parotid gland: long-term outcome of patients treated with radiation therapy. Int J Radiat Oncol Biol Phys. 66:1031-5, 2006.

Colella G, Cannavale R, Chiodini P.: Meta-analysis of surgical approaches to the treatment of parotid pleomorphic adenomas and recurrence rates. J Craniomaxillofac Surg. 43:738-45, 2015.

Dawson AK.: Radiation therapy in recurrent pleomorphic adenoma of the parotid. Int J Radiat Oncol Biol Phys. 16: 819-821, 1989.

Ellis GL, Auclair PL: Tumors of the salivary glands. Atlas of tumor pathology. 4th series, Fascicle 9, 1st ed. Washington, DC: Armed Forces Institute of Pathology, 2007.

Henriksson G, Westrin KM, Carlsöö B, Silfverswärd C.: Recurrent primary pleomorphic adenomas of salivary gland origin: intrasurgical rupture, histopathologic features, and pseudopodia. Cancer. 82:617-620, 1998.

Larson DL.: Management of the recurrent, benign tumor of the parotid gland. Plast Reconstr Surg. 108:734-740, 2001.

Papadogeorgakis N.: Partial superficial parotidectomy as the method of choice for treating pleomorphic adenomas of the parotid gland. Br J Oral Maxillofac Surg.49:447-50, 2011.

Papadogeorgakis N, Kalfarentzos EF, Petsinis V, Parara E, Kopaka ME.: Multinodular neck recurrence of parotid gland pleomorphic adenoma: a case report. Oral Maxillofac Surg. 16:137-40, 2012.

Renehan A, Gleave EN, McGurk M.: An analysis of the treatment of 114 patients with recurrent pleomorphic adenomas of the parotid gland. Am J Surg. 172:710-4, 1996.

van der Laan BF, Baris G, Gregor RT, Hilgers FJ, Balm AJ.: Radiation-induced tumours of the head and neck. J Laryngol Otol. 109:346-9, 1995.

Zbären P, Vander Poorten V, Witt RL, Woolgar JA, Shaha AR, Triantafyllou A, Takes RP, Rinaldo A, Ferlito A.: Pleomorphic adenoma of the parotid: formal parotidectomy or limited surgery? Am J Surg. 205:109-18, 2013.

Χατζημανώλης Π. (Ηλεκτρονικός Άτλας).: Άτλας Στοματικής και Γναθοπροσωπικής Χειρουργικής, Κεφάλαιο: Παθήσεις Σιαλογόνων Αδένων http://gnathoprosopiki.gr/, 2015.

Διεύθυνση επικοινωνίας:
Παναγιώτης-Ιωάννης Χατζημανώλης
Πανεπιστημιακό Γενικό Νοσοκομείο Ηρακλείου
Διασταύρωση Βουτών – Σταυρακίων, Βούτες
71110 Ηράκλειο Κρήτης – Τηλ.: 2810392376
e-mail: phatzimanolis@gmail.com

Address:
Hatzimanolis Panagiotis-Ioannis
University General Hospital of Heraklion
Voutes- Staurakia Cross roads, Voutes
71110 Heraklion, Crete- Greece – Tel: +30 2810392376
e-mail: phatzimanolis@gmail.com

Η καθοδήγηση στην στοματική και γναθοπροσωπική χειρουργική ως μέθοδος επαγγελματικής εξέλιξης και ανάπτυξης των ηγετικών δεξιοτήτων των ειδικευομένων Η ελληνική πραγματικότητα

Κυριακή Χρ. ΜΑΡΤΗ[1]

Τμήμα Στοματικής και Γναθοπροσωπικής Χειρουργικής/Νοσοκομειακής Οδοντιατρικής, Οδοντιατρική Σχολή Πανεπιστημίου Michigan (Δ/ντής: Αναπλ. Καθηγητής Brent Ward, DDS, MD, FACS)

Mentoring in oral and maxillofacial surgery as a pathway to residents' professional growth and leadership. The Greek reality

Kyriaki C. MARTI

Department of Oral and Maxillofacial Surgery/Hospital Dentistry, University of Michigan School of Dentistry (Chair: Assoc. Prof. Brent Ward, DDS, MD, FACS)

Βιβλιογραφική ανασκόπηση
Literature review

ΠΕΡΙΛΗΨΗ: Η καθοδήγηση (mentorship) στις επιστήμες υγείας αποτελεί ένα σπουδαίο παράγοντα της εκπαίδευσης των ειδικευομένων και παίζει σπουδαίο ρόλο στην προαγωγή του διδακτικού ερευνητικού προσωπικού (ΔΕΠ). Όλα τα μεγάλα πανεπιστήμια στις ΗΠΑ έχουν αναπτύξει οργανωμένα προγράμματα καθοδήγησης σε προπτυχιακό επίπεδο και κατά την εξειδίκευση.
Στην εργασία μας παρουσιάζουμε τις παρούσες ευκαιρίες για τους στοματικούς και γναθοπροσωπικούς χειρουργούς να συμμετέχουν σε οργανωμένα προγράμματα καθοδήγησης (mentorship) στις ΗΠΑ, υπό την αιγίδα των επαγγελματικών φορέων. Επίσης διερευνήσαμε την Ελληνική πραγματικότητα σχετικά με την καθοδήγηση των ειδικευομένων.
Σύμφωνα με την μελέτη της βιβλιογραφίας δεν αναφέρονται να υπάρχουν οργανωμένα προγράμματα καθοδήγησης για τους ειδικευομένους και τους νεώτερους ακαδημαϊκούς γναθοχειρουργούς στον Ελληνικό χώρο. Συμπερασματικά, υπάρχει πλέον τρέχουσα ανάγκη για την ανάπτυξη οργανωμένων προγραμμάτων για τους ειδικευομένους στοματικούς και γναθοπροσωπικούς χειρουργούς, με στόχο την επαγγελματική τους εξέλιξη και την ανάπτυξη ηγετικών δεξιοτήτων.

ΛΕΞΕΙΣ ΚΛΕΙΔΙΑ: καθοδήγηση, στοματική και γναθοπροσωπική χειρουργική, ηγεσία, εκπαίδευση ειδικευομένων

[1]*DMD, MD, MHPE, PhD, FEBOMFS, Κλινική Επίκουρη Καθηγήτρια*

Παρελήφθη: 1/5/2017 - Έγινε δεκτή: 10/5/2017

SUMMARY: Mentoring in Health Professions Education is an important pillar of student learning and plays an essential role in faculty development. All major universities in the USA have developed mentoring programs in health professions, as well as in residency programs.
In this paper we present current existing opportunities for oral and maxillofacial surgeons to participate in structured mentoring programs in the USA supported by professional associations. We also examined potential existing mentoring opportunities in Greece.
Based on the literature review, no structured mentoring opportunities were found for Oral and Maxillofacial Surgery residents and junior faculty members in Greece.
Therefore there is an existing need for development of structured mentoring programs for residents in Greece, as a pathway to professional growth and leadership.

KEY WORDS: mentorship, oral and maxillofacial surgery, leadership, residents' education

Paper received: 1/5/2017 - Accepted: 10/5/2017

ΕΙΣΑΓΩΓΗ

Η καθοδήγηση (mentoring) εμφανίστηκε στην εκπαίδευση εδώ και χιλιάδες χρόνια. Σύμφωνα με τον Όμηρο (στο δεύτερο βιβλίο της Οδύσσειας), ο Οδυσσέας εμπιστεύτηκε τον νεαρό γιό του Τηλέμαχο στον έμπιστο φίλο του Μέντορα, για να τον διδάξει, να τον προστατεύσει και να τον υποστηρίξει κατά την απουσία του ιδίου στον Τρωικό Πόλεμο. Ο Μέντορας προστάτευσε, δίδαξε και υποστήριξε τον μαθητή του, και τελικά συνόδευσε τον νεαρό Τηλέμαχο στην αναζήτησή του για τον πατέρα του(στην πραγματικότητα η θεά Αθηνά πήρε την μορφή του Μέντορα και βοήθησε τον Τηλέμαχο).

Η καθοδήγηση στις Επιστήμες Υγείας αποτελεί έναν σημαντικό παράγοντα στην εκπαίδευση των φοιτητών και παίζει έναν σημαντικό ρόλο στην εξέλιξη των μελών ΔΕΠ. Τα περισσότερα σημαντικά Πανεπιστημιακά Ιδρύματα των ΗΠΑ έχουν διαμορφώσει οργανωμένα προγράμματα καθοδήγησης στις Σχολές Επιστημών Υγείας, καθώς και στα προγράμματα ειδικοτήτων. Η Σχολή Μεταπτυχιακών Σπουδών Rackham Graduate School στο Πανεπιστήμιο του Michigan (Ann Arbor) προσφέρει σημαντικές ενημερωτικές πηγές σχετικά με την καθοδήγηση (http://www.rackham.umich.edu).

Η καθοδήγηση των φοιτητών της Οδοντιατρικής είναι μια σημαντική πτυχή του προγράμματος σπουδών της Οδοντιατρικής Σχολής του Πανεπιστημίου του Michigan (http://www.dent.umich.edu). Επιπλέον, η Ιατρική Σχολή του Πανεπιστημίου του Michigan έχει συμπεριλάβει στο πρόγραμμα μεταπτυχιακών σπουδών την καθοδήγηση (Gruppen και συν. 2016). Οι Sambunjak και συν. σε εργασία τους, ανέφεραν ότι η καθοδήγηση φαίνεται να «προωθεί την επιτυχία στην κλινική πράξη, διευκολύνει την επιλογή καριέρας και βελτιώνει την παραγωγικότητα στην έρευνα» (Sambunjak και συν. 2006). Οι Stenfors-Hayes και συν. έδειξαν ότι η συνεισφορά των μεντόρων σε φοιτητές οδοντιατρικής ως μέρος ενός δομημένου προγράμματος είναι ικανοποιητική με διάφορους τρόπους, συμπεριλαμβανομένων της «αυξημένης κατανόησης του επιπέδου των σπουδαστών και της επαγγελματικής εξέλιξής τους ως καθηγητών» (Stenfors-Hayes και συν. 2011a).

Σε μια συντακτική του εργασία ο Precious συζήτησε τη σημασία της καθοδήγησης (mentoring) στην στοματική και γναθοπροσωπική χειρουργική, ως «μιας εταιρικής σχέσης στην προσωπική και επαγγελματική ανάπτυξη και εξέλιξη… σημαντική στην ακαδημαϊκή Στοματική και Γναθοπροσωπική Χειρουργική» (Precious 2014).

Αν και πολλές προσπάθειες καθοδήγησης παραμένουν ανεπίσημες και αόρατες (αδήλωτες) (Bligh 1999), είναι μέσω των δομημένων προγράμματων καθοδήγησης που οι ειδικευόμενοι και οι νεώτεροι ακαδημαϊκοί μπορούν να επωφεληθούν ως επί το πλείστον.

INTRODUCTION

Mentoring has been present in education for thousands of years. According to Homer (Odyssey, Book II), Odysseus entrusted his young son Telemachus to his good friend Mentor, to educate, support and protect him, while Odysseus was away in the Trojan War. Mentor supervised, protected and educated his young mentee and he finally accompanied Telemachus in his quest for his father (it was actually the Goddess Athena, that assumed the role of Mentor, that helped the young Telemachus).

Mentoring in Health Professions Education is an important pillar of student learning and plays an essential role in faculty development. All major universities in the USA have developed mentoring programs in health professions, as well as in residency programs. The Rackham Graduate School at the University of Michigan in Ann Arbor (Michigan) offers great resources for mentoring (http://www.rackham.umich.edu). Mentoring dental students is an important aspect of the curriculum at the University of Michigan School of Dentistry (http://www.dent.umich.edu). In addition the University of Michigan Medical School has included in the graduate curriculum mentoring opportunities (Gruppen et al. 2016). Sambunjak et al. in their review paper reported that mentoring is shown to "promote success in clinical practice, facilitate career selection, and enhance research productivity" (Sambunjak et al. 2006). Stenfors-Hayes et al. showed that being a mentor to dental students as part of a structured program is rewarding in many different ways, including "an increased understanding of the students' situation and some professional development as a teacher"(Stenfors-Hayes et al. 2011a).

In an editorial paper Precious discussed the importance of mentoring in oral and maxillofacial surgery, as "a partnership in personal and professional growth and development… central to academic oral and maxillofacial surgery (OMFS)" (Precious 2014).

Although most mentoring efforts remain informal and invisible (Bligh 1999), it is through structured mentoring programs that residents and junior faculty can benefit mostly.

ΕΘΝΙΚΑ ΠΡΟΓΡΑΜΜΑΤΑ ΚΑΘΟΔΗΓΗΣΗΣ ΣΤΙΣ ΗΠΑ

Τα περισσότερα προγράμματα καθοδήγησης (mentoring) σχετίζονται με την κλινική εκπαίδευση (όπως στις τρίμηνες κλινικές ασκήσεις των ιατρικών μαθημάτων του 11ου & 12ου εξαμήνου), ενώ άλλα προγράμματα, όπως το πρόγραμμα (Fellowship) για ακαδημαϊκή οδοντιατρική καριέρα (Academic Dental Careers Fellowship Program) της American Dental Education Association (ADEA) προσφέρει μια δομημένη ευκαιρία καθοδήγησης, με σκοπό να ενεργήσει ως ένας ακαδημαϊκός αγωγός, για τους φοιτητές οδοντιατρικής (προπτυχιακούς και μεταπτυχιακούς) σε εθνικό επίπεδο (Palatta 2016). Αυτού του είδους η σχέση μέντορα-καθοδηγούμενου στο πρόγραμμα μπορεί να αυξήσει την επιρροή που έχουν οι μέντορες στους μαθητές τους, ώστε αυτοί να ακολουθήσουν ακαδημαϊκή καριέρα. Σύμφωνα με τους Hunt και συν. οι μέντορες μπορούν να επηρεάσουν προς μια εναλλακτική σταδιοδρομία τους μαθητές τους (παρά το γεγονός ότι οι μαθητές τείνουν να κρατήσουν τις επιλογές σταδιοδρομίας τους) (Hunt και συν. 1995).

Πρόγραμμα Καθοδήγησης στη Στοματική και Γναθοπροσωπική Χειρουργική της Αμερικανικής Εταιρείας Στοματικών και Γναθοπροσωπικών Χειρουργών (Ame - rical Association of Oral and Maxillofacial Surgeons-AAOMS)

Ένα δομημένο πρόγραμμα ανακοινώθηκε πρόσφατα από την Αμερικανική Εταιρεία Στοματικών και Γναθοπροσωπικών Χειρουργών (AAOMS): «το πρόγραμμα καθοδήγησης έχει σχεδιαστεί για τη διευκόλυνση ενός νέου μέλους στην μετάβαση σε πλήρη απασχόληση, επιτρέποντάς του να αξιοποιήσει την εμπειρία ενός καθιερωμένου στοματικού και γναθοπροσωπικού χειρουργού» (AAOMS.org). Τα μέλη της Εταιρείας καλούνται να συμμετέχουν ως μέντορες σε εθελοντική βάση.

Προγράμματα καθοδήγησης στο Αμερικανικό Κολλέγιο Χειρουργών (American College of Surgeons-ACS)

Η Εταιρεία των Διευθυντών Χειρουργικής (Society of Surgical Chairs) συζήτησε πρόσφατα σχετικά με τα προγράμματα καθοδήγησης κατά τη διάρκεια των κλινικών χειρουργικών συνεδρίων το 2014, 2015 και το 2016 . Σημαντικοί τομείς του προγράμματος ήταν οι: «συνεργασία και σύμπραξη, ανθρωπισμός και καθοδήγηση και επιχειρησιακή αποτελεσματικότητα» (Rosengart και συν. 2016). Οι προσεγγίσεις που χρησιμοποιούνται για το πρόγραμμα αυτό είναι βασισμένες: 1. στην προσέγγιση «αντίστροφη πυραμίδα ακαδημαϊκής καθοδήγησης », δηλαδή οι πλέον έμπειροι χειρουργοί να γίνουν μέντορες σε συναδέλφους τους που μόλις αρχίζουν την καριέρα τους στην χειρουργική (και ειδικευόμενους χειρουργούς) (Economopoulos και συν. 2014), 2. το μοντέλο «μωσαϊκό καθοδήγησης», όπου οι μέντορες αναλαμβάνουν διάφο-

NATIONAL MENTORING PROGRAMS IN THE USA

Most mentoring programs are associated with clinical mentorship (as in medical clerkships), while other programs, such as the Academic Dental Career Fellowship Program (ADCFP) of the American Dental Education Association (ADEA) offers a structured mentoring opportunity aiming to act as an academic pipeline for dental students (predoctoral and graduate) at a national level (Palatta 2016). This type of mentor-mentee relationship in the program may increase the mentors' influence on the students towards following an academic career. According to Hunt et al. mentors may influence alternative careers for students (although students tend to keep their career choices) (Hunt 1995).

American Association of Oral and Maxillofacial Surgeons mentoring program

In oral surgery, a structured program has been recently announced by the American Association of Oral and Maxillofacial Surgeons (AAOMS): "The Mentor Program is designed to facilitate a member's transition into full-time practice by allowing them to tap into the experience and resources of a well-established OMS" (AAOMS.org). Members of AAOMS are invited to participate as mentors in a voluntary basis.

American College of Surgeons (ACS) mentoring programs

The Society of Surgical Chairs recently discussed about the mentorship programs during the 2014, 2015 and 2016 Clinical Congresses. Major domains of the program were "collaboration and cooperativity, humanism and mentorship and operational efficiency" (Rosengart et al. 2016).

The approaches used for this program were based: 1. in the "reverse academic mentoring pyramid" approach, i.e. the most experienced surgeons become mentors to those individuals who are just beginning their surgical career (residents and junior surgeons)(Economopoulos et al. 2014), 2. on the "mosaic mentoring" model, where mentors fill different roles, such as "resident mentors, administrative/business mentors, clinical specialist mentors, research mentors, and so on, based on their specific interests and abilities" and 3. on the approach that "takes advantage of innovations in technology and uses the simulation lab as a place where mentor and mentee can develop a relationship"(Economopoulos et al. 2014, Rombeau et al. 2010).

As far as women surgeons in concerned, a program for Mentorship for Women Surgeons in Transition to Practice was initiated in 2013, by the American College of Surgeons Women in Surgery Committee .The program

ρους ρόλους, όπως « μέντορες σε ειδικευόμενους, διοικητική/επιχειρησιακή καθοδήγηση, μέντορες κατά την κλινική ειδικότητα, μέντορες στην έρευνα και ούτω καθεξής, βάσει των ειδικών ενδιαφερόντων και των ικανοτήτων τους» και 3. σχετικά με την προσέγγιση που «εκμεταλλεύεται καινοτομίες στην τεχνολογία και χρησιμοποιεί το εργαστήριο προσομοίωσης ως ένα μέρος όπου ο μέντορας και ο καθοδηγούμενος θα αναπτύξουν συνεργασίες» (Economopoulos και συν. 2014, Rombeau και συν. 2010).
Όσον αφορά τις γυναίκες χειρουργούς, ένα πρόγραμμα καθοδήγησης για «γυναίκες χειρουργούς κατα τη μετάβαση στην χειρουργική πράξη» ξεκίνησε το 2013, από το Αμερικανικό Κολέγιο Χειρουργών (Επιτροπή «Γυναίκες στην Χειρουργική»). Το πρόγραμμα είχε ανακοινωθεί ως: «ευκαιρία για τις γυναίκες χειρουργούς στα πρώτα βήματα της σταδιοδρομίας τους να αναπτύξουν σχέσεις καθοδήγησης με έμπειρους χειρουργούς σε όλες τις ειδικότητες που εκπροσωπούνται από το Αμερικανικό Κολέγιο Χειρουργών(ACS)» (www.aasurg.org/documents/ 2013WiSC _Mentorship_ Applications.pdf).
Ο Σύλλογος Γυναικών Χειρουργών (https://www.womensurgeons.org) προσφέρει επίσης παρόμοιες ευκαιρίες καθοδήγησης για φοιτήτριες και ειδικευόμενες στη Χειρουργική.

Πλαίσιο καθοδήγησης και προτεινόμενες θεωρίες στην εκπαίδευση που εφαρμόζονται στη διαδικασία καθοδήγησης

Οι Anderson και Funnell συζητησαν ότι «το όραμα χρησιμεύει ως μέσο ένταξης της θεωρίας στην πράξη» και παρέχει στους εκπαιδευτικούς τα κριτήρια για τον εντοπισμό συμβατών θεωριών και εφαρμογής τους στην εκπαίδευση (Anderson και Funnell 1999). Υπάρχουν πολλές θεωρίες που σχετίζονται με την καθοδήγηση στην εκπαίδευση. Προτείνουμε την θεωρία του αυτοπροσδιορισμού, όπως παρουσιάστηκε από τους Ryan και Deci και συζητήθηκε από τους White και Gruppen και τον TenCate και συν. στην ιατρική εκπαίδευση, ως ένα πλαίσιο για την καθοδήγηση. Η θεωρία του αυτοπροσδιορισμού, ως μια σημαντική κινητήρια θεωρία, τονίζει τη σημασία της δημιουργίας συναισθημάτων επάρκειας, αυτονομίας και συνάφειας(ταυτότητας) με τους εκπαιδευόμενους. Οι White και Gruppen συζήτησαν την θεωρία αυτή και έδειξαν ότι «μαθητές παρακινούνται εγγενώς και κρίνουν την εκπαιδευτική δραστηριότητα ως αξιόλογη… ανεξάρτητα από τα αποτελέσματα» (Ryan και Deci 2000, White και Gruppen 2010, TenCate και συν. 2011).
Σύμφωνα με τους White και Gruppen «στο Πανεπιστήμιο του Michigan η Ιατρική Σχολή χρησιμοποιεί μια παρόμοια δομημένη προσέγγιση για να εκπαιδεύσει τους φοιτητές με στόχο την αυτορρύθμιση των εκπαιδευομένων που εφαρμόζεται σε έναν κύκλο τεσσάρων σταδίων: Σχεδιασμός – μάθηση – αξιολόγηση – προσαρμογή» και παρουσίασαν την Θεωρία του αυτοπροσδιορισμού ως βάση της προσέγγισής τους» (White και Gruppen 2010, White 2007).

was announced as: "an opportunity for early career female surgeons to develop a mentoring relationship with established surgeons practicing in all the specialties represented by ACS" (www.aasurg.org/documents/ 2013WiSC _Mentorship_ Applications.pdf).
The Association of Women Surgeons (https://www.womensurgeons.org) offers similar mentorship opportunities for students and residents, as well.

Framework for mentoring and proposed education theories applied to the mentoring process

Anderson and Funnell discussed that "vision serves as a means of joining theory and practice": it provides educators with criteria to identify compatible theories and apply them to education (Anderson and Funnell 1999). There are many theories that are related to mentoring in education. We propose the Self Determination Theory, as presented by Ryan and Deci and discussed by White and Gruppen and TenCate in medical education, as a framework for mentoring. Self Determination theory, as a major motivational theory, stresses the importance of creating feelings of competence, autonomy and relatedness in learners. White discussed Self Determination Theory and showed that "learners intrinsically motivated embrace leaning as a valued activity …regardless of outcomes" (Ryan and Deci 2000, White and Gruppen 2010, TenCate et al. 2011). According to White and Gruppen "the University of Michigan Medical School uses a similar structured approach to train students to become self-regulatory learners, applied in a four-stage cycle: planning–learning–assessment–adjustment" and presented Self Determination Theory as one foundation of their approach" (White and Gruppen 2010, White 2007). They present autonomy (in the planning phase), competence (in the assessment phase) and relatedness (working in a peer group) as Self Determination Theory related components of this approach (TenCate et al. 2011). Finally, Kusurkar and TenCate (2013) site that "mentoring…during residency training, can stimulate intrinsic motivation by supporting trainees feelings of relatedness" as an example of Self Determination Theory applied to medical education (Kusurkar and TenCate 2013).
In addition, there seems to be a need to put an emphasis on the development of leadership skills in our specialty, where the oral surgeon is practicing as a member of a healthcare team. We present the transformational leadership model, which is referring to a leader who is "aligning people, setting direction, motivating, inspiring, employing credibility, adopting a visionary position, anticipating change and coping with change." This approach focuses on the abilities of the leader to inspire and motivate the team through "providing vision, inspiration, in-

Με την θεωρία του αυτοπροσδιορισμού σχετίζονται στοιχεία αυτής της προσέγγισης: παρουσιάζουν αυτονομία (στη φάση του σχεδιασμού), αρμοδιότητα (στο στάδιο της αξιολόγησης) και συνάφεια (εργάζονται σε μια ομάδα ομοτίμων) (TenCate και συν. 2011). Στο τέλος, οι Kusurkar και TenCate (2013) παρουσίασαν ότι «η καθοδήγηση... κατά τη διάρκεια της ειδικότητας, μπορεί να τονώσει τα εγγενή κίνητρα υποστηρίζοντας τα συναισθήματα της συνάφειας των εκπαιδευόμενων», προσφέροντας ένα παράδειγμα της θεωρίας αυτοπροσδιορισμού όπως εφαρμόζεται στην ιατρική εκπαίδευση (Kusurkar και TenCate 2013).

Επιπλέον, φαίνεται να υπάρχει μια ανάγκη να δοθεί έμφαση στην ανάπτυξη των ηγετικών δεξιοτήτων στην ειδικότητά μας, όπου ο γναθοχειρουργός είναι εν ενεργεία μέλος μιας ομάδας υγειονομικής περίθαλψης. Σας παρουσιάζουμε το μοντέλο μετασχηματιστικής ηγεσίας, η οποία αναφέρεται στον ηγέτη ο οποίος «εναρμονίζει ανθρώπους, ρύθμιζει κατεύθυνσεις και κίνητρα, εμπνέοντας, εφαρμόζοντας αξιοπιστία, υιοθετώντας μια οραματική στάση, προβλέποντας την αλλαγή και αντιμετωπίζοντας επιτυχώς την αλλαγή» . Αυτή η προσέγγιση εστιάζει στις ικανότητες του ηγέτη που εμπνέει και παρακινεί την ομάδα με το να «παρέχει όραμα, έμπνευση, πνευματική διέγερση και προσωπική προσέγγιση (προσωπικό ενδιαφέρον)"(Willcocks 2011).

Είναι πολύτιμο να παρουσιάσουμε ποια είναι τα ευνοϊκά προσωπικά χαρακτηριστικά τόσο των καθοδηγουμένων όσο και των μεντόρων.

ΧΑΡΑΚΤΗΡΙΣΤΙΚΑ ΕΝΟΣ ΕΠΙΤΥΧΗΜΕΝΟΥ ΜΕΝΤΟΡΑ

Σύμφωνα με τους Morton-Cooper και Palmer (2000) «τα τρία χαρακτηριστικά του επιτυχημένου μέντορα είναι: Δεξιότητες/Ικανότητα, Αυτοπεποίθηση και Δέσμευση».

Η καθοδήγηση παρέχει μεγάλες δυνατότητες προσωπικής ηγεσίας. Οι Cho και συν. (2011) παρουσίασαν τις ικανότητες ενός αποτελεσματικού μέντορα, όπως το «να παρουσιάζει προσωπικά χαρακτηριστικά όπως ο ενθουσιασμός, η συμπόνια και η ανιδιοτέλεια, να ενεργεί τόσο ως οδηγός σταδιοδρομίας όσο και ως μοντέλο ρόλου, να δεσμεύεται για τακτικές και συχνές συναντήσεις με τους καθοδηγούμενους, να υποστηρίζει την ισορροπία μεταξύ προσωπικής και επαγγελματικών τους δραστηριοτήτων και να θέτει πανανθρώπινες προσδοκίες και πρότυπα για την καθοδήγηση». Στην εργασία των Morton-Cooper και Palmer παρουσιάζονται τα χαρακτηριστικά ενός επιτυχημένου μέντορα (Morton-Cooper και Palmer 2000): ο μέντορας, μεταξύ άλλων, «πρέπει να έχει γνώση και εμπειρία για να είναι αποτελεσματικός μέσα στον οργανισμό, να έχει καλή επικοινωνία και να παρέχει καθοδήγηση, να έχει την ικανότητα να προκαλεί το σεβασμό, να παρέχει εποικοδομητική ανατροφοδότηση, να παρέχει αξιόπιστες πληροφορίες και να προάγει την ορθή κρί-

tellectual stimulation and individual consideration"(Willcocks 2011).

It is valuable to present what the favorable personal characteristics of both successful mentees and mentors could be.

CHARACTERISTICS OF A SUCCESSFUL MENTOR

According to Morton-Cooper and Palmer (2000) "The three Cs of the successful mentor are: Competence, Confidence, Commitment."

Mentorship has a great potential for personal leadership. Cho et al. (2011) presented the qualities of an effective mentor, such as to "exhibit personal characteristics as enthusiasm, compassion and selflessness, to act both as a career guide and a role-model, to make strong time commitments with regular and frequent meetings with mentees, to support their personal and professional balance, and to set global expectations and standards for mentorship". In clinical mentorship, Morton-Cooper and Palmer present the characteristics of a successful mentor (Morton-Cooper and Palmer 2000): the mentor, among other things, "should have knowledge and experience to be effective within the organization, have great communicating and coaching skills, have the ability to command respect, offer constructive feedback, provide reliable information and promote good judgment, demonstrate initiative and be creative, seek new challenges, lead and offer clear directions, and share credit for achievements. It is also important to allow the mentee to develop within his or her own term"(Morton–Cooper and Palmer 2000).

In dental education, Schrubbe identified characteristics of successful mentors and mentees: the mentor amongst other things "provides a safe, secure culture in which protégés can develop ideas/innovations, ensuring they receive the recognition that their efforts deserve" (Schrubbe 2004). In summary, various skills of mentors and mentees seem to be important, since there is evidence that factors, such as the mentor-student relationship and the mentor's knowledge, competencies, attitude and communication skills play an important role in students' learning (Wright 1990, Campbell et al.1994, Andrews and Chilton 2000, Andrews and Roberts 2003, Pellatt 2006).

A future mentor may be aided by identifying his/her mentoring characteristics with the use of a personal leadership characteristics tool (such as the StrengthsFinder) (Rath 2007) or by participating in a leadership development program. The mentor can develop a culture of appreciation mentorship, by acknowledging the achievements of his/her mentees (Elton and Gostick 2012).

Finally, according to Stenfors- Haynes et al. (2011), a mentor is an educator who listens carefully and stimu-

ση, να επιδεικνύει πρωτοβουλία και να είναι δημιουργικός, να αναζητά νέες προκλήσεις, να καθοδηγεί και να προσφέρει σαφείς οδηγίες και να μοιράζεται την επιβράβευση για τα επιτεύγματα. Είναι επίσης σημαντικό να επιτρέπεται στον καθοδηγούμενο να αναπτύσσεται υπό τους δικούς του όρους» (Morton-Cooper και Palmer 2000).
Στην οδοντιατρική εκπαίδευση, ο Schrubbe προσδιόρισε τα χαρακτηριστικά των επιτυχημένων μεντόρων και μεσολαβητών: ο μέντορας, μεταξύ άλλων, «παρέχει μια ασφαλή κουλτούρα κατά την οποία οι καθοδηγούμενοι μπορούν να αναπτύξουν νέες ιδέες εξασφαλίζοντας ότι θα λάβουν την αναγνώριση για τις προσπάθειές τους» (Schrubbe 2004). Συνοπτικά, οι διάφορες ικανότητες των μεντόρων και των εκπαιδευομένων φαίνεται να είναι σημαντικές, καθώς υπάρχουν στοιχεία ότι παράγοντες όπως η σχέση μέντορα-καθοδηγούμενου και οι γνώσεις, ικανότητες, στάσεις και επικοινωνιακές ικανότητες του μέντορα διαδραματίζουν σημαντικό ρόλο στη μάθηση των μαθητών (Wright 1990, Campbell και συν. 1994, Andrews και Chilton 2000, Andrews και Roberts 2003, Pellatt 2006).
Ένας μελλοντικός μέντορας μπορεί να προσδιορίσει τα προσωπικά χαρακτηριστικά καθοδήγησής του με τη χρήση ενός διαγνωστικού εργαλείου προσωπικών χαρακτηριστικών ηγεσίας (όπως το StrengthsFinder) (Rath 2007) ή με τη συμμετοχή σε ένα πρόγραμμα ανάπτυξης ηγετών. Ο/η μέντορας μπορεί να αναπτύξει μια νοοτροπία εκτίμησης, αναγνωρίζοντας τα επιτεύγματα των καθοδηγουμένων του / της (Elton και Gostick 2012).
Τέλος, σύμφωνα με τους Stenfors-Haynes και συν. (2011), ο μέντορας είναι ένας εκπαιδευτικός ο οποίος ακούει προσεκτικά, που διεγείρει τον προβληματισμό, ο οποίος μπορεί να απαντήσει σε ερωτήσεις και να δώσει συμβουλές και ο οποίος αποτελεί ένα μοντέλο ρόλου και μοιράζεται τις επαγγελματικές του εμπειρίες (Stenfors-Haynes 2011b). Επιπλέον, οι μέντορες πρέπει να είναι ειλικρινείς στις αλληλεπιδράσεις τους με τους καθοδηγουμένους και να μπορούν να ακούν ενεργά και να παρέχουν εποικοδομητική ανατροφοδότηση (Sambunjak και συν. 2006, Schrubbe 2004).

ΧΑΡΑΚΤΗΡΙΣΤΙΚΑ ΕΝΟΣ ΕΠΙΤΥΧΗΜΕΝΟΥ ΚΑΘΟΔΗΓΟΥΜΕΝΟΥ

Σύμφωνα με τους Morton-Cooper και Palmer, τα χαρακτηριστικά ενός επιτυχημένου καθοδηγουμένου περιλαμβάνουν: «i. Να διακρίνεται στο πλήθος ii. Να αποδεικνύει τις δυνατότητες επιτυχίας, να έχει εγγενή κίνητρα και να είναι φιλόδοξος και ευσυνείδητος iii. Να παρουσιάζει δεξιότητες, όπως θετική αυτοεκτίμηση, διαφωτισμό και ενθουσιασμό και το iv. Να επιδεικνύει δυναμικό ηγεσίας» (Morton-Cooper και Palmer 2000).

ΑΞΙΟΛΟΓΗΣΗ ΠΡΟΓΡΑΜΜΑΤΩΝ ΚΑΘΟΔΗΓΗΣΗΣ

Η υπάρχουσα βιβλιογραφία για την καθοδήγηση δείχνει

lates reflection, who can answer questions and give advice and who is a role-model and shares his/her professional experiences (Stenfors-Haynes et al. 2011b). Furthermore, mentors should be honest and sincere in their interactions with mentees and be able to listen actively and provide constructive feedback (Sambunjak et al. 2006, Schrubbe 2004).

CHARACTERISTICS OF A SUCCESSFUL MENTEE

According to Morton-Cooper and Palmer, the characteristics of a successful mentee include: "i. Standing out in the crowd ii. demonstrating the potential to succeed and being motivated, ambitious and conscientious, iii. presenting adult capabilities such as having positive self-esteem, and being enlightened and enthusiastic and iv. demonstrating leadership potential "(Morton-Cooper and Palmer 2000).

EVALUATION OF MENTORING PROGRAMS

Existing research on mentoring indicates that learners can evaluate the benefits of mentorship overall. Other research also identified contextual factors that should be included in eliciting mentee evaluations, such as the amount of time spent with the mentor. In clinical mentoring, various authors showed that the amount of time a mentor spends with a mentee is an important issue and it may be influenced by a number of factors, including workload (Mitchell 2003), staff shortages (Edmond 2001) and the staff–student ratio in the clinical area (Hutchings et al. 2005, Myall et al. 2008).
The effectiveness of mentoring programs needs to be continuously evaluated (Ramani et al. 2006). There are a few surveys as evaluation tools of mentorship abilities presented in the literature (Anderson et al. 2012, Berk et al. 2005, Kashiwagi et al. 2013). Berk et al. presented two "effective, comprehensive and standardized" tools (questionnaires) that measure mentor's effectiveness (Berk et al. 2005). Anderson et al. (2012) reported a six-component approach to mentoring evaluation that includes: "i. the assessment of mentee training and empowerment, ii. peer learning and mentor training, iii. scholar advocacy, iv. mentee–mentor expectations, v. mentor self-reflection, and vi. mentee evaluation of their mentor."
Limitations from the student feedback perspective reported by Anderson include that it may be difficult for trainees to offer negative feedback; this limitation can be mitigated with anonymous surveys, and by waiting to elicit feedback until after graduation of mentees. Although there is not a consensus in the literature about best practices in eliciting evaluation, it seems that a reflective paper may offer some perspective of a mentoring

ότι οι εκπαιδευόμενοι μπορούν να αξιολογήσουν συνολικά τα οφέλη της καθοδήγησης. Άλλες έρευνες προσδιόρισαν επίσης τους σχετικούς παράγοντες που θα πρέπει να συμπεριληφθούν στα ερωτηματολόγια αξιολόγησης των μεντόρων απο τους καθοδηγούμενους, όπως ο χρόνος που αφιερώθηκε στον καθοδηγούμενο. Στην καθοδήγηση κατά την κλινική πράξη, διάφοροι συγγραφείς έδειξαν ότι ο χρόνος που ένας μέντορας αφιερώνει σε έναν καθοδηγούμενο είναι ένα σημαντικό ζήτημα και μπορεί να επηρεαστεί από διάφορους παράγοντες, συμπεριλαμβανομένου του φόρτου εργασίας (Mitchell 2003) και την αναλογία προσωπικού και φοιτητών στην κλινική πράξη (Edmond 2001, Hutchings και συν. 2005, Myall και συν. 2008).

Η αποτελεσματικότητα των προγραμμάτων καθοδήγησης πρέπει να αξιολογείται συνεχώς (Ramani και συν. 2006). Υπάρχουν έρευνες στη βιβλιογραφία που παρουσιάζουν εργαλεία αξιολόγησης των δεξιοτήτων διδασκαλίας (Anderson και συν. 2012, Berk και συν. 2005, Kashiwagi και συν. 2013). Οι Berk και συν. παρουσίασαν δύο «αποτελεσματικά, ολοκληρωμένα και τυποποιημένα» εργαλεία (ερωτηματολόγια) τα οποία μετρούν την αποτελεσματικότητα του μέντορα (Berk και συν. 2005). Οι Anderson και συν. (2012) ανέφεραν μια προσέγγιση έξι συνιστωσών στην αξιολόγηση καθοδήγησης που περιλαμβάνει: «i. Την αξιολόγηση της κατάρτισης και της ενδυνάμωσης των καθοδηγουμένων, ii. Την εκπαίδευση από συναδέλφους και την εκπαίδευση του μέντορα, iii. Συμβουλή των μεντόρων iv. Προσδοκίες των μεντόρων-καθοδηγητών v. Τον αυτοπροβληματισμό του μέντορα, και vi. Αξιολόγηση του μέντορα απο τους καθοδηγουμένους του».

Περιορισμοί της προοπτικής ανατροφοδότησης των καθοδηγουμένων, όπως ανέφερε ο Anderson, περιλαμβάνουν την δυσκολία για τους καθοδηγούμενους να προσφέρουν αρνητικά σχόλια. Αυτός ο περιορισμός μπορεί να μετριαστεί με ανώνυμες έρευνες και περιμένοντας να αντληθεί ανατροφοδότηση μετά την αποφοίτηση του καθοδηγουμένου από το πρόγραμμα. Παρόλο που δεν υπάρχει συναίνεση στη βιβλιογραφία σχετικά με τις βέλτιστες πρακτικές στην εκπόνηση της αξιολόγησης, φαίνεται ότι ένα ερωτηματολόγιο μπορεί να προσφέρει την εμπειρία της καθοδήγησης όπως την αντιλαμβάνεται ο καθοδηγούμενος (Anderson και συν. 2012). Οι Kashiwagi και συν. ανέφεραν στην εργασία ανασκόπησης ότι η αξιολόγηση των προγραμμάτων καθοδήγησης βασίστηκε κυρίως σε έρευνες που συμπληρώθηκαν από τους καθοδηγούμενους (Kashiwagi και συν. 2013).

ΣΥΖΗΤΗΣΗ

Ένα καλά οργανωμένο σύστημα καθοδήγησης μπορεί να αποτελέσει ένα αποτελεσματικό μέσο για τη βελτίωση της εκπαίδευσης των ειδικευομένων και την ενίσχυση του ακαδημαϊκού τους χαρτοφυλακίου (Ogunyemi και συν. 2010). Συνολικά, τόσο οι καθοδηγούμενοι όσο και οι μέντορες είναι ιδιαίτερα ικανοποιημένοι με την καθοδή-

experiences perceived by the mentee (Anderson et al. 2012). Kashiwagi et al. reported in their review paper that mentoring programs' evaluation was mostly based on surveys and gathered data originated mostly from mentees (Kashiwagi et al. 2013).

DISCUSSION

A well-organized mentoring system can be an effective means of improving resident learning and enhancing their academic portfolio (Ogunyemi et al. 2010). Overall, both mentees and mentors are highly satisfied with mentoring, while structured mentoring may offer benefits to the organization. Still care must be given to avoid poor implementation of mentoring and avoid problems such as role confusion between the mentoring and supervisory roles of the mentor, confidentiality issues and lack of "active listening." Other limitations would include time constraints for participants. Besides that, funding may be more demanding for a structured mentoring program, compared to informal mentoring (Taherian and Shekarchian 2008). On the other hand, informal mentoring is challenging to standardize and evaluate (Bligh 1999). Stenfors-Hayes et al. proposed ways to avoid mentorship problems: "awareness of one's own understanding " as a way to mitigate these issues and to "help avoid role confusion for mentors and conflicts regarding different expectations with mentees" (Stenfors-Hayes et al. 2011b).

Singletary showed that by providing senior surgeons with the training required to become effective mentors, will encourage them to participate in mentoring opportunities and help them "shape the surgeons of tomorrow" (Singletary 2005).

It is important to point out that as oral and maxillofacial surgeons we have been very fortunate to experience the influence and impact of important mentors in our professional life. Still, it is concerning that very limited opportunities for programmatic mentoring programs are currently offered to oral and maxillofacial surgery residents in Greece. It is interesting to indicate that, based on the literature search conducted for this paper, no publications were identified on development and implementation of structured mentoring programs in Greece, related to residents' training in oral and maxillofacial surgery or in general surgery. An assessment tool (Greek version of the Postgraduate Hospital Educational Environment Measure -PHEEM) was recently used for assessing an important aspect of medical education, which is the educational environment, in residency programs in Greek hospitals (Koutsogiannou et al. 2015). This paper showed that residents gave a "rather bad" rating to the quote " teachers have good mentoring skills" and also gave a "very bad" rating to "get regular feedback from seniors" (Koutsogiannou et al. 2015). In addition, in a paper by Msaouel et al. burnout and training dissatisfac-

γηση, ενώ η δομημένη καθοδήγηση μπορεί να προσφέρει οφέλη στον οργανισμό. Θα πρέπει να δοθεί ακόμη προσοχή ώστε να αποφευχθεί η κακή εφαρμογή της καθοδήγησης και να αποφευχθούν προβλήματα όπως η σύγχυση ρόλων μεταξύ του καθοδηγητικού και εποπτικού ρόλου του μέντορα, ζητήματα εμπιστευτικότητας και έλλειψης «ενεργού ακρόασης». Άλλοι περιορισμοί θα περιλάμβαναν χρονικούς περιορισμούς για τους συμμετέχοντες. Εκτός αυτού, η χρηματοδότηση μπορεί να είναι πιο απαιτητική για ένα δομημένο πρόγραμμα καθοδήγησης, σε σύγκριση με την άτυπη καθοδήγηση (Taherian και Shekarchian 2008). Από την άλλη πλευρά, η άτυπη καθοδήγηση είναι δύσκολο να τυποποιηθεί και να αξιολογηθεί (Bligh 1999). Οι Stenfors-Hayes και συν. προτείνουν τρόπους αποφυγής προβλημάτων καθοδήγησης: «συνειδητοποίηση της δικής μας κατανόησης» ως τρόπος μετριασμού αυτών των ζητημάτων και «συμβολή στην αποφυγή σύγχυσης ρόλων για μέντορες και αντιθέσεις σχετικές με τις διαφορετικές προσδοκίες μεταξύ των καθοδηγουμένων» (Stenfors-Hayes και συν. 2011b).

Ο Singletary έδειξε ότι παρέχοντας στους έμπειρους χειρουργούς την απαιτούμενη κατάρτιση για να γίνουν αποτελεσματικοί μέντορες θα τους ενθαρρύνει να συμμετάσχουν σε ευκαιρίες καθοδήγησης και θα τους βοηθήσει να «διαμορφώσουν τους χειρουργούς του αύριο» (Singletary 2005).

Είναι σημαντικό να επισημάνουμε ότι οι Στοματικοί και Γναθοπροσωπικοί Χειρουργοί έχουμε βιώσει την επίδραση και την σημασία σημαντικών μεντόρων στην επαγγελματική μας ζωή. Ακόμη, τονίζεται η έλλειψη ευκαιριών για ανάπτυξη προγραμμάτων καθοδήγησης που να προσφέρονται σήμερα στους ειδικευόμενους. Είναι ενδιαφέρον να αναφερθεί ότι με βάση τη βιβλιογραφική έρευνα που διεξήχθη για το παρόν έγγραφο δεν εντοπίστηκαν δημοσιεύσεις σχετικά με την ανάπτυξη και υλοποίηση δομημένων προγραμμάτων καθοδήγησης στην Ελλάδα, σχετικά με την κατάρτιση των ειδικευομένων στην στοματική και γναθοπροσωπική χειρουργική ή στη γενική χειρουργική. Ένα εργαλείο αξιολόγησης (ελληνική έκδοση του PHEEM: Postgraduate Hospital Educational Environment Measure) χρησιμοποιήθηκε πρόσφατα για την αξιολόγηση μιας σημαντικής πτυχής της ιατρικής εκπαίδευσης, που είναι το εκπαιδευτικό περιβάλλον, στα προγράμματα ειδικότητας στα Ελληνικά νοσοκομεία (Koutsogiannou και συν. 2015). Αυτό το έγγραφο έδειξε ότι οι ειδικευόμενοι έδωσαν μια «μάλλον κακή» βαθμολογία στο σχολιασμό «οι δάσκαλοι έχουν καλές δεξιότητες καθοδήγησης» και επίσης έδωσαν μια «πολύ κακή» βαθμολογία για να «πάρουν τακτική ανατροφοδότηση από τους ειδικούς» (Koutsogiannou και συν. 2015). Επιπλέον, στην εργασία των Msaouel και συν. η επαγγελματική εξάντληση και η δυσαρέσκεια κατά την διάρκεια της εκπαίδευσης ήταν κοινά στους Έλληνες ειδικευομένους (Msaouel και συν. 2010).

Ο Kumar παρουσίασε ότι η καθοδήγηση των ειδικευομένων ήταν κοινή και στους Έλληνες ειδικευόμενους (Msaouel et al. 2010).

Kumar discussed that mentoring of Oral and Maxillofacial Surgery trainees may keep them abreast of developments and help them stay focused within the specialty (Kumar 2002). Furthermore it is important to emphasize the small percentages of women residents that complete oral surgery programs (Marti et al. 2017), could potentially benefit from organized mentoring opportunities. Cho et al. showed that there is a possibility "that women faculty members were more appreciative of their mentors and more likely to nominate them because they experienced more difficulty finding supportive mentors" (Cho et al. 2011). Nkenke et al. reported that regarding authorship in Oral and Maxillofacial Surgery in the past 30-years, numbers of male authors were at least 3.8 times higher than those of their female colleagues (Nkenke et al. 2015). Mentorship is an important factor in scholarly productivity; according to Orandi et al. "mentorship in academic surgery is reflected in part by senior surgeon support of younger individuals" (Orandi et al. 2011).

It is important to all leaders of a specialty to leave a legacy of mentoring. According to Cho et al., the outstanding mentors that serve as role-models for their mentees "can gain satisfaction in knowing that their mentorship activities will not only affect their mentees but also affect future generations of health science academicians". Finally "by encouraging mentors to affect the future of mentorship, the field becomes stronger" (Cho et al. 2011).

In conclusion, it is essential that the leaders in Oral and Maxillofacial Surgery in Greece envision and develop structured mentoring programs for residents, supported by the national professional associations and by the residency program directors as pathways to professional growth and leadership.

μένων της στοματικής και γναθοπροσωπικής χειρουργικής μπορεί να τους κρατήσει ενήμερους για τις εξελίξεις και να τους βοηθήσει να παραμείνουν επικεντρωμένοι στην ειδικότητά τους (Kumar 2002). Επιπλέον, είναι σημαντικό να υπογραμμίσουμε τα μικρά ποσοστά των ειδικευομένων γυναικών γναθοχειρουργοών και ότι τα εκπαιδευτικά προγράμματα γναθοχειρουργικής (Marti και συν. 2017) θα μπορούσαν ενδεχομένως να επωφεληθούν από οργανωμένες ευκαιρίες καθοδήγησης. Οι Cho και συν. εδειξαν ότι υπάρχει η πιθανότητα "οι γυναίκες που υπηρετούν ως μέλη ΔΕΠ να εκτιμούσαν περισσότερο τους μέντορες τους και να μπορούσαν ευκολότερα να τους καθορίσουν επειδή αντιμετώπισαν περισσότερες δυσκολίες στην εξεύρεση μέντορων" (Cho και συν. 2011). Οι Nkenke και συν. ανέφεραν ότι, όσον αφορά τις δημοσιεύσεις στην στοματική και γναθοπροσωπική χειρουργική κατά τα τελευταία 30 χρόνια, ο αριθμός των ανδρών συγγραφέων ήταν τουλάχιστον 3,8 φορές υψηλότερος από εκείνους των γυναικών συναδέλφων τους (Nkenke και συν. 2015). Η καθοδήγηση είναι ένας σημαντικός παράγοντας για την ακαδημαϊκή παραγωγικότητα. Σύμφωνα με τους Orandi και συν. «η καθοδήγηση στην ακαδημαϊκή χειρουργική αντικατοπτρίζεται εν μέρει από την υποστήριξη των νεότερων χειρουργών από τους μέντορές τους» (Orandi και συν. 2011).

Είναι σημαντικό για όλους τους ηγέτες μιας ειδικότητας να αφήσουν μια κληρονομιά καθοδήγησης. Σύμφωνα με τους Cho και συν., οι εξαιρετικοί μέντορες που χρησιμεύουν ως πρότυπα ρόλων για τους μαθητές τους «μπορούν να κερδίσουν ικανοποίηση γνωρίζοντας ότι οι δραστηριότητες καθοδήγησης δεν θα επηρεάσουν μόνο τους ίδιους τους καθοδηγουμένους, αλλά θα επηρεάσουν και τις μελλοντικές γενιές των επιστημόνων στις Επιστήμες Υγείας». Τελικά «ενθαρρύνοντας τους μέντορες να επηρεάσουν το μέλλον της καθοδήγησης, ο τομέας μας γίνεται ισχυρότερος» (Cho και συν. 2011).

Συμπερασματικά είναι απαραίτητο οι ηγέτες της Στοματικής και Γναθοπροσωπικής Χειρουργικής στην Ελλάδα να προδιαγράψουν και να αναπτύξουν δομημένα προγράμματα καθοδήγησης για τους ειδικευομένους, υποστηριζόμενα από τους εθνικούς επαγγελματικούς συλλόγους και τους διευθυντές των προγραμματων ειδικότητας, ως μέσον για την επαγγελματική τους εξέλιξη και την ανάπτυξη ηγετικών δεξιοτήτων.

ΒΙΒΛΙΟΓΡΑΦΙΑ/REFERENCES

Anderson RM, Funnell MM: Theory is the cart, vision is the horse: reflections on research in diabetes patient education. Diabetes Educ 25(6 Suppl): 43-51, 1999

Anderson L, Silet K, Fleming M: Evaluating and giving feedback to mentors: New evidence-based approaches. Clin Transl Sci 5(1): 71-77, 2012

Andrews M, Chilton F: Student and mentor perceptions of mentoring effectiveness. Nurse Education Today 20(7): 555-562, 2000

Andrews M, Roberts D: Supporting student nurses learning in and through clinical practice: the role of the clinical guide. Nurse Education Today 23 (7): 474-481, 2003

Berk R.A., Berg J., Mortimer R., Walton-Moss B., Yeo T.P: Measuring the effectiveness of faculty mentoring relationships. Acad Med 80: 66–71, 2005

Bligh J: Mentoring: an invisible support network. Med Educ 33: 2–3, 1999

Campbell IE, Larrivee L, Field PA, Day RA, Reutter L: Learning to nurse in the clinical setting. Journal of Advanced Nursing 20 (6): 1125-1131, 1994

Cho CS, Ramanan RA, Feldman MD: Defining the ideal qualities of mentorship: A qualitative analysis of the characteristics of outstanding mentors. Am J Med 124(5): 453-458, 2011

Economopoulos KP, Sun R, Garvey E, Hogan J, Bazzarelli A: Coaching and mentoring modern surgeons. The American College of Surgeons is dedicated to improving the care of the surgical patient and to safeguarding standards of care in an optimal and ethical practice environment. Article in Bulletin of the American College of Surgeons 99(8): 30-5 · August 2014

Edmond C: A new paradigm for practice education. Nurse Education Today 24: 251–259, 2001

Elton C, Gostick A. All In: How The Best Managers Create a Culture of Belief and Drive Big Results". Simon and Schuster 2012, ISBN 978-1491511619

Gruppen LD, Burkhardt JC, Fitzgerald JT, Funnell M, Haftel HM, Lypson ML, Mullan PB, Santen SA, Sheets KJ, Stalburg CM, Vasquez JA: Competency-based education: programme design and challenges to implementation. Medical education 50(5): 532-9, 2016

Hutchings A, Williamson G, Humphreys A: Supporting learners in clinical practice: capacity issues. Journal of Clinical Nursing 14: 945–955. 2005

Hunt DK, Badgett RG, Woodling AE, Pugh JA: Medical student career choice: do physical diagnosis preceptors influence decisions? Am J Med Sci. 310(1): 19-23, 1995

Kashiwagi DT, Varkey P, Cook DA: Mentoring programs for physicians in academic medicine: a systematic review. Acad Med. 88(7): 1029-37, 2013

Koutsogiannou P, Dimoliatis ID, Mavridis D, Bellos S, Karathanos V, Jelastopulu E: Validation of the Postgraduate Hospital Educational Environment Measure (PHEEM) in a sample of 731 Greek residents. BMC research notes. 8(1): 1, 2015

Kumar M: Is there a need for mentoring for Oral and Maxillofacial Surgery trainees? Br J Oral Maxillofac Surg 40:177–178, 2002

Kusurkar R, TenCate O: AM last page: education is not filling a bucket, but lighting a fire: seld-derermination theory and motivation in medical students. Academic Medicine 88(6): 904, 2013

Marti KC, Lanzon J, Edwards SP, Inglehart MR: Career and Professional Satisfaction of Oral and Maxillofacial Surgery Residents, Academic Surgeons, and Private Practitioners: Does Gender Matter? J Dent Educ 81(1): 75-86, 2017

Mitchell G: Nursing shortage or nursing famine: looking beyond the numbers. Nursing Science Quarterly 16:219–224, 2003

Morton-Cooper A, Palmer A: Mentoring in practice. In: Morton-Cooper A, Palmer A, Eds. Mentoring, preceptorship, and clinical supervision. Oxford: Blackwell Science: pp. 59-62, 2000

Msaouel P, Keramaris NC, Tasoulis A, Kolokythas D, Syrmos N, Pararas N, Thireos E, Lionis C: Burnout and training satisfaction of medical

residents in Greece: will the European Work Time Directive make a difference?. Human Resources for Health. 8(1): 1, 2010
Myall M, Levett-Jones T, Lathlean J: Mentorship in contemporary practice: the experiences of nursing students and practice mentors. J Clin Nurs. 17(14): 1834-42, 2008
Nkenke E, Seemann R, Vairaktaris E, Schaller HG, Rohde M, Stelzle F, Knipfer C: Gender trends in authorship in oral and maxillofacial surgery literature: A 30-year analysis. J Craniomaxillofac Surg. 2015 Jul;43(6):913-7
Ogunyemi D, Solnik MJ, Alexander C, Fong A, Azziz R: Promoting residents' professional development and academic productivity using a structured faculty mentoring program. Teaching and learning in medicine 22(2): 93-6, 2010
Orandi BJ, Blackburn s, Henke PK: Surgical mentors and mentees productivity from 1993-2006. Am J Surg 201(2): 260-5, 2011
Palatta A: From Pipeline to Mainstream: Increasing the Number of Dental Students and Residents Pursuing Academic Careers. J Dent Educ 80(5): 499-501, 2016
Pellatt GC: The role of mentors in supporting pre-registration nursing students. British Journal of Nursing 15 (6): 336-340, 2006
Precious DS: Academic oral and maxillofacial surgery. Oral surgery, oral medicine, oral pathology and oral radiology 118(4): 385-6, 2014
http://www.rackham.umich.edu/faculty-staff/information-for-programs/academic-success/mentoring-advising. Accessed March 31, 2016.
Ramani S, Gruppen L, Kachur EK: Twelve tips for developing effective mentors. Medical teacher. 28(5): 404-8, 2006
Rath T: StrengthsFinder 2.0. Gallup Press, New York, 2007
Rombeau JL, Goldberg A, Loveland-Jones C: Surgical Mentoring: Building Tomorrow's Leaders. New York: Springer, 2010.
Rosengart TK, Kent KC, Bland KI, Britt LD, Eberlein TJ, Gewertz, BL, Hunter JG, Lillemoe KD, Pellegrini CA, Schulick RD, Stain, SC: Key Tenets of Effective Surgery Leadership: Perspectives From the Society of Surgical Chairs Mentorship Sessions. JAMA surgery, 2016
Ryan RM, Deci EL: Self-determination theory and the facilitation of intrinsic motivation, social development, and well-being. American psychologist 55(1): 68, 2000
Sambunjak D, Straus SE, Marušic A: Mentoring in academic medicine: a systematic review. JAMA 296(9): 1103-15, 2006
Schrubbe KF: Mentorship: a critical component for professional growth and academic success. J Dent Educ 68(3): 324-8, 2004
Singletary SE: Mentoring surgeons for the 21st century. Annals of Surgical Oncology 12(11): 848-860, 2005
Stenfors-Hayes T, Lindgren LE, Tranæus S: Perspectives on being a mentor for undergraduate dental students. Eur J Dent Educ 15(3): 153-8, 2011a
Stenfors-Hayes T, Hult H, Dahlgren LO: What does it mean to be a mentor in medical education? Medical Teacher 33(8): e423-8, 2011b
Taherian K, Shekarchian M: Mentoring for doctors. Do its benefits outweigh its disadvantages? Medical Teacher. 2008 Jan 1; 30(4): e95-9.
TenCate OT, Kusurkar RA, Williams GC: How self-determination theory can assist our understanding of the teaching and learning processes in medical education. AMEE guide No. 59. Medical Teacher 33(12): 961-73, 2011
White CB: Smoothing out transitions: How pedagogy influences medical students' achievement of self-regulated learning goals. Adv Health Sci Educ 12: 279–297, 2007
White CB, Gruppen LD: Self – regulated Learning in Medical education. In: Understanding Medical Education. Oxford, UK: John Wiley & Sons: pp. 271-82, 2010.
Wright CM: An innovation in a diploma program: the future potential of mentorship in nursing. Nurse Education Today 10(5): 355-359, 1990
Willcocks S: Leadership theory: implications for developing dental surgeons in primary care? British Dental Journal 210(3): 105-7, 2011

Διεύθυνση επικοινωνίας:
Μάρτη Χρ. Κυριακή
University of Michigan School of Dentistry,
1011 N. University Ave., Ann Arbor, Michigan 48109-1078,
Tel.: 001-734-647 7852,
E-mail: kyriaki@med.umich.edu

Address:
Marti C. Kyriaki
University of Michigan School of Dentistry,
1011 N. University Ave., Ann Arbor, Michigan 48109-1078,
Tel.: 001-734-647 7852,
E-mail: kyriaki@med.umich.edu

Επιλογές από την βιβλιογραφία/Literature selection

Παρουσίαση εκτεταμένης περίληψης άρθρων, από επιστημονικά περιοδικά συγγενών ειδικοτήτων που αφορούν την Στοματική και Γναθοπροσωπική Χειρουργική

Presentation in Greek of extended summaries from papers on Oral and Maxillofacial Surgery, published in Journals of relative Specialties

Plast Reconstr Surg. 2017 May;139(5):1103-1108

Facial Danger Zones: Techniques to Maximize Safety during Soft-Tissue Filler Injections

Scheuer JF 3rd, Sieber DA, Pezeshk RA, Gassman AA, Campbell CF, Rohrich RJ.

Ζώνες κινδύνου στην προσωπική περιοχή: Τεχνικές για την ασφαλέστερη έγχυση εμφυτευμάτων μαλακών μορίων

Με δεδομένο το μικρό χρόνο ανάρρωσης και τα άμεσα ορατά μετεγχειρητικά αποτελέσματα οι ενέσιμοι παράγοντες πλήρωσης αποτελούν πλέον μια δημοφιλή εναλλακτική λύση σε σχέση με τις χειρουργικές μεθόδους αντιγήρανσης του προσώπου. Παρ' όλα αυτά οι επεμβάσεις αυτές δεν είναι άμοιρες επιπλοκών. Στη βιβλιογραφία έχουν αναφερθεί επιπλοκές οφειλόμενες στη χρήση ενέσιμων εμφυτευμάτων μαλακών μορίων, όπως γενικευμένο ερύθημα, νέκρωση ιστών, τύφλωση, εγκεφαλικό επεισόδιο, ή ακόμα και θάνατος.
Οι ανωτέρω επιπλοκές είναι συνήθως αποτέλεσμα λανθασμένης τεχνικής και προκύπτουν δευερογενώς μετά από τραυματισμό αγγείων ή ενδαγγειακή έγχυση του ενέσιμου εμφυτεύματος. Γενικοί κανόνες για την αποφυγή επιπλοκών είναι: 1) Η χρήση απορροφήσιμων εμφυτευμάτων (π.χ υαλουρονικό οξύ), 2) Χρήση μικρών βελονών (27G ή μικρότερες), 3) Η έγχυση θα πρέπει να γίνεται με συνεχή κίνηση της βελόνας από μπροστά προς τα πίσω, προς το σημείο της αρχικής έμπαρσης της βελόνας, 4) Θα πρέπει να χρησιμοποιούνται μικρές σύριγγες (0.5-1cc), 5) Η έγχυση θα πρέπει να γίνεται με τη μικρότερη δυνατή πίεση, η ανάπτυξη ισχυρής πίεσης υποσημαίνει κίνδυνο ή ακατάλληλη περιοχή έγχυσης, 6) Θα πρέπει να δίδεται ιδιαίτερη προσοχή σε περιοχές με ιστορικό τραύματος (ουλής) ή ακόμα καλύτερα, καλό θα ήταν να αποφεύγεται η έγχυση στην περιοχή αυτή, 7) Ο επεμβαίνων θα πρέπει να γνωρίζει την ανατομία της περιοχής, 8) Θα πρέπει να υπάρχει ένα κουτί πρώτων βοηθειών σε κάθε περίπτωση.
Στο παρόν άρθρο οι συγγραφείς δίνουν ιδιαίτερη έμφαση στην εφαρμοζόμενη τεχνική βασισμένη και τροποποιημένη ανά ανατομική περιοχή. Περιγράφονται με λεπτομέρεια οι τεχνικές έγχυσης για το ριζορρίνιο, τις οφρύς, την κροταφική χώρα, την υποκόγχια περιοχή, το άνω και κάτω χείλος, τη συγχειλία, τη ρινοχειλική αύλακα και τη μύτη. Η κατανόηση των ανωτέρω τεχνικών γίνεται ευκολότερη μέσω των εκπαιδευτικών βίντεο που συνοδεύουν την παρούσα εργασία.
Οι συγγραφείς καταλήγουν ότι με τις προτεινόμενες τεχνικές ελαχιστοποιούν το ρίσκο για πιθανές επιπλοκές σε συνδυασμό με τα πολύ καλά αισθητικά αποτελέσματα. Σε κάθε περίπτωση βέβαια ο κλινικός θα πρέπει να είναι σε θέση να αναγνωρίσει τυχόν επιπλοκές και να τις αντιμετωπίσει άμεσα.

Επιμέλεια – Απόδοση: Ευάγγελος Καλφαρέντζος

Oral Oncology (2017) 68: 9-19

Can gene editing and silencing technologies play a role in the treatment of head and neck cancer?

Mushfiq H. Shaikh, Daniel T.W. Clarke, Newell W. Johnson, Nigei A.J. McMillan

Μπορούν οι τεχνικές διόρθωσης και αποσιώπισης γονιδίων να παίξουν ρόλο στην αντιμετώπιση του καρκίνου κεφαλής και τραχήλου;

Ο καρκίνος κεφαλής και τραχήλου (HNC) αποτελεί σημαντικό πρόβλημα υγείας ως η 6η σε συχνότητα μορφή καρκίνου παγκοσμίως. Στο 90% των περιπτώσεων πρόκειται για ακανθοκυτταρικό καρκίνωμα (HNSCC), το οποίο εντοπίζεται στη στοματική κοιλότητα, το στοματοφάρυγγα ή το λάρυγγα. Ο καπνός, ορισμένοι καρποί (areca nut) και το αλκοόλ είναι οι πιο γνωστοί παράγοντες κινδύνου, ενώ σήμερα υπάρχουν ισχυρές ενδείξεις για την ύπαρξη αιτιοπαθολογικής συσχέτισης με την HPV λοίμωξη, ιδιαίτερα στον καρκίνο του στοματοφάρυγγα σε νεαρούς ενήλικες.
Η θεραπεία του HNSCC περιλαμβάνει τη ριζική εκτομή του όγκου σε συνδυασμό με ακτινοθεραπεία και χημειοθεραπεία. Λόγω της ανατομίας της περιοχής όμως υπάρχουν κάποιοι περιορισμοί, ενώ μετεγχειρητικά παρατηρούνται συχνά αισθητικά και λειτουργικά προβλήματα. Παράλληλα η ακτινοθεραπεία και η χημειοθεραπεία δεν είναι αποτελεσματικές σε όλες της μορφές καρκίνου, με αποτέλεσμα σήμερα στο δυτικό κόσμο το ποσοστό πενταετούς επιβίωσης να ανέρχεται σε 60%, ενώ το ένα τρίτο των ασθενών παρουσιάζουν υποτροπή εντός του πρώτου έτους από την αρχική θεραπεία.
Συνεπώς, είναι σαφές ότι υπάρχει ανάγκη ανάπτυξης νέων τεχνικών αντιμετώπισης αυτών των μορφών καρκίνου, όπως οι στοχευμένες γονιδιακές θεραπείες που βρίσκονται υπό έντονη μελέτη τα τελευταία χρόνια. Οι κυριότερες από αυτές είναι η γονιδιακή αποσιώπιση ή διόρθωση μέσω παρέμβασης RNA (RNA interference, RNAi) καθώς και η χρήση συμπλεγμάτων που σχετίζονται με την πρωτεϊνη κυτταρικής απόπτωσης (CRISPR/Cas). Και οι δύο μέθοδοι αποτελούν εξαιρετικά στοχευμένες θεραπείες, προγραμματισμένες για συγκεκριμένα μόρια RNA ή γονίδια.
Πιο συγκεκριμένα η μέθοδος RNAi χρησιμοποιεί μικρά μη κωδικοποιητικά μόρια RNA (siRNA, miRNA, shRNA), τα οποία εκμεταλλευόμενα τους μηχανισμούς του κυττάρου παρεμβαίνουν στην έκφραση καρκινικών γονιδίων με τρεις τρόπους: α) στοχεύοντας τις θέσεις των εκκινητών αναστέλλουν την μεταγραφή των σχετιζόμενων γονιδίων, β) αναστέλλοντας τη μετάφραση του mRNA στα ριβοσώματα, γ) σχηματίζοντας ένα κυτταροπλασματικό σύμπλεγμα αποσιώπισης (RNA Induced Silencing Complex, RISC), το οποίο δεσμεύει και καταστρέφει όλα τα μόρια mRNA για τα οποία έχει προγραμματιστεί μέσω του siRNA.
Το σύστημα CRISPR/Cas αποτελείται από μια αλληλουχία CRISPR-RNA (crRNA) – η οποία στοχεύει συγκεκριμένα γονίδια – και μια πρωτεϊνική ενδονουκλεάση Cas. Το σύστημα ταξινομείται σε δύο τάξεις και έξι τύπους, ανάλογα με την ενδονουκλεάση του συμπλέγματος. Η πρώτη τάξη (τύποι I, III, IV) χρησιμοποιεί ένα μεγάλο σύμπλεγμα πρωτεϊνών Cas για να οδηγήσουν το crRNA στο στόχο του. Η δεύτερη τάξη (τύποι II, V, VI) χρησιμοποιεί μόνο μια πρωτεΐνη Cas για να μεσολαβήσει την RNA-καθοδηγούμενη καταστροφή των νουκλεϊκών οξέων. Σήμερα οι έρευνες έχουν επικεντρωθεί στο σύστημα τύπου II που χρησιμοποιεί την πρωτεΐνη Cas9, και έχει επιτευχθεί εργαστηριακά η στοχευμένη γονιδιακή τροποποίηση σε ανθρώπινα κύτταρα, ενώ πρόσφατα εγκρίθηκαν οι πέντε πρώτες κλινικές δοκιμές. Ο πρώτος στόχος φαίνεται πως θα είναι η απενεργοποίηση της πρωτεΐνης PD-1, η οποία έχει ήδη αποδειχθεί αποτελεσματική με τη χρήση φαρμακευτικών μονοκλωνικών αντισωμάτων όπως το pembrollizumab.
Η αποτελεσματικότητα αυτών των νέων τεχνολογιών θα καθοριστεί σημαντικά από τη δυνατότητα επαρκούς μεταφοράς του siRNA η του συστήματος CRISPR/Cas μέσα στο κύτταρο. Στον τομέα αυτό υπάρχουν ακόμα πολλά εμπόδια που πρέπει να ξεπεραστούν, ώστε τα θεραπευτικά συστήματα όχι μόνο να μην απορριφθούν από τον οργανισμό πριν φτάσουν στο στόχο τους, αλλά να επιτευχθεί και η μέγιστη συγκέντρωση στα παθολογικά κύτταρα.
Συμπερασματικά, παρότι τα ποσοστά επιβίωσης των ασθενών με καρκίνο κεφαλής και τραχήλου παραμένουν σταθερά χαμηλά τις τελευταίες δεκαετίες, οι νέες τεχνικές γονιδιακής τροποποίησης – παρότι ακόμα σε πρώιμο στάδιο – φαίνεται ότι θα συμβάλουν σημαντικά στην αντιμετώπιση της νόσου.

Επιμέλεια – Απόδοση: Ηλίας Χρονάς

Ματιές στην Ιστορία της Ιατρικής/Glances in the History of Medicine

«Ιητρική δε πάντα πάλαι υπάρχει...» Ιπποκράτης

Johann Friedrich Dieffenbach: Η συμβολή του στη Στοματική και Γναθοπροσωπική Χειρουργική.

Ο Johann Friedrich Dieffenbach (1792-1847) (Εικ. 1), υπήρξε διαπρεπής Γερμανός χειρουργός, ο οποίος επικέντρωσε το ιδιαίτερο ενδιαφέρον του στην πλαστική και επανορθωτική χειρουργική, ασχολήθηκε δε ειδικότερα με την ρινοπλαστική. Μετά τις αρχικές σπουδές του στη Θεολογία στο Rostock και στο Greifswald (1812), συνέχισε τις βασικές ιατρικές σπουδές του στο Königsberg (1816-1820). Μαθήτευσε στη συνέχεια κοντά στον χειρουργό και οφθαλμίατρο Phillip Franz von Walther (1782-1849) στη Βόννη, ακολούθως δε για 6 μήνες στο Παρίσι κοντά στους διαπρεπείς χειρουργούς της εποχής Guillaume Dupuytren (1777-1835), Baron Alexis de Boyer (1757-1833), Baron Dominique-Jean Larrey (1766-1842) και François Magendie (1783-1855). Επισκέφθηκε επίσης τη φημισμένη Ιατρική Σχολή του Montpellier και τις κλινικές των Jacques Delpech (1777-1832) και Claude François Lallemand (1790-1853) στο Montpellier, αλλά το 1822 πήγε στο Würzburg για να εκπονήσει τη διδακτορική του διατριβή. Το 1823 εγκαταστάθηκε στο Βερολίνο, όπου γρήγορα χάρη στην ευφυία και την ικανότητά του κατέκτησε την εκτίμηση και την αναγνώριση ως κορυφαίος πλαστικός χειρουργός. Το 1829 τοποθετήθηκε επικεφαλής ιατρός στο Χειρουργικό Τμήμα του φημισμένου Νοσοκομείου του Βερολίνου Charité, όπου το 1832 αναγορεύθηκε σε έκτακτο καθηγητή της Ιατρικής Σχολής του Πανεπιστημίου του Βερολίνου. Το 1840 μετά τον θάνατο του φημισμένου και πρωτοπόρου στις τεχνικές της ρινοπλαστικής Γερμανού καθηγητή της Χειρουργικής Carl Ferdinand von Graefe (1787-1840), ο Johann Friedrich Dieffenbach εκλέχθηκε τακτικός καθηγητής της Ιατρικής Σχολής του Πανεπιστημίου του Βερολίνου και ανέλαβε τη διεύθυνση της Πανεπιστημιακής Χειρουργικής Κλινικής.
Η ευφυία του, η ταχύτητα στη λήψη αποφάσεων, η αδια-

Εικ. 1. Ο διαπρεπής Γερμανός χειρουργός Johann Friedrich Dieffenbach (1792-1847).
Fig. 1. The eminent German surgeon Johann Friedrich Dieffenbach (1792-1847).

"But all these requisites belong of old to Medicine..." Hippocrates

Johann Friedrich Dieffenbach: his contribution to Oral and Maxillofacial Surgery.

Johann Friedrich Dieffenbach (1792-1847) (Fig. 1), was an eminent German surgeon, who was especially interested in plastic and reconstructive surgery, and was occupied particularly with rhinoplasty. After his initial studies in Theology in Rostock and Greifswald (1812), he continued his basic medical studies in Königsberg (1816-1820). He then joined the surgeon and ophthalmologist Phillip Franz von Walther (1782-1849) in Bonn, and then for six months he visited Paris, where he had the opportunity to learn by the side of the most prominent surgeons of that day, Guillaume Dupuytren (1777-1835), Baron Alexis de Boyer (1757-1833), Baron Dominique-Jean Larrey (1766-1842), and François Magendie (1783-1855). He also visited the famous Medical School of Montpellier, and the clinics of Jacques Delpech (1777-1832) and Claude François Lallemand (1790-1853) in that town, but in 1822 he went to Würzburg to receive his doctorate. In 1823 Dieffenbach settled in Berlin, where he soon won the appreciation and recognition as a leading plastic surgeon, thanks to his intelligence and ability. In 1829 he was appointed as chief physician to the Surgical Department of the famous hospital in Berlin, the Charité, where in 1832 he became an extraordinary Professor at the University of Berlin Medical School. In 1840, following the death of the famous and pioneer of the rhinoplasty techniques German Professor of Surgery Carl Ferdinand von Graefe (1787-1840), Johann Friedrich Dieffenbach was elected as Professor of the Medical School of Berlin, and assumed the directorship of the University Surgical Department.
His wittiness, speed in decision making, undisturbed composure and great dexterity, highlighted him as an excellent surgeon and unique teacher, easily conquering the

τάρακτη ψυχραιμία και η εκπληκτική δεξιότητά του, τον ανέδειξαν ως εξαίρετο χειρουργό και μοναδικό δάσκαλο, που κατακτούσε εύκολα την καρδιά και την εκτίμηση των ακροατών, των φοιτητών, των ασθενών και των συναδέλφων του. Πολλοί τομείς της ιατρικής κέντρισαν το ενδιαφέρον του εκτός από την πλαστική χειρουργική, όπου εισήγαγε για πρώτη φορά την χρησιμοποίηση αναισθησίας, όπως η καρδιολογία (καρδιακός καθετηριασμός), η γαστρεντερολογία (εκτομή με χρησιμοποίηση του ράμματος Lembert), η ορθοπαιδική χειρουργική (τενοτομή για διόρθωση ραιβοϊπποποδίας), καθώς επίσης και η οφθαλμολογία (μυοτομία για διόρθωση στραβισμού) (Εικ. 2).
Όσον αφορά τη στοματική και γναθοπροσωπική χειρουργική, η συμβολή του υπήρξε καθοριστική και καινοτόμος. Το 1842 πραγματοποίησε την ομώνυμη δερματική τομή για προσπέλαση όγκων της άνω γνάθου (τομή Weber, Dieffenbach, Fergusson, Nelaton) και διενήργησε ημιδιέκπριση της άνω γνάθου, αν και είχαν προηγηθεί όσον αφορά τη συγκεκριμένη επέμβαση οι Γάλλοι Guillaume Dupuytren (1812, 1823) και Joseph Gensoul (1825), ο Αμερικανός Horatio Gates Jameson (1821) και ο Σκωτσέζος James Syme (1832). Επίσης προώθησε σημαντικά την χειρουργική των σχιστιών, ιδιαίτερα εφαρμόζοντας την τεχνική των παραλλήλων χαλαρωτικών τομών στις υπερωϊοσχιστίες, καθώς επίσης και θαυμάσιους εγχειρητικούς σχεδιασμούς για την αποκατάσταση των χειλεοσχιστιών (ετερόπλευρων ή αμφοτερόπλευρων). Εναντιώθηκε στην τέλεση νευροτομών για τη θεραπεία της νευραλγίας του τριδύμου, που οδηγούσαν σε παράλυση του προσώπου, προφανώς λόγω της καταστροφής κλάδων του προσωπικού νεύρου από τους χειρουργούς της εποχής, οι οποίοι ακόμη δεν γνώριζαν τη διαφορά της λειτουργίας του τριδύμου και του προσωπικού νεύρου. Η διόρθωση του εκτροπίου, καθώς επίσης και η βλεφαροπλαστική, αποτέλεσαν αντικείμενα ενδιαφέροντος του Johann Friedrich Dieffenbach, όπου επίσης διακρίθηκε για την χειρουργική δεινότητα και την αποτελεσματικότητά του.

Ο φιλήστωρ

heart and the appreciation and respect of his listeners, students, patients and colleagues. Many fields of medicine attracted his interest besides of plastic surgery, where he introduced for the first time the use of anesthesia, such as cardiology (cardiac catheterization), gastroenterology (resection using Lembert's suture), orthopedics (tenotomy for club-foot), as well as ophthalmology (myotomy for correction of strabismus) (Fig. 2).
Regarding oral and maxillofacial surgery his contribution was decisive and innovative. In 1842 he performed semi-maxillectomy through the homonymous skin incision for the approach of maxillary tumors (Weber, Dieffenbach, Fergusson, Nelaton incision), although regarding that particular operation some others had preceded him, such as the French Guillaume Dupuytren (1812, 1823) and Joseph Gensoul (1825), the American Horatio Gates Jameson (1821), and the Scotch James Syme (1832). He also promoted significantly the surgery of clefts, particularly by applying the technique of parallel relaxing incisions in cleft palates, as well as wonderful operative plans for the reconstruction of cleft lips (unilateral or bilateral). He opposed the performance of neurotomies for the treatment of trigeminal neuralgia, which were leading to facial paralysis, apparently because of the destruction of branches of the facial nerve by the surgeons of that time, who still did not know the difference of function between the trigeminal and the facial nerve. The correction of ectropion, as well as blepharoplasty, were objects of Johann Friedrich Dieffenbach's interest, where he also became distinguished for his surgical expertise and efficiency.

The filistor



Εικ. 2. Το εξώφυλλο του περίφημου βιβλίου του Johann Friedrich Dieffenbach "Die Operative Chirurgie" (Η Επεμβατική Χειρουργική), το οποίο εκδόθηκε στη Λειψία το 1845.
Fig. 2. The cover page of Johann Friedrich Dieffenbach's famous book "Die Operative Chirurgie" (The Operative Surgery), which was published in Leipzig in 1845.

Ανακοινώσεις/Announcements

2η Διημερίδα Εμφυτευματολογίας HAOMS IMPLANTS MEETING 2017

Η Ελληνική Εταιρεία Στοματικής & Γναθοπροσωπικής Χειρουργικής διοργάνωσε τη 2η Διημερίδα Εμφυτευματολογίας-HAOMS IMPLANTS MEETING 2017, η οποία πραγματοποιήθηκε στις 27-28 Ιανουαρίου 2017 στο Πολεμικό Μουσείο στην Αθήνα, υπό την αιγίδα του Οδοντιατρικού Συλλόγου Αττικής και του Πανελλήνιου Ιατρικού Συλλόγου. Η Διημερίδα μοριοδοτήθηκε με Μόρια Συνεχιζόμενης Εκπαίδευσης από την Ελληνική Οδοντιατρική Ομοσπονδία. Τη 2η Διημερίδα Εμφυτευματολογίας χαιρέτησαν στην Τελετή Έναρξης, ο Πρόεδρος της ΕΕΣΓΠΧ, Καθηγητής κ. Ιωάννης Ιατρού, η Αναπληρώτρια Πρόεδρος της Οδοντιατρικής Σχολής Αθηνών, Καθηγήτρια κ. Αικατερίνη Νικοπούλου-Καραγιάννη, ο Πρόεδρος της Οδοντιατρικής Σχολής Θεσσαλονίκης, Καθηγητής κ. Λάμπρος Ζουλούμης, ο Γραμματέας του Οδοντιατρικού Συλλόγου Αττικής, Δρ. Εμμανουήλ Βάρδας, ενώ την έναρξη κήρυξε ο Πρόεδρος της Ελληνικής Οδοντιατρικής Ομοσπονδίας, κ. Αθανάσιος Κατσίκης.

Η Διημερίδα ξεπέρασε τις προσδοκίες τόσο σε συμμετοχή όσο και σε επιστημονική πληρότητα. Την παρακολούθησαν με αμείωτο ενδιαφέρον 600 Σύνεδροι, Στοματικοί και Γναθοπροσωπικοί Χειρουργοί, Ειδικοί και Ειδικευόμενοι, Οδοντίατροι, με ή χωρίς εξειδίκευση, προπτυχιακοί και μεταπτυχιακοί Φοιτητές, γεγονός που καταδεικνύει έμπρακτα ότι τα Συνέδρια της ΕΕΣΓΠΧ έχουν εδραιωθεί στη συνεχιζόμενη εκπαίδευση των Στοματικών & Γναθοπροσωπικών Χειρουργών και των Οδοντιάτρων.

Κατά γενική ομολογία, όπως φάνηκε από την κατάμεστη αίθουσα, μέσα από προσωπικές συζητήσεις, αλλά και από αναρτήσεις στα μέσα κοινωνικής δικτύωσης, οι Συνεδρίες ήταν ενδιαφέρουσες, μεστές, με τους διεθνούς κύρους ομιλητές να αναλύουν σημαντικά θέματα στον τομέα της Εμφυτευματολογίας, να ανταποκρίνονται στις προσδοκίες των συμμετεχόντων και να προκαλούν προβληματισμούς και γόνιμη συζήτηση. Προσκεκλημένοι ξένοι ομιλητές ήταν ο Καθηγητής Περιοδοντολογίας και πρωτοπόρος Ερευνητής στην Ιστική Αναγγένηση του Στόματος, Jan Lindhe, ο Στοματικός & Γναθοπροσωπικός Χειρουργός, Καθηγητής Matteo Chiapasco με τις αμέτρητες δημοσιεύσεις και διεθνείς ομιλίες για τις Αναπλαστικές Τεχνικές και την Προχωρημένη Εμφυτευματολογία, ο Στοματικός & Γναθοπροσωπικός Χειρουργός, Καθηγητής Alexander Schramm με την πολύ ενδιαφέρουσα και εμπεριστατωμένη επιστημονική δουλειά στην περιοχή της Υπολογιστικά Καθοδηγούμενης Χειρουργικής στο Στόμα και το Πρόσωπο, ο Στοματικός & Γναθοπροσωπικός Χειρουργός, Henri Thuau και ο Πλαστικός & Επανορθωτικός Χειρουργός, Lucian Ion, με εισήγηση που αφορούσε στη συνολικότερη αισθητική αποκατάσταση του Προσώπου, καθώς επίσης και πολλοί έγκριτοι Εμφυτευματολόγοι. Στη Διημερίδα συμμετείχαν και διακεκριμένοι Έλληνες ομιλητές από όλες τις εμπλεκόμενες ειδικότητες στα εμφυτεύματα, Στοματικοί & Γναθοπροσωπικοί Χειρουργοί, Περιοδοντολόγοι και Προσθετολόγοι, καθώς και ο διακεκριμένος μηχανολόγος ερευνητής στην υπολογιστικά καθοδηγούμενη χειρουργική, κ. Π. Διαμαντόπουλος. Στα πλαίσια του Συνεδρίου διοργανώθηκε και πλούσιο παράλληλο πρόγραμμα με πρακτικά σεμινάρια και masterclasses, που κέντρισαν το ενδιαφέρον των συμμετεχόντων και αφορούσαν τόσο αυτούς που είναι στην αρχή της ενασχόλησής τους με τα Εμφυτεύματα, όσο και εκείνους με εμπειρία στην προχωρημένη Χειρουργική των Εμφυτευμάτων.

Evangelismos Hospital

4ο ΠΡΑΚΤΙΚΟ ΣΕΜΙΝΑΡΙΟ
ΧΕΙΡΟΥΡΓΙΚΗΣ ΚΕΦΑΛΗΣ ΚΑΙ ΤΡΑΧΗΛΟΥ

Υπεύθυνος Σεμιναρίου:
Καθηγητής Ν. Γ. Παπαδογεωργάκης MD, DDS, PhD, MSc London

ΑΘΗΝΑ
8 - 10 Ιουνίου 2017

Πρακτική άσκηση σε νωπά ανθρώπινα παρασκευάσματα
-
9 Συμμετέχοντες
-
Πειραματικό Εργαστήριο Νευροχειρουργικής Ανατομίας

Υπό την αιγίδα

Θα Χορηγηθούν Μόρια Συνεχιζόμενης Ιατρικής Εκπαίδευσης (CME-CPD) από τον Πανελλήνιο Ιατρικό Σύλλογο

4ο Πρακτικό Σεμινάριο ΧΕΙΡΟΥΡΓΙΚΗΣ ΚΕΦΑΛΗΣ ΚΑΙ ΤΡΑΧΗΛΟΥ

ΟΡΓΑΝΩΤΙΚΗ ΕΠΙΤΡΟΠΗ:

Ν. Παπαδογεωργάκης
Καθηγητής, Διευθυντής Κλινικής Στοματικής & Γναθοπροσωπικής Χειρουργικής Ε.Κ.Π.Α., Γ.Ν.Α. «Ο ΕΥΑΓΓΕΛΙΣΜΟΣ»

Β. Πετσίνης
Επ. Καθηγητής, Κλινική Στοματικής & Γναθοπροσωπικής Χειρουργικής Ε.Κ.Π.Α., Γ.Ν.Α. «Ο ΕΥΑΓΓΕΛΙΣΜΟΣ»

Ε. Καλφαρέντζος
Στοματικός & Γναθοπροσωπικός Χειρουργός, Κλινική ΣΓΠΧ Ε.Κ.Π.Α., Γ.Ν.Α. «Ο ΕΥΑΓΓΕΛΙΣΜΟΣ»

Ι. Παπαδιόχος
Στοματικός & Γναθοπροσωπικός Χειρουργός, Κλινική ΣΓΠΧ Ε.Κ.Π.Α., Γ.Ν.Α. «Ο ΕΥΑΓΓΕΛΙΣΜΟΣ»

Δ. Αυγουστίδης
Ειδικευόμενος ΣΓΠ Χειρουργός, Κλινική ΣΓΠΧ Ε.Κ.Π.Α., Γ.Ν.Α. «Ο ΕΥΑΓΓΕΛΙΣΜΟΣ»

ΕΚΠΑΙΔΕΥΤΕΣ:

Ν. Παπαδογεωργάκης
Καθηγητής, Διευθυντής Κλινικής Στοματικής & Γναθοπροσωπικής Χειρουργικής Ε.Κ.Π.Α., Γ.Ν.Α. «Ο ΕΥΑΓΓΕΛΙΣΜΟΣ»

Β. Πετσίνης
Επ. Καθηγητής, Κλινική Στοματικής & Γναθοπροσωπικής Χειρουργικής Ε.Κ.Π.Α., Γ.Ν.Α. «Ο ΕΥΑΓΓΕΛΙΣΜΟΣ»

Π. Παπαδόπουλος
Στοματικός & Γναθοπροσωπικός Χειρουργός

Ε. Καλφαρέντζος
Στοματικός & Γναθοπροσωπικός Χειρουργός, Κλινική ΣΓΠΧ Ε.Κ.Π.Α., Γ.Ν.Α. «Ο ΕΥΑΓΓΕΛΙΣΜΟΣ»

Γ. Κωστάκης
Στοματικός & Γναθοπροσωπικός Χειρουργός

ΠΡΟΣΚΕΚΛΗΜΕΝΟΙ ΕΚΠΑΙΔΕΥΤΕΣ:

Ν. Πηγαδάς
Consultant OMFS/ Head & Neck and Reconstructive Surgeon, Clinical Director OMFS, New Cross Hospital, Royal Wolverhampton Trust , UK

Χ. Περισανίδης
Associate Professor Dr. Medical University of Vienna Department for Cranio- Maxillofacial and Oral Surgery

ΤΕΧΝΙΚΗ ΥΠΟΣΤΗΡΙΞΗ:

Σ. Σιαμέτης

ΔΙΟΙΚΗΤΙΚΗ ΥΠΟΣΤΗΡΙΞΗ:

Μ. Λουφαρδάκη

ΤΟΠΟΘΕΣΙΑ:

Πειραματικό Εργαστήριο Νευροχειρουργικής Ανατομίας, Πλουτάρχου 3, 1ος όροφος, 106 75, Αθήνα

ΕΓΓΡΑΦΕΣ - ΚΟΣΤΟΣ:

Για την εγγραφή σας επικοινωνήστε με την κα Λουφαρδάκη Μαρία: Τηλέφωνο 210.72.29.250 καθημερινά 10.00 – 15.00, e-mail: ekne@neurosurgery.org.gr

Εγγραφή: 1.200 ευρώ

Σημείωση: Σε κάθε εκπαιδευόμενο διατίθεται ανατομικό παρασκεύασμα και εξοπλισμός - εργαλεία.

ΠΡΟΓΡΑΜΜΑ

ΜΕΡΑ 1η. Πέμπτη 8 Ιουνίου 2017	
08.00 – 08.30	Εγγραφές
08.30 – 09.00	Χαιρετισμοί
09.00 – 09.30	Ανατομία Κεφαλής και Τραχήλου **Ι. Παπαδιόχος**
09.30 – 10.00	Ανατομία – Παρουσίαση – Επίδειξη Διαδερμικής Τραχειοστομίας, Ανοικτή Τραχειοστομία **Σ. Κόλιας, Β. Πετσίνης**
10.00 – 11.00	Άσκηση Τραχειοστομίας **ΟΛΟΙ ΟΙ ΕΚΠΑΙΔΕΥΤΕΣ**
11.00 – 11.30	Διάλειμμα
11.30 – 13.00	Ανατομία – Παρουσίαση – Επίδειξη Υπερωμοϋειδικού Τραχηλικού Λεμφαδενικού Καθαρισμού και Τροποποιημένου Ριζικού Τραχηλικού Καθαρισμού **Ν. Πηγαδάς, Χ. Περισανίδης**
13.00 – 14.30	Άσκηση Υπερωμοϋειδικού Τραχηλικού Λεμφαδενικού Καθαρισμού **ΟΛΟΙ ΟΙ ΕΚΠΑΙΔΕΥΤΕΣ**
14.30 – 15.30	Ελαφρύ Γεύμα
15.30 – 18.00	Άσκηση Τροποποιημένου Ριζικού Τραχηλικού Λεμφαδενικού Καθαρισμού **ΟΛΟΙ ΟΙ ΕΚΠΑΙΔΕΥΤΕΣ**

ΜΕΡΑ 2η. Παρασκευή 9 Ιουνίου 2017	
08.00 – 09.00	Ανατομία – Παρουσίαση - Ανεύρεση και Παρασκευή του Προσωπικού Νεύρου – Παρωτιδεκτομή **Ν. Παπαδογεωργάκης**
09.00 – 11.00	Άσκηση Ανεύρεσης και Παρασκευής του Προσωπικού Νεύρου **ΟΛΟΙ ΟΙ ΕΚΠΑΙΔΕΥΤΕΣ**
11.00 – 11.30	Διάλειμμα
11.30 – 12.30	Παρωτιδεκτομή **Ν. Παπαδογεωργάκης**
12.30 – 14.00	Άσκηση Παρωτιδεκτομής **ΟΛΟΙ ΟΙ ΕΚΠΑΙΔΕΥΤΕΣ**
14.00 – 15.00	Ελαφρύ Γεύμα
15.00 – 16.00	Ανατομία – Παρουσίαση - Επίδειξη Στεφανιαίας Προσπέλασης **Χ. Περισανίδης**
16.00 – 17.30	Άσκηση Στεφανιαίας Προσπέλασης **ΟΛΟΙ ΟΙ ΕΚΠΑΙΔΕΥΤΕΣ**

ΜΕΡΑ 3η. Σάββατο 10 Ιουνίου 2017	
08.00 – 08.30	Ανατομία – Παρουσίαση - Επίδειξη Μυοκροταφικού Κρημνού **Β. Πετσίνης**
08.30 – 10.00	Άσκηση Μυοκροταφικού Κρημνού **ΟΛΟΙ ΟΙ ΕΚΠΑΙΔΕΥΤΕΣ**
10.00 – 10.30	Ανατομία – Παρουσίαση – Επίδειξη Ρινοχειλικού Κρημνού **Ν. Παπαδογεωργάκης, Ε. Καλφαρέντζος**
10.30 – 11.30	Άσκηση ρινοχειλικού κρημνού **ΟΛΟΙ ΟΙ ΕΚΠΑΙΔΕΥΤΕΣ**
11.30 – 12.00	Ανατομία – Παρουσίαση - Επίδειξη Μείζονος Θωρακικού Κρημνού **Χ. Περισανίδης, Ε. Καλφαρέντζος**
12.00 – 14.00	Άσκηση Μείζονος Θωρακικού Κρημνού **ΟΛΟΙ ΟΙ ΕΚΠΑΙΔΕΥΤΕΣ**
	ΛΗΞΗ ΣΕΜΙΝΑΡΙΟΥ

Οδηγίες για τους συγγραφείς

Το περιοδικό ακολουθεί τις υποδείξεις της Διεθνούς Επιτροπής των Εκδοτών Ιατρικών Περιοδικών (BMJ 302: 338-341, 191).
Η έκδοση του Περιοδικού είναι δίγλωσση, Ελληνική και Αγγλική. Την μετάφραση των επιστημονικών εργασιών στα Αγγλικά ή Ελληνικά αναλαμβάνει η Συντακτική Ομάδα του Περιοδικού ενώ είναι ευπρόσδεκτες και οι μεταφρασμένες εργασίες.
Το περιοδικό δέχεται πρωτότυπες εργασίες που αφορούν θέματα κυρίως Στοματικής και Γναθοπροσωπικής Χειρουργικής, αλλά και συναφών γνωστικών αντικειμένων όπως Στοματολογίας, Διαγνωστικής και Ακτινολογίας, Αναισθησιολογίας και Εμφυτευματολογίας.
Οι ακόλουθοι τύποι επιστημονικών εργασιών γίνονται δεκτές, αφού προηγηθεί κρίση τους από την Επιστημονική Ομάδα του περιοδικού:
Α) Βιβλιογραφικές Ανασκοπήσεις συνολικής έκτασης μέχρι 20 δακτυλογραφημένες σελίδες,
Β) Ερευνητικές Εργασίες, κλινικές και εργαστηριακές, μέχρι 10 σελίδες
Γ) Ενδιαφέρουσες Περιπτώσεις καλά τεκμηριωμένες, μέχρι 4 συνολικά σελίδες.
Δημοσιεύονται επίσης επιστολές προς τον Διευθυντή Σύνταξης, καθώς και ολιγόλογες εργασίες- προτάσεις για τη στήλη «Πρακτικές Λύσεις και Τεχνικές».
Οι εργασίες που υποβάλλονται δε θα πρέπει να έχουν δημοσιευθεί ούτε να βρίσκονται υπό κρίση για δημοσίευση σε άλλα περιοδικά, ενώ ο Διευθυντής Σύνταξης διατηρεί όλα τα δικαιώματα (copyright) των εργασιών που έγιναν δεκτές και πρόκειται να δημοσιευθούν στο περιοδικό.
Προς τον Διευθυντή Σύνταξης αποστέλλεται όλο το υλικό της εργασίας σε ηλεκτρονική μορφή με e-mail (το κείμενο θα πρέπει να είναι δακτυλογραφημένο με διπλό διάστημα) σε αρχείο Microsoft Word.
Πιο συγκεκριμένα για κάθε εργασία υποβάλλονται τα ακόλουθα μέρη που αρχίζουν σε ξεχωριστή σελίδα:
- Επιστολή υποβολής εργασίας στον Διευθυντή Σύνταξης
- Σελίδες τίτλου
- Περίληψη και Λέξεις - κλειδιά
- Κυρίως κείμενο
- Βιβλιογραφία
- Πίνακες - Εικόνες - Λεζάντες φωτογραφιών
- Βεβαίωση αποδοχής δημοσίευσης της εργασίας από όλους τους συγγραφείς
- Οι σελίδες τίτλου περιέχουν στα Ελληνικά και Αγγλικά:
α) Μια σελίδα με τον τίτλο του άρθρου μόνο (για τους κριτές)
β) Μια σελίδα με όλες τις πληροφορίες για την εργασία: τον τίτλο, το ονοματεπώνυμο και τους επιστημονικούς τίτλους των συγγραφέων, το κέντρο απ' όπου προέρχεται η εργασία και τον Διευθυντή του, τα στοιχεία (όνομα, διεύθυνση, τηλέφωνο, fax και e-mail) του συγγραφέα που είναι υπεύθυνος για την αλληλογραφία. Αναφέρονται επίσης τυχόν πηγές χρηματοδότησης της εργασίας και ευχαριστίες.
Η Περίληψη και οι λέξεις – κλειδιά στα Ελληνικά και Αγγλικά περιέχουν:
Σύντομη παρουσίαση της εργασίας (μέχρι 200 λέξεις). Στις Βιβλιογραφικές Ανασκοπήσεις η περίληψη αναφέρει εν συντομία το περιεχόμενο της ανασκόπησης. Στις Ερευνητικές Εργασίες η περίληψη είναι δομημένη, με εισαγωγή, σκοπό, υλικό, μέθοδο, αποτελέσματα και συμπεράσματα. Στις Ενδιαφέρουσες Περιπτώσεις η περίληψη περιλαμβάνει μικρή εισαγωγή και περιγραφή της περίπτωσης. Στο τέλος της περίληψης αναγράφονται οι λέξεις - κλειδιά.

Το κυρίως κείμενο ανάλογα με το τύπο της εργασίας περιέχει τα ακόλουθα:
Α) Βιβλιογραφικές Ανασκοπήσεις: η εργασία χωρίζεται σε κεφάλαια με αντίστοιχους τίτλους ανάλογα με το θέμα και κατά την κρίση των συγγραφέων. Η εργασία ολοκληρώνεται με τα συμπεράσματα.
Β) Ερευνητικές Εργασίες: η εργασία περιλαμβάνει εισαγωγή, σκοπό, υλικό και μέθοδο, αποτελέσματα, συζήτηση και συμπεράσματα.
Γ) Ενδιαφέρουσες Περιπτώσεις: η εργασία περιλαμβάνει εισαγωγή, περιγραφή της περίπτωσης και συζήτηση - συμπεράσματα.
Δεν πρέπει να αναφέρονται στο κείμενο πληροφορίες για την προέλευση της εργασίας, προκειμένου να αποστέλλεται στους κριτές ανώνυμα.
Οι βιβλιογραφικές παραπομπές στο κείμενο γίνονται με την πλήρη αναφορά των ονομάτων όταν πρόκειται για έναν ή δύο συγγραφείς μόνο, ακολουθούμενα από το έτος δημοσίευσης της αντίστοιχης εργασίας σε παρένθεση, π.χ. (Pogrel, 2003 ή Taylor και Smith, 1995). Όταν οι συγγραφείς είναι περισσότεροι από δύο τότε

Guide for Authors

These instructions are in accordance with the International Committee to Medical Journal Editors: Editors Uniform requirements for manuscripts submitted to biomedical journals, (BMJ 302: 338-341, 191).
The present publication is bilingual, Greek and English. Papers are translated into English or Greek by the Journal's Editorial Board.
Papers should be original and focus on topics related mainly to Oral and Maxillofacial Surgery, as well as on relevant subjects such as Oral Pathology, Diagnostics and Radiology, Anaesthesiology and Implantology.
The following contributions will be accepted for publication, after having been reviewed by the Journal's Scientific Board:
A) Literature Reviews, up to 20 typewritten pages
B) Research Papers, clinical or laboratory, up to 10 pages
C) Well-documented Case Reports of special interest, up to 4 pages
Letters to the Editor-in-Chief, as well as short papers-proposals for the column "Practical Solutions and Technical Notes", are also accepted for publication.
Submitted papers should be unpublished and not under consideration for publication by other journals. The Editor-in-Chief retains all copyrights in the papers that have been accepted for publication in the Journal.
Authors are requested to submit electronically by e-mail their papers (text and illustrations) to the Editor-in-Chief (typed in double spacing), in the form of a Microsoft Word document.

More specifically, papers should be submitted as follows, with each section starting on a different page:
- Letter of submission to the Editor-in-Chief
- Title page
- Summary and Keywords
- Text
- References
- Tables – Illustrations
- Captions to illustrations
- Permission to publish the paper by all its authors

Title page should include the following information in English:
a) A page mentioning the title of the article only for the Reviewers
b) A page giving all the information about the paper: title of the article, full name and academic degrees of each author, name of the originating institution, contact details of the author responsible for correspondence (name, address, telephone, fax number and e-mail address), as well as any sources used to support the study presented and acknowledgements.

The sections Summary and Keywords should include:
A short presentation of the paper (up to 200 words). In Literature Reviews, the summary should summarise the contents of the review. In Research Papers, the summary should be structured in the following way: introduction, aim, material and methods, results and conclusions. In Case Reports, the summary should include a short introduction and the description of the case.
Key words should be given at the end of the summary.

Depending on the type of the paper, the text should include the following:
A) Literature Reviews: the paper should be divided into chapters bearing titles related to their topic, as the authors desire. Finally, the paper should present their conclusions.
B) Research Papers: the paper should include the following parts: introduction, aim, material and methods, results, discussion and conclusions.
C) Case Reports: the paper should include the following parts: introduction, presentation of the case and discussion - conclusions.
The text should not provide information about the origin of the paper, so that the authors will remain anonymous to the reviewers.
As far as references are concerned, up to 2 authors will be named in full every time they are cited, followed by the year of the respective publication in parentheses, e.g. (Pogrel, 2003 or Taylor and Smith, 1995). When there are more than

αναφέρεται μόνο ο πρώτος ακολουθούμενος από τις λέξεις «και συν.» και την αντίστοιχη χρονολογία, π.χ. (Taylor και συν. 1995).
Εάν ο ίδιος συγγραφέας αναφέρεται σε διαφορετικές εργασίες με τον ίδιο χρόνο δημοσίευσης τότε μετά τη χρονολογία προστίθεται το γράμμα α, β, γ κλπ. π.χ. (Taylor 1995α, 1995β). Η ίδια διαδικασία ακολουθείται και κατά τη διαμόρφωση της λίστας της βιβλιογραφίας.
Οι βιβλιογραφικές παραπομπές Ελληνικών ονομάτων από ελληνικά περιοδικά αναφέρονται στα Αγγλικά, ενώ οι παραπομπές από Ελληνικά συγγράμματα στα Ελληνικά.
Όταν στο κείμενο γίνεται αναφορά πολλών συνεχόμενων παραπομπών, αυτές παρατίθενται με χρονολογική σειρά, π.χ. (Hansson και συν. 1983, Ishibashi και συν. 1995, Widmalm και συν. 1994, Wiberg και Wanman, 1998, Emshoff και συν. 2002, Toure και συν. 2005, Alexiou και συν. 2009).

Η Βιβλιογραφία

Όλοι οι συγγραφείς που αναφέρονται στο κείμενο περιλαμβάνονται στη βιβλιογραφία και αντίστροφα. Η αναφορά γίνεται με αλφαβητική ταξινόμηση και ακολουθεί τον εξής τύπο: Taylor JP, Morgan PH, Smith TY: Oral focal mucinosis. Science 189:503-506, 1998
Όταν γίνεται αναφορά σε σύγγραμμα, εγχειρίδιο κλπ. τότε ακολουθείται ο εξής τύπος: Taylor JP: Oral focal mucinosis, In: Morgan and Smith: Oral Pathology. Mosby 1989, pp. 509-512
Οι αναφορές σε Ελληνικά περιοδικά, γίνονται στα Αγγλικά, όπως αναγράφονται στην Αγγλική σελίδα του περιοδικού: π.χ.: Nicomidis CG, Papadopoulos LK: Acanthosis. Hellenic Arch Oral Maxillofac Surg 12: 234-245, 2010
Οι αναφορές σε Ελληνικά συγγράμματα γίνονται στα Ελληνικά, όταν δεν υπάρχει ταυτότητα του βιβλίου στα Αγγλικά και συσσωματώνονται στην υπάρχουσα αλφαβητική Αγγλική βιβλιογραφία: π.χ.: Παπαδόπουλος ΜΝ: Χειρουργική. Ιατρικές εκδόσεις 2008, σελ. 345-346

Οι Πίνακες

Αναφέρονται όλοι στο κείμενο και είναι δακτυλογραφημένοι στην πινακογραφία των προγραμμάτων Word ή Excel. Ο τίτλος τους δακτυλογραφείται πάνω από τον πίνακα, ενώ επεξηγήσεις παρατίθενται κάτω από τον πίνακα.

Οι Εικόνες

Οι φωτογραφίες, τα σχήματα, τα διαγράμματα και τα ιστογράμματα αναφέρονται στο κείμενο ως εικόνες και αριθμούνται ενιαία. **Οι έγχρωμες εικόνες εκτυπώνονται χωρίς επιβάρυνση του συγγραφέα.** Όλα τα ανωτέρω κατατίθενται σε ηλεκτρονική μορφή. Οι ψηφιακές απεικονήσεις θα πρέπει να έχουν ανάλυση τουλάχιστον 300 dpi και διάσταση μιας πλευράς τουλάχιστον 7 cm. Η αποθήκευση να είναι σε μορφή JPG.
Χρήση ήδη δημοσιευμένου φωτογραφικού υλικού επιβάλλεται να επισημαίνεται με σαφή αναφορά της πηγής προέλευσης στη λεζάντα, και όχι με δείκτη, ενώ παράλληλα θα πρέπει να υπάρχει η σχετική έγγραφη άδεια.

Οι Λεζάντες των εικόνων

Όλες οι εικόνες συνοδεύονται από λεζάντες που περιέχουν τις απαραίτητες επεξηγήσεις. Οι λεζάντες γράφονται με τον αύξοντα αριθμό τους σε ξεχωριστή σελίδα.

two authors, then only the name of the first is cited, followed by the phrase "et al." and the year of publication, e.g. (Taylor et al. 1995).
If the same author is cited in the text with different papers in the same year, a small letter should be added to the year: a, b, c etc., e.g. (Taylor 1995a, 1995b). The same letters should also be mentioned in the reference list.
When several publications are cited one after the other, begin with the oldest and end with the most recent, e.g. (Hansson et all. 1983, Ishibashi et all. 1995, Widmalm et all. 1994, Wiberg and Wanman, 1998, Emshoff et all. 2002, Toure et all. 2005, Alexiou et all. 2009).

References

All authors cited in the text must be included in the reference list and vice versa. The reference list must appear in alphabetical order and in the following style: Taylor JP, Morgan PH, Smith TY: Oral focal mucinosis. Science 189:503-506, 1998
When citing from books, text-books etc. use the following style: Taylor JP: Oral focal mucinosis, In: Morgan and Smith: Oral Pathology. Mosby 1989, pp. 509-512

Tables

All tables should be cited in the text. They should be presented either in Word or in Excel. The title of each table should appear above the table, and any explanations at the bottom.

Illustrations

Photographs, figures, diagrams and histograms should be cited in the text as figures, using a single numbering sequence. **Colour illustrations are printed without any charge.** All the above should be submitted electronically.
The resolution of digital illustrations should be at least 300 dpi, while one of their sides should be at least 7cm. They should be saved as JPG files on the CD.
Written permission to use photographic material that has already been published must be obtained, and the sources should be mentioned clearly in the respective captions – not with the use of an index.

Captions to illustrations

All illustrations should be accompanied by descriptive captions. Captions should be mentioned in ascending order, on a separate sheet.

Υποβολή εργασιών μόνο ηλεκτρονικά στον Διευθυντή Σύνταξης Αναστάσιο Ι. Μυλωνά, e-mail: archives@haoms.org

Paper submission electronically only to Editor-in-Chief Anastassios I. Mylonas, e-mail: archives@haoms.org

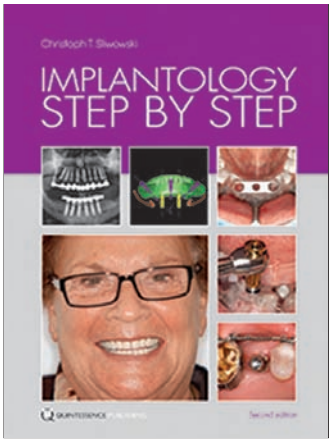

ISBN 978-1-85097-281-5

Implantology Step by Step

Christoph T. Sliwowski

Σελίδες: 592 | Τιμή: **189€**

In this practical textbook, the author presents innovative and contemporary treatment strategies for the protocols of implant dentistry that span the discipline, from simple single-tooth restoration to complex full-arch rehabilitation of edentulous arches involving sinus elevation and immediate implant placement. Delineated in the book are treatment protocols for clinical situations with different baseline conditions and levels of difficulty, including a section devoted to treating the fully edentulous patients. New technologies, including 3D diagnosis enabled by CBCT, are analyzed for their effectiveness and efficiency. In addition, important complications are discussed within the context of their causes and management; the author does not shy away from presenting examples of implant therapy with unsatisfactory results, valuing the instructive worth of problematic or controversial cases. This book provides valuable instruction and guidance to student practitioners on the most up-to-date protocols in implant dentistry.

Contents

The Anterior Mandible • The Posterior Mandible • The Edentulous Mandible • The Anterior Maxilla • The Posterior Maxilla • The Edentulous Maxilla • The Edentulous Maxilla and Mandible

Surgical and Radiologic Anatomy for Oral Implantology

Louie Al-Faraje

Σελίδες: 264 | Τιμή: **218€**

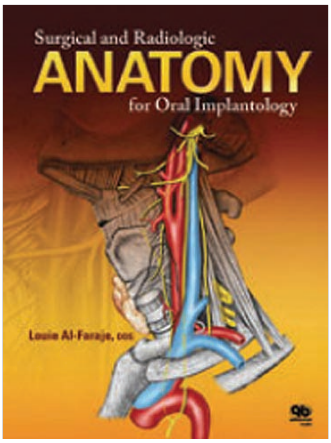

ISBN 978-0-86715-574-7

Anatomical textbooks and atlases often fail to meet the clinical demands of defining intraoperative structures for oral implantologists because of the overwhelmingly detailed minutia. Because certain anatomical landmarks are hard to illustrate in a diagram format, students and professionals can be confused when confronted with actual specimens in the dissecting room or in the operatory. This book, however, shows the structures of the maxilla, the mandible, and the nasal cavity as they actually exist in the dissected or live body, through the presentation of cadaver specimens and clinical cases. Several of the chapters include full-page images of specific cadaver sections with all the relevant anatomical parts labeled for convenience. Cone beam computed tomography images are also presented to show how this technology can be used to measure the bone density, the width of the alveolar ridge, and the exact distance available for implant placement under or above certain anatomical landmarks prior to implant selection. This book will simplify the learning and execution of implant-related surgical procedures in a region of the body that presents special topographic and anatomical difficulties.

Peri-implantitis

Stefan Renvert and Jean-Louis Giovannoli

Σελίδες: 272 | Τιμή: **160€**

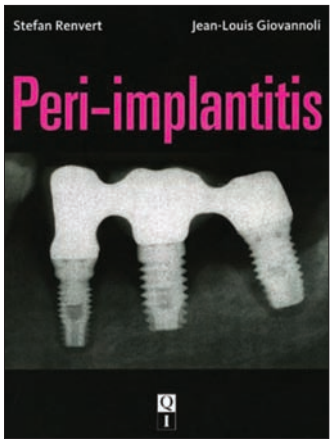

ISBN 978-2-912550-98-9

Awareness of the important role that peri-implant tissue health plays in implant survival is growing, in part because clinical studies that assess long-term results of implant treatment show that peri-implantitis is no longer a rare complication. This book positions peri-implantology as an emerging discipline and provides a comprehensive discourse on the etiology, clinical features, and diagnosis of peri-implantitis and implant mucositis. Based on more than a decade of dedicated research and clinical focus on peri-implantology, this book presents predictable surgical and nonsurgical protocols that go beyond the current treatment guidelines that were largely adapted from therapies for periodontal disease. The authors summarize the current research on peri-implantitis and outline the steps for effective early diagnosis. By focusing on identifying the multiple risk factors, the authors provide an effective paradigm for preventing peri-implant infection in everyday practice. An essential guide for all clinicians practicing implant dentistry.

Contents

Pathogenesis • Diagnosis • Prevalence • Early Peri-Implantitis • Risk Indicators • Treatments • Soft Tissue Conditions • Maintenance

Esthetic Implant Restoration in the Edentulous Maxilla: A Simplified Protocol

Karim Dada | Marwan Daas

Σελίδες: 216 | Τιμή: **124€**

The simplified clinical protocols described in this book represent a revolution in the esthetic rehabilitation of the edentulous maxilla that updates the knowledge base and corrects outdated principles deeply rooted in the profession. The treatment strategy is prosthetically driven and tailored to address the anatomical realities of any clinical situation. The authors emphasize use of a comprehensive esthetic analysis and the careful management of the essential preparatory phases, and they outline the esthetic design principles and clinical methodology for different treatment options. They also discuss indications for immediate loading, delivery of a fixed prosthesis shortly after the surgery, flapless surgery, and the all-on-four treatment concept, all of which can be used to limit postoperative difficulties for the patient. By tailoring the prosthetic management to the clinical situation and simplifying the surgical and prosthetic protocols, the authors of this book have developed predictable esthetic treatment strategies that will be applicable to the largest number of patients and the largest number of clinicians.

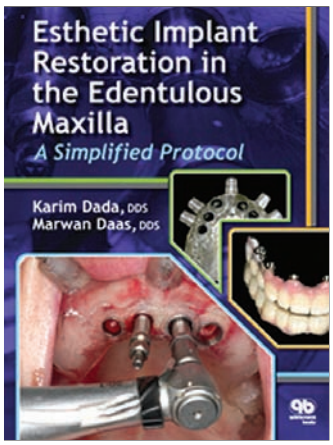

ISBN 978-0-86715-645-4

ΟΔΟΝΤΙΑΤΡΙΚΟ ΒΗΜΑ

Σκουφά 64, 106 80 Αθήνα, τηλ. 210 3814939, www.odvima.gr, e-mail: odvima@otenet.gr

Οστική ανάπλαση στην οδοντιατρική εμφυτευματολογία

Το παγκόσμιο best seller του **Fouad Khoury** τώρα και στα ελληνικά

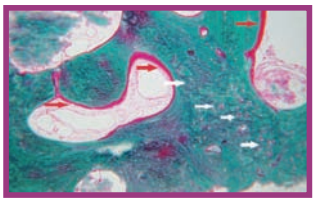

Επιστημονική επιμέλεια:
Νικήτας Σ. Συκαράς
Επίκουρος Καθηγητής Οδοντιατρικής Σχολής ΕΚΠΑ

Μετάφραση:
Ευστάθιος Κ. Καρατζογιάννης
Οδοντίατρος, Διδάκτωρ Πανεπιστημίου Χαϊδελβέργης

Το οστικό μόσχευμα αποτελεί σήμερα ένα από τα πιο βασικά κεφάλαια στην οδοντιατρική εμφυτευματολογία.

Το βιβλίο Οστική ανάπλαση στην οδοντιατρική εμφυτευματολογία των εκδόσεων Quintessence, με **536 σελίδες** και **1.800 έγχρωμες φωτογραφίες**, περιγράφει και αναλύει τις πιο σύγχρονες τεχνικές μεταμόσχευσης στη χειρουργική των εμφυτευμάτων. Για το λόγο αυτό αποτελεί ένα εγχειρίδιο πραγματικά μοναδικό.

Κυκλοφορεί στην ελληνική γλώσσα από τις εκδόσεις «Ο.Β.». Μάλιστα, η ελληνική μετάφραση βασίζεται στην τελευταία γερμανική έκδοση Augmentative Verfahren in der Implantologie του συγγραφέα Fouad Khoury, η οποία κυκλοφόρησε το 2009.

Στο βιβλίο αναλύονται:

- Οι βιολογικές βάσεις της οστικής μεταμόσχευσης και της οστεοενσωμάτωσης των εμφυτευμάτων
- Η διάγνωση και το σχέδιο θεραπείας των επεμβάσεων
- Η διαχείριση των μαλακών ιστών στη χειρουργική των οστικών μοσχευμάτων και των εμφυτευμάτων
- Η μεταμόσχευση με ενδοστοματικά και εξωστοματικά οστικά μοσχεύματα και η οστεογένεση
- Η ενσωμάτωση μετά από σύνθετες εμφυτευματικές και προσθετικές αποκαταστάσεις
- Οι επιπλοκές και οι κίνδυνοι που ενδέχεται να προκύψουν

Το βιβλίο Οστική ανάπλαση στην οδοντιατρική εμφυτευματολογία αποτελεί σημείο αναφοράς για κάθε εμφυτευματολόγο, γναθοχειρουργό και, φυσικά, για κάθε οδοντίατρο που ενδιαφέρεται για το συγκεκριμένο επιστημονικό πεδίο.

Η τιμή του βιβλίου στη Αγγλική έκδοση ανέρχεται σε 280 ευρώ.

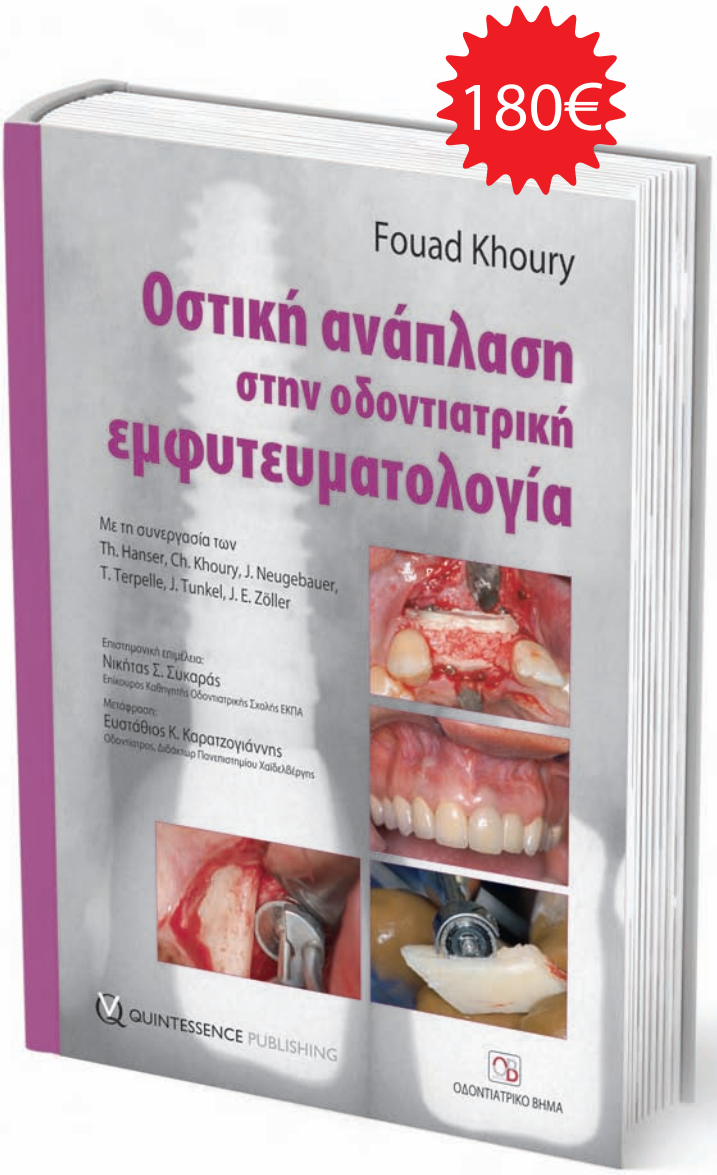

ΟΔΟΝΤΙΑΤΡΙΚΟ ΒΗΜΑ
Σκουφά 64, 106 80 Αθήνα, Τηλ. 210 3814 939
www. odvima.gr, e-mail: odvima@otenet.gr

Τώρα μπορείτε να κάνετε τις αγορές σας με πιστωτική κάρτα και άτοκες δόσεις απευθείας από τον προσωπικό σας υπολογιστή, μέσω του www.odvima.gr

ASTRA TECH
IMPLANT SYSTEM

Ο ΚΟΣΜΟΣ ΜΑΣ ΔΕΝ ΕΙΝΑΙ ΕΠΙΠΕΔΟΣ

DENTSPLY Implants does not waive any right to its trademarks by not using the symbols ® or ™. 32671114 USX 1605 © 2016 DENTSPLY. All rights reserved.

ΟΠΩΣ ΚΑΙ Η ΑΝΑΤΟΜΙΑ ΤΩΝ ΕΜΦΥΤΕΥΜΑΤΙΚΩΝ ΑΣΘΕΝΩΝ ΣΑΣ

Ήδη οι κλινικές προκλήσεις στο ιατρείο είναι τόσες πολλές!!! Γιατί να εργάζεστε πιο σκληρά επειδή σκέφτεστε συμβατικά; Αντί της αύξησης της κεκλιμένης ακρολοφίας για να προσαρμόσετε εμφυτεύματα με επίπεδο αυχένα, ήρθε η ώρα να ανακαλύψετε μία απλούστερη λύση χρησιμοποιώντας εμφυτεύματα που ακολουθούν το οστό.

Γιατί οι κεκλιμένες ακρολοφίες φωνάζουν για ανατομικά σχεδιασμένα εμφυτεύματα.

OsseoSpeed™ Profile EV

Ήρθε η ώρα να προκαλέσουμε τον συμβατικό τρόπο σκέψης!!!!

www.dentsplyimplants.com

Follow DENTSPLY Implants

ΑΠΟΚΛΕΙΣΤΙΚΟΣ ΑΝΤΙΠΡΟΣΩΠΟΣ ΓΙΑ ΤΗΝ ΕΛΛΑΔΑ:
Δ. ΜΑΥΡΑΕΙΔΟΠΟΥΛΟΣ Α.Ε.
ΤΖΩΡΤΖ 12, ΑΘΗΝΑ 106 77, Τηλ.: 210 3837334,
www.mavraidopoulos.gr e-mail: mavraid@otenet.gr

Dentsply Sirona Implants

OsteoBiol®
by Tecnoss

ΟΣΤΙΚΑ ΜΟΣΧΕΥΜΑΤΑ ΚΑΙ ΜΕΜΒΡΑΝΕΣ

Από τη φύση στον άνθρωπο

Gen-Os

mp3

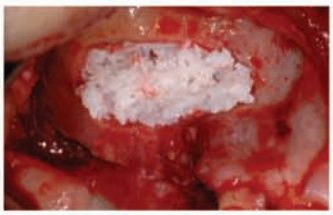

Gel 40

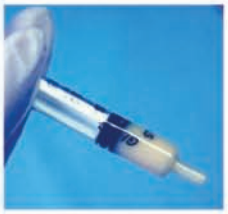

Putty

Sp-Block



Lamina

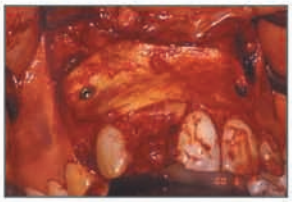

Evolution

Curved Cortical Lamina

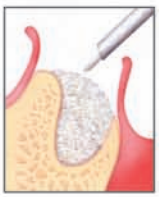
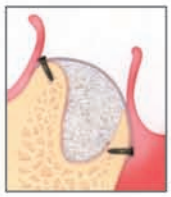

Μιλτιάδης Βιτσαρόπουλος Α.Ε.

ΚΕΝΤΡΙΚΑ
Μεσογείων 348, 153 41 Αγ. Παρασκευή, Αθήνα
Τηλ: 210 65 41 340, **Fax:** 210 65 41 618

ΥΠΟΚΑΤΑΣΤΗΜΑ
Φειδιππίδου 55, 115 27 Γουδή
Τηλ: 210 77 95 747

www.vitsaropoulos.gr info@vitsaropoulos.gr
www.facebook.com/vitsaropoulos

www.tuv.com
TÜV Rheinland
ID 9105029983

Τα Βιοϋλικά OsteoBiol κατασκευάζονται σε συμφωνία με τους 93/42/CEE και 2003/32/CE ευρωπαϊκούς κανονισμούς