Κύστεις θυρεογλωσσικού πόρου, η εμπειρία μας από την χειρουργική αντιμετώπιση μίας σειράς περιστατικών στην Κλινική ΣΓΠΧ του ΓΝ Θεσσαλονίκης Γ. Παπανικολάου

Θεόδωρος Γρίβας[1], Ιωάννης Παππάς[3], Νικολέτα Παστέλλη[2], James Philip Skliris[2], Κωνσταντίνος Παρασκευόπουλος[1], Κωνσταντίνος Βαχτσεβάνος[1]

[1] Κλινική ΣΓΠΧ, Γενικό Νοσοκομείο Θεσσαλονίκης Γ. Παπανικολάου (Δντής Καθηγητής Κων/νος Βαχτσεβάνος).
[2] Παθολογοανατομικό εργαστήριο, Γενικό Νοσοκομείο Θεσσαλονίκης Γ. Παπανικολάου, [3] Οδοντιατρική Σχολή, Αριστοτέλειο Πανεπιστήμιο Θεσσαλονίκης

Thyroglossal duct cysts: experience from a series of cases treated in the Oral and Maxillofacial Surgery Clinic of General Hospital "G.Papanikolaou" in Thessaloniki, Greece

Theodoros Grivas[1], Ioannis Pappas[3], Nikoleta Pastelli[2], James Philip Skliris[2], Konstantinos Paraskevopoulos[1], Konstantinos Vaxtsevanos[1]

[1] Oral and Maxillofacial Surgery Clinic, G.Papanikolaou General Hospital in Thessaloniki(Director Professor Konstantinos Vaxtsevanos), [2] Pathology Department, G. Papanikolaou General Hospital in Thessaloniki, [3] Dental School, Aristotle University of Thessaloniki.

DOI: https://dx.doi.org/10.54936/haoms2411524

Πρωτότυπη Μελέτη
Original Study

ΠΕΡΙΛΗΨΗ: Η κύστη θυρεογλωσσικού πόρου είναι η συχνότερη εμβρυικής προέλευσης τραχηλική διόγκωση που εντοπίζεται κυρίως στην πρόσθια επιφάνεια του τραχήλου. Ο επιπολασμός της νόσου είναι 7%, ενώ στην βιβλιογραφία υπάρχει κάποια διχογνωμία όσον αφορά την ηλικία στην οποία διαγιγνώσκεται, αφού άλλοι συγγραφείς βρίσκουν μεγαλύτερο επιπολασμό στα παιδιά και άλλοι στον ενήλικο πληθυσμό.[1-3] Κλινικά εμφανίζεται ως κινητή, χωρίς τάση ανώδυνη μάζα με εντόπιση συνηθέστερα κάτωθεν του υοειδούς οστού (75% των ασθενών), ενώ όταν επιπλέκεται με φλεγμονή συνοδεύεται από πόνο. Η ενδεδειγμένη θεραπευτική προσέγγιση της κύστης θυρεογλωσσικού πόρου είναι η χειρουργική εκτομή αυτής υπό Γενική Αναισθησία κατά την τεχνική Sistrunk, όπου διασφαλίζεται η πλήρης εξαίρεση του τοιχώματος της κύστης συμπεριλαμβανομένου και τμήματος του σώματος του υοειδούς οστού με το οποίο η κύστη συνήθως εμφανίζει πρόσφυση.
Σκοπός του παρούσας εργασίας η οποία συντάχθηκε βάση του πρωτοκόλλου SCARE 2020 κατά

SUMMARY: Thyroglossal duct cyst is the most common swelling of fetal origin in the cervix, located predominantly in the frontal neck area. The prevalence of the disease is 7%, while in bibliography there is some controversy regarding the age of diagnosis, since some authors find greater occurrence in children and others in adults.[1-3] Clinically, it usually appears as a mobile, painless mass without tension most commonly located below the hyoid bone (75% of the patients), but if inflammated, it can be accompanied by pain. The indicated therapeutic approach of thyroglossal duct cysts is surgical removal under general anesthesia according to Sistrunk technique, that ensures the full removal of the cyst's wall including part of the hyoid bone body with which it is usually attached.
The aim of the present study which was written based on SCARE 2020 protocol according to EQUATOR[4] is the presentation of a series of 5 cases which were surgically treated in the University Clinic of Oral and Maxillofacial Surgery of G.Papanikolaou General Hos-

EQUATOR[4] είναι η παρουσίαση σειράς 5 περιστατικών τα οποία αντιμετωπίστηκαν χειρουργικά στην Πανεπιστημιακή κλινική Στοματικής και Γναθοπροσωπικής Χειρουργικής του ΓΝ Θεσσαλονίκης Γ. Παπανικολάου σε διάστημα 2.5 ετών (9/2019-2/2022). Οι ασθενείς ήταν 4 άρρενες (80%) (μέση ηλικία 50.5 έτη, ακραίες ηλικίες 36 και 71 έτη) και 1 θήλυ (20%) 63 ετών. Όλοι οι ασθενείς προσήλθαν στο εξωτερικό Ιατρείο της κλινικής με μία ανώδυνη κινητή μάζα τραχήλου και από τον εργαστηριακό έλεγχο προέκυψαν ευθυρεοειδικοί. Όλοι οι ασθενείς υπεβλήθησαν σε χειρουργική εκτομή της κύστης θυρεογλωσσικού πόρου με συνεξαίρεση τμήματος του σώματος του υοειδούς οστού (τεχνική Sistrunk). Κανένας ασθενής δεν παρουσίασε υπότροπη στους τακτικούς επανελέγχους που ακολούθησαν μετεγχειρητικά.
Συμπερασματικά η κύστη θυρεογλωσσικού πόρου αποτελεί κλινική οντότητα που, αν και συνηθέστερα γίνεται κλινικά εμφανής, διαγιγνώσκεται και αντιμετωπίζεται χειρουργικά κατά την παιδική ηλικία, απαντάται και στον ενήλικο πληθυσμό. Δύναται να επιπλακεί με φλεγμονή και να εμφανιστεί ως επώδυνη τραχηλική διόγκωση. Η χειρουργική εκτομή κατά την τεχνική Sistrunk και ιστολογική ταυτοποίηση αυτής αποτελούν την θεραπεία εκλογής.

ΛΕΞΕΙΣ ΚΛΕΙΔΙΑ: *Κύστη θυρεογλωσσικού πόρου, ενήλικες ασθενείς, χειρουργική εκτομή, σειρά περιστατικών*

Παρελήφθη: 21/1/23 - Έγινε δεκτή: 7/2/23

pital in a 2.5 years time frame(9/2019-2/2022). Four of the patients were men(80%) (mean age 50.5 years, ranging from 36 to 71 years old) and one was a 63 year old woman(20%). All of the patients presented in the outpatient unit of the clinic with a painless mobile neck mass, that appeared euthyroid from the laboratory tests. All of the patients underwent surgical removal of the thyroglossal duct cyst and part of the hyoid bone at the same time (Sistrunk procedure). No regression was noticed in the frequent postoperative follow-up.
In conclusion, thyroglossal duct cyst is a clinically evident entity which although is more often diagnosed and treated surgically in childhood, it can also appear in adults. It may be complicated with inflammation and appear as a painful neck swelling. The treatment of choice is surgical removal according to Sistrunk procedure.

KEY WORDS: *Thyroglossal cyst, adult patients, surgical removal, case series*

Paper received: 21/1/23 - Accepted: 7/2/23

ΕΙΣΑΓΩΓΗ

Οι κύστεις τους θυρεογλωσσικού πόρου αναπτύσσονται σαν αποτέλεσμα της παραμονής μιας εμβρυικής δομής που φυσιολογικά εκφυλίζεται μετά την 10η εμβρυική εβδομάδα. Συγκεκριμένα, ο θυρεοειδής αδένας αρχίζει να αναπτύσσεται κατά την 3η εμβρυική εβδομάδα από μια πάχυνση του ενδοδέρματος στο μέσον του εδάφους του αρχέγονου φάρυγγα. Από εκεί αρχίζει να μεταναστεύει ουραία προς τον λαιμό περνώντας μπροστά από το αναπτυσσόμενο υοειδές οστό και σε στενή σχέση με αυτό. Κατά την έβδομη εβδομάδα της κύησης ο θυρεοειδής αδένας έχει πάρει την τελική του θέση στον τράχηλο και μια στενή σωληνώδης δομή, ο θυρεογλωσσικός πόρος, παραμένει για τρεις περίπου ακόμα εβδομάδες συνδέοντας τον νεοσχηματισθέντα αδένα με το τυφλό τρήμα της γλώσσας. Φυσιολογικά μετά από αυτό το διάστημα ο θυρεογλωσσικός πόρος υποστρέφει και εκφυλίζεται αλλά κάποιο υπόλειμμα ορισμένες φορές παραμένει. Τότε η παρουσία κάποιας τοπικής φλεγμονώδους εξεργασίας μπορεί να οδηγήσει σε αντιδραστική εμφάνιση κυστικού σχηματισμού.
Κλινικά οι κύστεις του θυρεογλωσσικού πόρου εμφα-

INTRODUCTION

Thyroglossal duct cysts develop as a result of a remaining fetal structure which usually degrades after the 10th week of pregnancy. In particular, the thyroid gland starts to develop during the 3rd week of pregnancy from a thickening of the endodermis in the middle of the neonatal pharyngeal floor. From there, it migrates caudally to the neck passing in front of the developing hyoid bone and in close relation to it. During the 7th week of pregnancy, the thyroid gland has taken its final position in the neck and a narrow tubular structure, the thyroglossal duct, remains for about three more weeks, connecting the newly formed gland with the blind foramen of the tongue. Naturally, after this period, the thyroglossal duct recedes and degrades, but sometimes a residue remains. When this happens, the presence of some local inflammatory process might lead to the reactive appearance of a cystic formation.
Clinically, thyroglossal duct cysts appear as either soft or hard, usually mobile swellings wich occasionally regress. Although they usually develop in the middle of the neck, sometimes they might appear unilaterally

νίζονται ως άλλοτε μαλακές και άλλοτε συμπαγείς και σκληρές, κατά κανόνα ευκίνητες διογκώσεις που ενίοτε έχουν υποτροπιάζοντα χαρακτήρα. Αν και συνήθως αναπτύσσονται στο μέσο του τραχήλου, ενίοτε μπορεί να εμφανίζονται και ετερόπλευρα (24%). Σε κατακόρυφο επίπεδο η διόγκωση μπορεί να εμφανίζεται άνωθεν, κάτωθεν (συχνότερα) ή ισοϋψώς του υοειδούς οστού. Η κύστη συνήθως έλκεται προς τα πάνω με κινήσεις πρόταξης της γλώσσας ή κατά την κατάποση. Ιδίως οι κύστεις που εντοπίζονται άνωθεν του υοειδούς προκαλούν συχνά δυσφαγία, αίσθημα πνιγμονής και δυσφωνία.[5] Έχει φανεί μάλιστα ότι στους ενήλικες η κύστη του θυρεογλωσσικού πόρου εμφανίζεται συνήθως με πιο έντονη και ευρεία συμπτωματολογία.[2]

Το υγρό περιεχόμενο της κύστης περιγράφεται ως βλεννώδες, ζελατινώδες ή πυώδες σε χρώμα που μπορεί να κυμαίνεται από λευκό-κίτρινο ως σκούρο φαιό και που ενίοτε περιέχει χοληστερόλη. Το επιθήλιο του κυστικού σχηματισμού είναι άλλοτε αναπνευστικό, άλλοτε πλακώδες και άλλοτε συνδυασμός των δύο. Επειδή η κύστη συχνά επιμολύνεται εντοπίζονται πολλές φορές και κύτταρα της φλεγμονής όπως γιγαντοκύτταρα, ενώ εξαιτίας της φλεγμονώδους αυτής διαδικασίας μπορεί να παρατηρηθεί η ανάπτυξη φλεγμονώδους-κοκκιώδους ή αντιδραστικού συνδετικού ιστού εντός του τοιχώματος της κύστης.[3, 5]

Απεικόνιση της βλάβης ακτινολογικά είναι απαραίτητη τόσο για να επιβεβαιωθεί η ύπαρξη κύστης του θυρεογλωσσικού πόρου όσο και για να εξακριβωθεί η παρουσία υγιούς θυρεοειδούς αδένα ή η παρουσία έκτοπου θυρεοειδούς του οποίου και η παραμονή μετά το χειρουργείο κρίνεται συχνά απαραίτητη.[6] Κατά κανόνα η ακτινολογική εκτίμηση γίνεται με χρήση υπερήχων, ιδίως στα παιδιά, καθώς δεν επιβαρύνει τον οργανισμό με ακτινοβολία, είναι οικονομική και εύκολα διαθέσιμη.[1] Ενίοτε αξιοποιούνται και οι εξετάσεις της μαγνητικής τομογραφίας (MRI) ή της υπολογιστικής τομογραφίας (CT). Ορισμένοι κλινικοί προτείνουν να γίνεται πάντοτε έλεγχος λειτουργικότητας του θυρεοειδούς προεγχειρητικά.

Η κύστη του θυρεογλωσσικού πόρου αντιμετωπίζεται με χειρουργική εξαίρεση της βλάβης, ακόμα και αν αυτή είναι ασυμπτωματική, με σκοπό να προληφθεί μελλοντική επιμόλυνσή της. Απλή εκτομή της βλάβης δεν συνίσταται, καθώς έχει συνδεθεί με υψηλά ποσοστά υποτροπής (45-55%).[5] Η χειρουργική τεχνική που κατά κανόνα επιλέγεται λόγω μικρής πιθανότητας υποτροπής (περίπου 5%) είναι η κατά Sistrunk χειρουργική, η οποία απαιτεί μια περισσότερο εκτεταμένη εκτομή και περιλαμβάνει επιπλέον αφαίρεση του μέσου τριτημορίου του υοειδούς οστού καθώς και ιστού από την βάση της γλώσσας.[7] Το χειρουργείο θα πρέπει να αποφεύγεται σε περιπτώσεις που η βλάβη βρίσκεται σε έδαφος οξείας φλεγμονής, οπότε και απαιτείται χορήγηση αντιβιοτικών στον ασθενή με σκοπό να υπάρξει λύση της φλεγμονής.

(24%). On the vertical plane, the swelling may appear on the upper, lower (most common) or equal level to the hyoid bone. The cyst is usually drawn upwards with protrusive tongue movements or during swallowing. Especially cysts appearing upper to the hyoid bone are usually responsible for dysphagia, choking sensation and dysphonia [5]. It also appears that in adults, thyroglossal duct cyst is usually accompanied by more intense and broad symptoms [2].

The liquid content of the cyst is described as rheumy, gelatinous or purulent with a color ranging from white-yellow to dark grey and occasionally contains cholesterol. Histologically, the epithelium of the cystic formation can be respiratory, squamous or a combination of both. Since the cyst is usually contaminated, inflammatory and giant cells are often detected and the development of inflammatory-granular or reactive tissue inside the cystic walls can be observed [3, 5].

Radiological depiction of the lesion is necessary for both the confirmation of the presence of thyroglossal duct cyst and for the ascertainment of the presence of a healthy or ectopic thyroid gland, that is often deemed necessary [6]. Radiological evaluation is primarily performed with ultrasounds, especially in children, since it doesn't burden the body with radiation, it is economical and easily accessible [1]. At times Magnetic Resonance Imaging (MRI) and Computed Tomography (CT) can be used. Some clinicians suggest a functional check-up of the thyroid gland always be performed preoperatively.

Thyroglossal duct cysts are treated with surgical removal, even in asymptomatic cases, in order to prevent future infection. Simple excision is not recommended, since it has been related with high percentage of relapse (45-55%).[5] The most frequently chosen surgical technique is surgery according to Sistrunk, due to the small percentage of relapse (approximately 5%), which requires a more extended excision and includes the removal of the middle third of the hyoid bone, as well as tissue from the tongue base [7]. Surgery must be avoided in cases of acute inflammation of the cyst and antibiotics are administered.

The aim of the present article is to present our experience from the management of 5 adult patients with thyroglossal duct cyst, that was performed in the University Clinic of Oral and Maxillofacial Surgery of "G. Papanikolaou" General Hospital in Thessaloniki in a 2.5 years time frame (9/2019-2/2022).

CASE PRESENTATION

The first case regarded a 63-year-old female patient who presented in the Outpatient Unit (OU) of the clinic after referral by another specialty. She reported recurrent neck swelling starting two years ago with a recent deterioration of the clinical symptoms accompa-

Σκοπός του παρόντος άρθρου είναι η παρουσίαση της εμπειρίας μας από την αντιμετώπιση 5 περιστατικών που αφορούν σε ενήλικες ασθενείς με κύστη του θυρεογλωσσικού πόρου. Η αντιμετώπιση έγινε από την Πανεπιστημιακή κλινική της Στοματικής και Γναθοπροσωπικής Χειρουργικής του Γενικού Νοσοκομείου Θεσσαλονίκης Γ. Παπανικολάου σε διάστημα 2,5 ετών (9/2019-2/2022).

ΠΑΡΟΥΣΙΑΣΗ ΠΕΡΙΣΤΑΤΙΚΩΝ

Το πρώτο περιστατικό αφορά σε θήλυ 63 ετών που προσήλθε στα Εξωτερικά Ιατρεία μετά από παραπομπή από ιατρό άλλης ειδικότητας. Η ασθενής ανέφερε υποτροπιάζουσα τραχηλική διόγκωση από 2ετίας με πρόσφατη επιδείνωση της κλινικής συμπτωματολογίας, χαρακτηριζόμενη από δυσκαταποσία. Εκ του αναμνηστικού της είχε υποβληθεί σε ημιθυρεοειδεκτομή και υστερεκτομή. Εκ του εργαστηριακού ελέγχου προέκυψε ευθυρεοειδική. Από τον απεικονιστικό έλεγχο (CT, MRI, ultrasonic) προέκυψε κυστική βλάβη όπισθεν του υοειδούς στο ύψος του λάρυγγα, με επέκταση στο αριστερό ημιμόριο. Κλινικά διαπιστώθηκε ανώδυνη διόγκωση στην πρόσθια επιφάνεια του τραχήλου.

Το δεύτερο περιστατικό αφορά σε άρρεν 36 ετών που προσήλθε στα Εξωτερικά Ιατρεία, κατόπιν παραπομπής από ιατρό άλλης ειδικότητας, αιτιώμενος ανώδυνη ευκίνητη τραχηλική διόγκωση παρά την μέση γραμμή. Ο ασθενής είχε ελεύθερο ατομικό αναμνηστικό. Από την MRI και ultrasonic τραχήλου προέκυψε παρουσία βλάβης η οποία πρόβαλε κάτωθεν του υοειδούς οστού και αριστερά της μέσης γραμμής, εικόνα συμβατή με κύστη θυρεογλωσσικού πόρου. Από το σπινθηρογράφημα του θυρεοειδούς με Tc-99m προέκυψε απουσία αδενικού παρεγχύματος εντός της κύστης. Από τον εργαστηριακό έλεγχο ο ασθενής ήταν ευθυρεοειδικός.

Το τρίτο περιστατικό αφορά σε άρρεν 50 ετών ο οποίος προσήλθε στα Εξωτερικά Ιατρεία αιτιώμενος ανώδυνη διόγκωση υπογλώσσια αρχόμενη από 5 ετών. Από το ατομικό αναμνηστικό προέκυψε αρτηριακή υπέρταση υπό αγωγή, αμυγδαλεκτομή, διαφραγματοπλαστική και ορθοπεδικές επεμβάσεις αποκατάστασης μετά από τροχαίο ατύχημα. Από τον εργαστηριακό έλεγχο ο ασθενής ήταν ευθυρεοειδικός. Από τον απεικονιστικό έλεγχο (CT, MRI) διαπιστώθηκε παρουσία δίχωρου κυστικού σχηματισμού στην περιοχή των γλωσσικών μυών αριστερά.

Το τέταρτο περιστατικό αφορά σε άρρεν 71 ετών ο οποίος προσήλθε στα εξωτερικά ιατρεία λόγω πρόσφατου κατάγματος κάτω γνάθου συνεπεία εργατικού ατυχήματος. Από το ατομικό αναμνηστικό ο ασθενής ανέφερε παλαιό έμφραγμα, για το οποίο υπεβλήθη σε θρομβόλυση, με επιπλοκή εγκεφαλική αιμορραγία. Από την αξονική τομογραφία που υπεβλήθη ο ασθενής στα πλαίσια εκτίμησης του κατάγματος κάτω γνάθου, διαπιστώθηκε παρουσία κυστικής βλάβης στο ύψος του υοειδούς οστού, η οποία εκτείνεται στο αριστερό ημιμόριο.

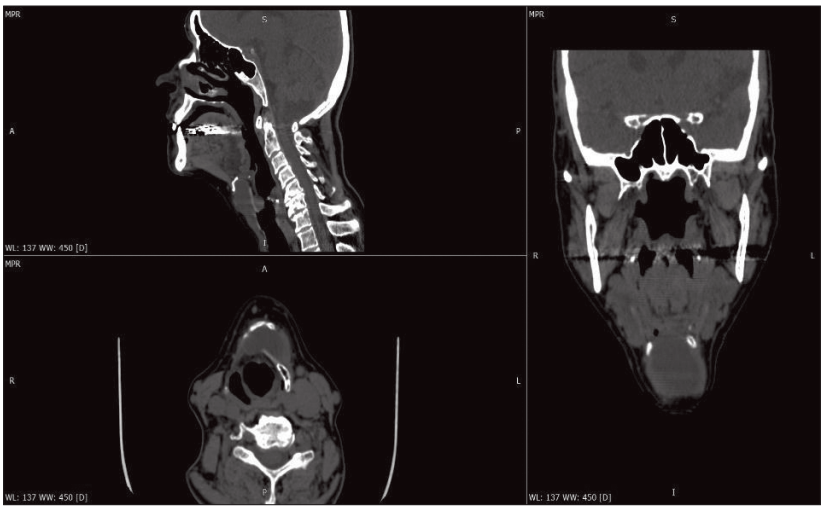

Εικ. 1: Απεικόνιση της βλάβης πρώτης ασθενούς με αξονική τομογραφία σε αξονική-στεφανιαία-οβελιαία τομή.
Fig. 1: Appearance of the lesion in the first patient with CT scan in an axial-transverse section.

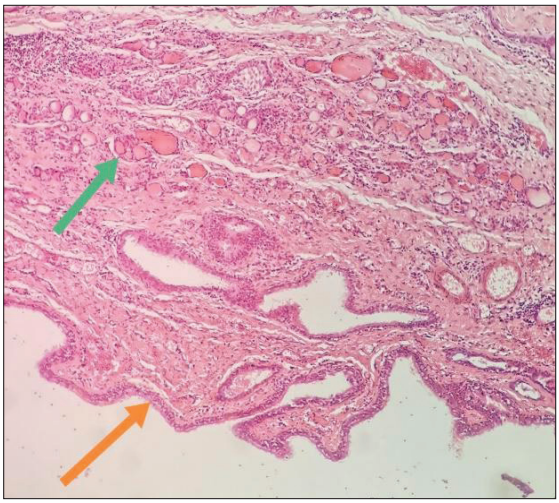

Εικ. 2: Ιστολογική εικόνα πρώτης ασθενούς. H&E, 10X, Κυστικό τοίχωμα με αναπνευστικό επιθήλιο (πορτοκαλί βέλος) και θυρεοειδικά θυλάκια (πράσινο βέλος).
Fig. 2: Histologic image of the first patient. H&E, 10X, Cystic wall with respiratory epithelium (orange arrow) and thyroid pouches (green arrow).

nied with difficulty in swallowing. Her medical history included a semi-thyroidectomy and hysterectomy. From the lab testing she was presented euthyroid. Imaging tests (CT, MRI, ultrasound) showed a cystic lesion on the back of the hyoid at the larynx level, extending in the left half. Clinical examination revealed a painless swelling in the frontal surface of the neck.

The second case concerned a 36-year old-male patient presenting again after external reference, who reported a painless mobile neck swelling at the midline. The patient's medical history was uneventful. MRI and neck

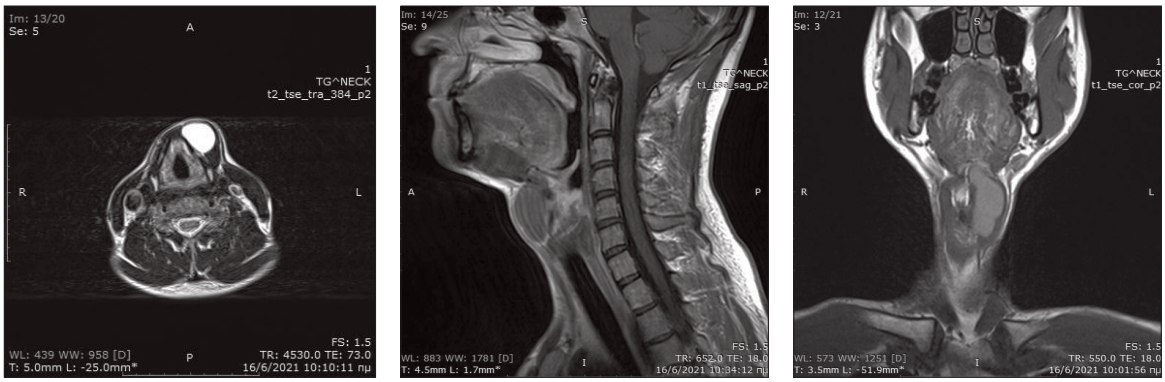

Εικ. 3: Απεικόνιση της βλάβης δεύτερου ασθενούς σε αξονική-οβελιαία-στεφανιαία τομή.
Fig. 3: Appearance of the lesion of the second patient in axial-transverse section.

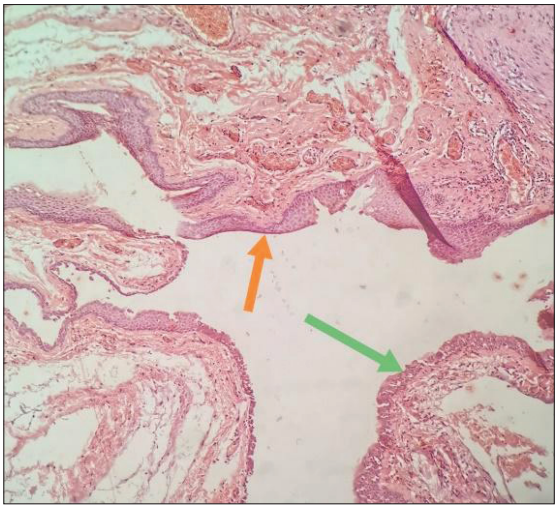

Εικ. 4: Ιστολογική εικόνα δεύτερου ασθενούς. H&E, 10X, Κυστική κοιλότητα που επενδύεται από αναπνευστικό (πράσινο βέλος) και πολύστιβο πλακώδες επιθήλιο (πορτοκαλί βέλος).
Fig. 4: Histologic image of the second patient. H&E, 10X, Cystic cavity covered by respiratory (green arrow) and multilayered squamous epithelium (orange arrow).

πιστώνεται ως τυχαίο ακτινολογικό εύρημα επιπλέον κυστικόμορφη χωροκατακτητική διεργασία, η οποία εκτείνεται από το κάτω χείλους του σώματος του υοειδούς οστού έως το τόξο του κρικοειδούς χόνδρου και η οποία μάλιστα ασκεί ήπιες πιεστικές δυνάμεις επί των γύρω ιστών. Από τον εργαστηριακό έλεγχο ο ασθενής ήταν ευθυρεοειδικός.

Τέλος το πέμπτο περιστατικό αφορά σε άρρεν 45 ετών ο οποίος προσήλθε στα εξωτερικά ιατρεία αιτιώμενος ανώδυνη τραχηλική διόγκωση στο ύψος του θυρεοειδούς με αρχόμενη δυσκαταποσία, με την συμπτωματολογία να άρχεται από 2 μηνών. Από το ατομικό αναμνηστικό προέκυψε χειρουργηθείσα κιρσοκήλη, κιρσοί κάτω άκρου και ήπια κρανιοεγκεφαλική κάκωση στα πλαίσια λιποθυμικού επεισοδίου. Από τον απεικονιστικό έλεγχο (CT, MRI, ultrasonic τραχήλου) προέκυψε παρουσία πολύχωρου κυστικού σχηματισμού που ξεκινάει από την μέση γραμμή και εκτείνεται προς το δεξιό ημιμόριο του τραχήλου. Από τον εργαστηριακό έλεγχο ο ασθενής ήταν ευθυρεοειδικός.

Όλοι οι ασθενείς αντιμετωπίστηκαν από χειρουργική ομάδα τριών Στοματικών και Γναθοπροσωπικών Χειρουργών (1 Ειδικός και 2 Ειδικευόμενοι Ιατροί), υπό

ultrasound showed a lesion extending under the hyoid bone and on the left of the midline, which was congruent with thyroglossal duct cyst. The thyroid scintigraphy with Tc-99m showed absence of glandular parenchyma inside the cyst. He was found euthyroid after laboratory investigation.

The third case regarded a 50-year-old male patient who presented in the OU complaining for a painless swelling under the tongue starting since he was 5 years old. His medical history included hypertension under treatment, tonsillectomy, diaphragmatoplasty and orthopedic rehabilitation surgeries after a car accident. From lab tests the patient was euthyroidic. Imaging tests (CT, MRI) confirmed a two-part cystic formation in the left tongue muscles' region.

The fourth case regards a 71 year-old male who came due to a recent lower jaw fracture after an accident at work. From the medical history the patient reported an old cardiac infarction, for which thrombolysis was performed, that was complicated by cerebral hemorrhage. During the evaluation CT scan, an expanding cystic process was also discovered, which was expanding from the lower lip of the hyoid bone body to the arch of the

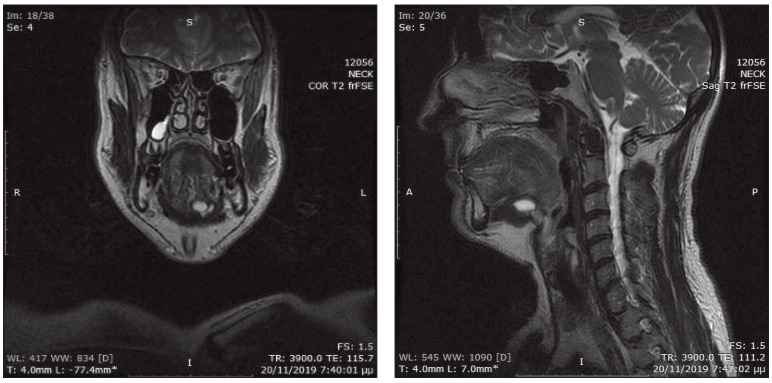

Εικ. 5: Απεικόνιση της βλάβης τρίτου ασθενούς με μαγνητική τομογραφία σε στεφανιαία-οβελιαία τομή. Τονίζεται η υψηλή-σχεδόν υπογλώσσια εντόπιση της βλάβης.
Fig. 5: Appearance of the lesion of the third patient with an MRI in transverse section. The high-almost hypoglossal location of the lesion is being emphasized.

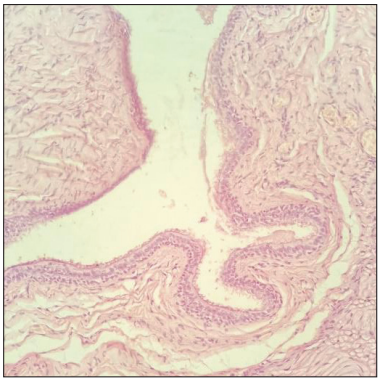

Εικ. 6: Ιστολογική εικόνα τρίτου ασθενούς. H&E, 20X, Κύστη που επενδύεται από αναπνευστικό επιθήλιο.
Fig. 6: Histologic image of the third patient. H&E, 20X, Cyst covered by respiratory epithelium.

γενική αναισθησία. Στους ασθενείς που εκτιμήθηκε η παρουσία ενεργού φλεγμονής κλινικά, προεγχειρητικά χορηγήθηκε αντιβιοτική αγωγή (Κεφαλοσπορίνη) μέχρι και την κλινική αποδρομή της φλεγμονής.

Σε όλες τις περιπτώσεις διενεργήθηκε η εκτομή της βλάβης κατά την χειρουργική τεχνική Sistrunk . Οι χειρουργικοί χρόνοι ακολουθήθηκαν ως εξής: Γίνεται εγκάρσια τομή 4-5 εκατοστών στο επίπεδο του υοειδούς οστού και ακολουθεί αναπέταση μυοδερματικού κρημνού που περιλαμβάνει το μυώδες πλάτυσμα. Η κύστη εντοπίζεται και παρασκευάζεται από τους γύρω ιστούς. Στο σημείο αυτό διαχωρίζεται το υοειδές οστό από τους μυς που προσφύονται στο μέσο αυτού και εκτέμνεται ένα κομμάτι από το σώμα αυτού διαστάσεων 1,5-2 cm. Έπειτα η εκτομή ιστών συνεχίζεται κεφαλικά μέχρι το τυφλό τρήμα. Κατά την διαδικασία αυτή δεν γίνεται κάποια προσπάθεια για ανεύρεση του πόρου αλλά αφαιρούνται όλοι οι γειτνιάζοντες ιστοί που βρίσκονται στη μέση γραμμή συμπεριλαμβανομένων τμημάτων του γναθοϋοειδούς, γενειογλωσσικού και γενειοϋοειδούς μυός. Η

circular cartilage, compressing lightly the adjacent tissues. He was also euthyroid.

Finally, the fifth case regards a 45- year-old male with a painless neck swelling in the thyroid level with a mild difficulty in swallowing, with symptoms starting two months before. Medical history included surgically treated varicose veins of the leg and mild craniocerebral injury during a syncopal episode. Imaging tests (CT, MRI, neck ultrasound) revealed a multi-spaced cystic formation, starting from the midline and extending to the right half of the neck. He was also found euthyroid.

All the patients were treated by a team of three Oral and Maxillofacial Surgeons (1 specialized and 2 residents), under general anesthesia. In patients with the presence of acute inflammation, antibiotics were administered preoperative (cephalosporin) until the clinical recession.

In all of these cases the removal of the lesion was performed according to Sistrunk procedure. Surgical steps followed were: a 4-5cm long transverse incision was

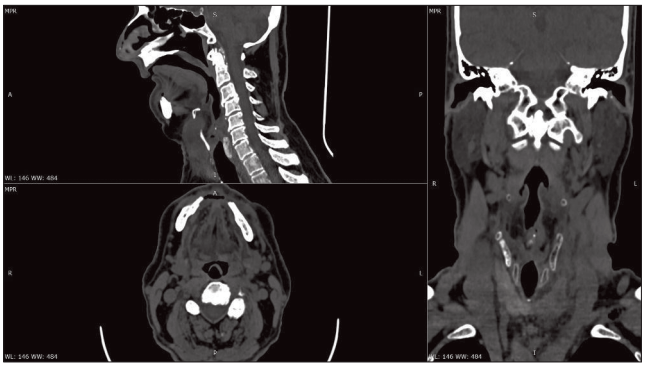

Εικ. 7: Απεικόνιση της βλάβης τέταρτου ασθενούς με αξονική τομογραφία σε αξονική-στεφανιαία-οβελιαία τομή.
Fig. 7: Appearance of the lesion of the fourth patient with a CT scan in axial-transverse section.

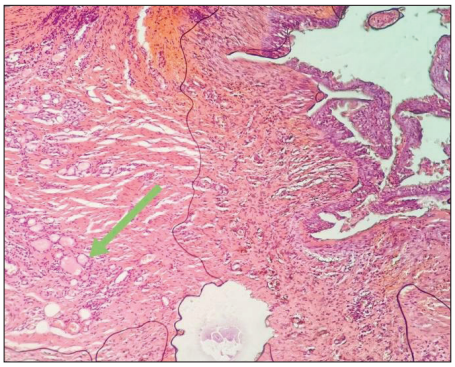

Εικ. 8: Ιστολογική εικόνα τέταρτου ασθενούς. H&E, 10X, Κύστη με αναπνευστικό επιθήλιο στα δεξιά και υπολείμματα θυρεοειδικού ιστού εντός του τοιχώματος (πράσινο βέλος).
Fig. 8: Histologic image of the fourth patient. H&E, 10X, Cyst with respiratory epithelium on the right and remnants of thyroid tissue inside the wall (green arrow).

Εικ. 9: Ιστολογική εικόνα πέμπτου ασθενούς. H&E, 10X, Κύστη που καλύπτεται από πολύστιβο πλακώδες (πράσινο βέλος), αναπνευστικό (πορτοκαλί βέλος) και απογυμνωμένο επιθήλιο (μπλε βέλος).
Fig. 9: Histologic image of the fifth patient. H&E, 10X, Cyst covered by multilayered squamous (green arrow), respiratory (orange arrow) and non-keratinized epithelium (blue arrow).

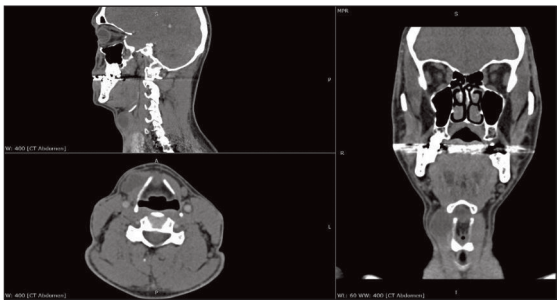

Εικ. 10: Απεικόνιση της βλάβης πέμπτου ασθενούς με αξονική τομογραφία σε αξονική-στεφανιαία-οβελιαία τομή.
Fig. 10: Image of the lesion of the fifth patient with CT scan in axial-transverse section.

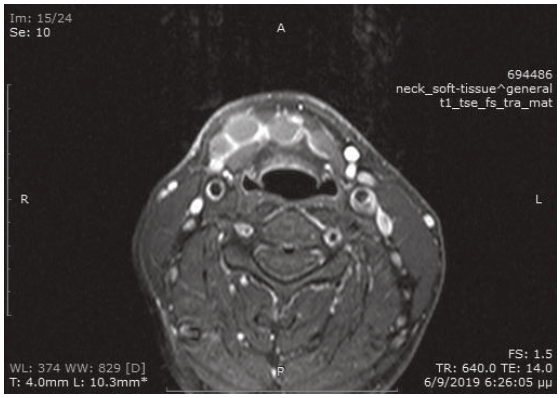

Εικ. 11: Απεικόνιση της βλάβης πέμπτου ασθενούς με Μαγνητική τομογραφία σε αξονική τομή.
Fig. 11: Image of the lesion of the fifth patient with MRI in axial section.

πορεία προς το τυφλό τρήμα μπορεί να προσδιοριστεί ως μια ευθεία που πορεύεται προς τα πάνω και η οποία σχηματίζει γωνία 45 μοιρών σε σχέση με τις οριζόντιες και κατακόρυφες τομές του υοειδούς οστού. Το τυφλό τρήμα αφαιρείται και γίνεται σύγκλειση της επικοινωνίας με την στοματική κοιλότητα με κατάλληλη συρραφή. Αυτή η ευρεία εκτομή ιστών γίνεται διότι οποιοδήποτε επιθηλιακό κατάλοιπο μπορεί να οδηγήσει σε υποτροπή της κύστης. Οι ιστοί συρράπτονται κατά στρώματα και κατά την ανατομική τάξη. Γίνεται αιμόσταση, σύγκλιση του τραύματος και άσηπτη επίδεση. Το παρασκεύασμα αποστέλλεται για ιστοπαθολογική εκτίμηση.

Οι ασθενείς παρέμειναν νοσηλευόμενοι για περίπου 3 ημέρες μετεγχειρητικά προκειμένου να εκτιμηθούν κλινικοεργαστηριακά και να λάβουν ενδοφλέβια αντιβιοτική αγωγή, παυσίπονα και κορτιζόνη. Σε κανένα εκ των ασθενών δεν παρατηρήθηκε επιπλοκή κατά την άμεση μετεγχειρητική περίοδο.

Όλοι οι ασθενείς επανεξετάστηκαν στα Εξωτερικά ιατρεία την δέκατη μετεγχειρητική ημέρα, οπότε και έγινε η αφαίρεση των ραμμάτων και ένα μήνα μετά την ημέρα του χειρουργείου. Σε όλες τις περιπτώσεις δεν παρατηρήθηκε αξιοσημείωτο κλινικό πρόβλημα, ενώ η παρακολούθηση και οι επανέλεγχοι των ασθενών μέχρι και 6 μήνες μετεγχειρητικά γίνονταν μέσω τηλεφωνικής επικοινωνίας χωρίς να γίνει κλινική εκτίμηση, λόγω της απροθυμίας των ασθενών να προσέλθουν στα Εξωτερικά ιατρεία δεδομένης της έξαρσης της πανδημίας Covid-19.

ΣΥΖΗΤΗΣΗ

Η παρούσα εργασία αφορά σε σειρά περιστατικών που αντιμετωπίστηκαν από την κλινική Στοματικής και Γναθοπροσωπικής Χειρουργικής, με την εκτομή να έχει γίνει

performed at the hyoid bone level, followed by raising of the myodermal flap including the platysma. The cyst is located and prepared. At this point the hyoid bone was separated from the muscles attached to its middle part and part of its body, around 1.5-2 cm, was removed. Tissue excision continued cephalically until the blind foramen. During this procedure, no attempt to find the duct was made, but all the adjacent tissues located in the midline were removed, including parts of the mylohyoid, geniohyoid and genioglossus muscle. The path to the blind foramen can be determined as a straight line going upwards in a 45 degree angle in relation to horizontal and vertical sections of the hyoid bone. The blind foramen was then removed and oral cavity communication was closed with appropriate suturing. This wide tissue removal was performed because any epithelial remnant can lead to a relapse of the cyst. Tissues were sutured by layers and according to anatomical order. Hemostasis was performed with closure of the trauma and aseptic ligature. The prepared tissues were sent for histopathological evaluation.

The patients remained hospitalized for about 3 days postoperatively, in order to perform clinical laboratory evaluation and receive intravenous antibiotics, painkillers

κατά την τεχνική Sistrunk. Σε κανένα από τα περιστατικά δεν παρατηρήθηκε υποτροπή. Πρέπει να αναφερθεί ότι η συγκεκριμένη εργασία συντάχθηκε υπό το προβλεπόμενο πρωτόκολλο του Equator για την αναφορά χειρουργικών περιστατικών SCARE. Παρουσιάζει όμως περιορισμούς, ήτοι ο αριθμός των περιστατικών είναι μικρός. Κατά συνέπεια η εμφάνιση μηδενικής υποτροπής συμβαδίζει με το εύρος ποσοστών υποτροπής της διεθνούς βιβλιογραφίας, αλλά δεν μπορεί να γενικευτεί. Επιπλέον στο σύνολο σχεδόν των περιστατικών δεν υπάρχουν δεδομένα τακτικού επανελέγχου ενός έτους ή και περισσότερο μετεγχειρητικά, καθώς οι ασθενείς δεν επιθυμούσαν να προσέλθουν στα Εξωτερικά ιατρεία της κλινικής φοβούμενοι πιθανή λοίμωξη covid-19. Έτσι η επανεξέταση των περιστατικών έγινε μέσω τηλεφωνικής επικοινωνίας ιατρού-ασθενούς για αναφορά πιθανών συμπτωμάτων από τον ασθενή.

Η κατά Sistrunk εκτομή, αν και εμφανίζεται ως μιας μορφής gold standard για την αντιμετώπιση της κύστης θυρεογλωσσικού πόρου, συνεχίζει να συνδέεται, σύμφωνα με την βιβλιογραφία, με εμφάνιση υποτροπών[8-12] σε ποσοστά που κυμαίνονται από 3,7%[12] έως 5,3%[8]. Ως εκ τούτου, έχουν προταθεί ορισμένες εναλλακτικές προσπελάσεις για την ελαχιστοποίηση των υποτροπών με άλλοτε άλλα ποσοστά επιτυχίας.[11-18] Το 2018 προτάθηκε η προσπέλαση της βλάβης ενδοστοματικά, με σκοπό την αποφυγή ανάπτυξης μίας αισθητικά μη αποδεκτής μετεγχειρητικής ουλής.[19] Πλέον μάλιστα η ανάπτυξη της ρομποτικής και της ενδοσκοπικής χειρουργικής, έχει δώσει νέες προοπτικές στον τρόπο χειρουργικής αντιμετώπισης αυτών των βλαβών, με αρκετά ενθαρρυντικά αποτελέσματα.[20-24]

Εναλλακτικά έχουν προταθεί ακόμα και τεχνικές σκληροθεραπείας, δηλαδή έγχυσης σκληρυντικών ουσιών όπως αιθανόλης[25], OK-432[26] και άλλων ουσιών εντός της κυστικής βλάβης[27], για την θεραπευτική αντιμετώπιση της κύστης θυρεογλωσσικού πόρου. Οι θεραπευτικές αυτές τεχνικές έχουν θέση κατά κανόνα σε ασθενείς υψηλότατου διεγχειρητικού κινδύνου.

Γενικώς οι επιπλοκές ύστερα από ορθή εφαρμογή της τεχνικής Sistrunk από έμπειρο χειρουργό, χωρίς να καταλείπονται υπολείμματα είναι σπάνιες και εφόσον υπάρξουν είναι κατά κανόνα ήσσονος σημασίας.[28] Η σημαντικότερη είναι η υποτροπή της βλάβης, η οποία εμφανίζεται σε ποσοστό μικρότερο του 10%. Διχογνωμία επικρατεί στην βιβλιογραφία για το κατά πόσο η παρουσία φλεγμονής της κύστης πριν την χειρουργική της εξαίρεση, συντελεί στην εμφάνιση υποτροπών.[29-33]

Στην διαφοροδιαγνωστική διαδικασία κατά την προεγχειρητική εκτίμηση της βλάβης συμπεριλαμβάνονται η δερμοειδής - επιδερμοειδής κύστη, βλάβες οφειλόμενες σε φυματίωση, λιπώματα, υπερτροφικός πυραμοειδής λοβός του θυρεοειδούς αδένος, τραχηλική λεμφαδενική διόγκωση καλοήθους ή κακοήθους αιτιολογίας και κύστεις της δεύτερης βραγχιακής σχισμής. Η στενή

and cortisone. None of the patients developed immediate postoperative complications.

All the patients were re-examined in the OU at the tenth postoperative day, when sutures were also removed, and also one month after the surgery. Remarkable clinical problems were not observed in any case, while monitoring and re-evaluation of the patients for the following six months were performed via phone communication and without clinical evaluation, due to the reluctance of patients to present to the OU due to Covid-19 pandemic outbreak.

DISCUSSION

The present study regards a case series treated by the Oral and Maxillofacial Surgery Clinic, with the excisions performed according to Sistrunk technique. No relapse was observed in any of the cases. It must be reported that this particular study was performed according to the designated Equator protocol for the SCARE report of surgical cases. However, there are limitations, since the case number is small. Consequently, the absence of relapse is in accordance with the relapse percentage range of the international bibliography, but it cannot be generalized. Moreover, in almost all cases there is no tactical recall data after a year or more postoperatively, since the patients were reluctant to present to the external clinics in fear of a possible covid-19 infection. So, evaluation of possible symptoms was performed through doctor and patient telephone communication.

Sistrunk procedure, even though considered the gold standard for the treatment of thyroglossal duct cyst, it is still linked, based on bibliography, with the occurrence of relapses [8-12], in a percentage ranging from 3.7% [12] to 5.3% [8]. As a result, some alternative approaches have been proposed for minimizing relapses with various success rates [11-18]. In 2018, intraoral approach of the lesion was proposed, in order improve esthetically the postoperative scar[19]. Nowadays, the rise of robotic and endoscopic surgery has revealed new possibilities in the surgical treatment of these lesions, with promising results [20-24].

Alternatively, even sclerotherapy techniques have been proposed, namely the infusion of sclerotic substances such as ethanol [25], OK-432[26] and other substances inside the cystic lesion [27] for the treatment of thyroglossal duct cysts. These therapeutic techniques are mainly performed in patients of extremely high intraoperative risk.

Generally, complications, after diligent performance of Sistrunk technique from an experienced surgeon, and attention not to leave any cystic remnants, are rare and usually of minor importance [28]. The most relevant is relapse of the lesion, which occurs in a percentage less than 10%. There is a debate on whether the presence

σχέση της κύστης θυρεογλωσσικού πόρου με το υοειδές οστό, αποτελεί διαφοροδιαγνωστικό δείκτη σε πιθανό διαγνωστικό δίλημμα με την δερμοειδή ή επιδερμοειδή κύστη.

Σε ποσοστό μικρότερο του 1% έχει παρατηρηθεί ανάπτυξη κακοήθειας στην κύστη θυρεογλωσσικού πόρου. Συνηθέστερα εντός του τοιχώματος της κύστης ανευρίσκεται θηλώδες καρκίνωμα προερχόμενο από τα θυρεοειδικά θυλάκια (92,1%), ενώ δεύτερο σε συχνότητα είναι το πλακώδες καρκίνωμα (4,2%). Η κλινική εκδήλωση του καρκινώματος είναι συνήθως πανομοιότυπη με την εικόνα της καλοήθους βλάβης, με μόνη ένδειξη για κακοήθη εξαλλαγή την εμφάνιση κάποιας ξαφνικής έντονης αύξησης στο μέγεθος της βλάβης, η οποία όμως δύναται να εμφανιστεί και σε επιπλοκή της κύστης με φλεγμονή. Η κακοήθης εξαλλαγή εμφανίζεται ως επί το πλείστον σε ενήλικες και κατά 73,3% το καρκίνωμα αποτελεί τυχαίο ιστοπαθολογικό εύρημα κατά την παθολογοανατομική εξέταση. Η πρόγνωση είναι εξαιρετική, με ποσοστό επιβίωσης της τάξης του 99,4% και πιθανότητα υποτροπής μόλις 4,3%.[5]

ΣΥΜΠΕΡΑΣΜΑ

Συμπερασματικά η κύστη θυρεογλωσσικού πόρου αποτελεί κλινική οντότητα που, αν και συνηθέστερα γίνεται κλινικά εμφανής, διαγιγνώσκεται και αντιμετωπίζεται χειρουργικά κατά την παιδική ηλικία, απαντάται και στον ενήλικο πληθυσμό. Δύναται να επιπλακεί με φλεγμονή και να εμφανιστεί ως επώδυνη τραχηλική διόγκωση. Η χειρουργική εκτομή κατά την τεχνική Sistrunk και ιστολογική ταυτοποίηση αυτής αποτελούν την θεραπεία εκλογής.

Λοιπές πληροφορίες

Οι συγγραφείς του παρόντος άρθρου δεν αναφέρουν οποιαδήποτε σύγκρουση συμφερόντων. Επιπλέον για την διενέργεια της παρούσας εργασίας δεν λήφθηκε οποιαδήποτε χρηματοδότηση.

of a preexisting inflammation of the cyst contributes to the occurrence of relapses [29-33]

The differential diagnosis during the preoperative evaluation of the lesion includes dermal-epidermal cyst, lesions related to tuberculosis, lipoma, hypertrophic pyramidal lobe of thyroid gland, benign or malignant swelling of the lymph nodes of the neck and cysts of the second branchial cleft. The close proximity of thyroglossal duct with the hyoid bone is a useful element in a possible diagnostic dilemma with dermal or epidermal cyst.

The development of malignancy in thyroglossal duct cysts has been observed in a percentage less than 1%. Usually it pertains to a papillomatous carcinoma, originating from the thyroid pouches (92.1%), while squamous carcinoma is the second most common (4.2%). The clinical manifestation of the carcinoma is usually identical with the appearance of a benign lesion with the only indication for a malignant process being the appearance of some sudden increase in size of the lesion, which can also appear in an inflammatory complication of the cyst. Malignancies appears mainly in adults and carcinoma is usually (73.3%) a random histopathologic finding. Prognosis is excellent, with a survival rate of 99.4% and relapse in 4.3% of cases [5].

CONCLUSION

In conclusion, thyroglossal duct cyst is a clinical entity, which is diagnosed and treated surgically during childhood, although it can also appear in adults. Inflammation is a possible complication and appear as a painful neck swelling. Surgical removal with Sistrunk procedure is the treatment of choice, followed by histopathological confirmation.

More information

The authors of the present article do not report any conflict of interests. There was also no funding for the performance of the present study.

ΒΙΒΛΙΟΓΡΑΦΙΑ/REFERENCES

1. Lin, S.-T., et al., Thyroglossal duct cyst: a comparison between children and adults. American Journal of Otolaryngology, 2008. 29(2): p. 83-87.
2. Brousseau, V.J., et al., Thyroglossal duct cysts: presentation and management in children versus adults. Int J Pediatr Otorhinolaryngol, 2003. 67(12): p. 1285-90.
3. Allard, R.H., The thyroglossal cyst. Head Neck Surg, 1982. 5(2): p. 134-46.
4. Agha, R.A., et al., The SCARE 2020 Guideline: Updating Consensus Surgical CAse REport (SCARE) Guidelines. International Journal of Surgery, 2020. 84: p. 226-230.
5. Amos, J. and C. Shermetaro, Thyroglossal Duct Cyst, in StatPearls. 2022, StatPearls Publishing Copyright © 2022, StatPearls Publishing LLC.: Treasure Island (FL).
6. Brewis, C., et al., Investigation and treatment of thyroglossal cysts in children. 2000. 93(1): p. 18-21.
7. Sistrunk, W.E., THE SURGICAL TREATMENT OF CYSTS OF THE THYROGLOSSAL TRACT. Ann Surg, 1920. 71(2): p. 121-122.2.
8. Rohof, D., et al., Recurrences after thyroglossal duct cyst surgery: Results in 207 consecutive cases and review of the literature. Head Neck, 2015. 37(12): p. 1699-704.
9. de Tristan, J., et al., Thyroglossal duct cysts: 20 years' experience (1992-2011). Eur Arch Otorhinolaryngol, 2015. 272(9): p. 2513-9.
10. Pelausa, M.E. and V. Forte, Sistrunk revisited: a 10-year review of revision thyroglossal duct surgery at Toronto's Hospital for Sick Children. J Otolaryngol, 1989. 18(7): p. 325-33.
11. Ahmed, J., et al., The extended Sistrunk procedure for the management of thyroglossal duct cysts in children: how we do it. 2011. 36(3): p. 271-275.
12. Perkins, J.A., et al., Recurrent Thyroglossal Duct Cysts: A 23-Year Experience and a New Method for Management. 2006. 115(11): p. 850-856.
13. O'Neil, L.M., et al., Wide anterior neck dissection for management of recurrent thyroglossal duct cysts in adults. J Laryngol Otol, 2016. 130 Suppl 4: p. S41-4.
14. El-Anwar, M.W. and A.A. Nofal, Thyroglossal duct cyst excision with hyoid bone preservation. Eur Arch Otorhinolaryngol, 2016. 273(6): p. 1521-6.
15. Ryu, Y.-J., et al., Modified Sistrunk operation: New concept for management of thyroglossal duct cyst. International Journal of Pediatric Otorhinolaryngology, 2015. 79(6): p. 812-816.
16. Koempel, J.A., Thyroglossal duct remnant surgery: A reliable, reproducible approach to the suprahyoid region. International Journal of Pediatric Otorhinolaryngology, 2014. 78(11): p. 1877-1882.
17. Patel, N.N., B.E.J. Hartley, and D.J. Howard, Management of thyroglossal tract disease after failed Sistrunk's procedure. Journal of Laryngology and Otology, 2003. 117(9): p. 710-712.
18. Michael K, K.I.M., P. Bruce R, and I. Glenn, Central neck dissection for the treatment of recurrent thyroglossal duct cysts in childhood. Otolaryngology - Head and Neck Surgery, 1999. 121(5): p. 543-547.
19. Kim, J.P., J.J. Park, and S.H. Woo, No-Scar Transoral Thyroglossal Duct Cyst Excision in Children. Thyroid, 2018. 28(6): p. 755-761.
20. Kim, C.-H., et al., Robot-assisted Sistrunk operation via a retroauricular approach for thyroglossal duct cyst. 2014. 36(3): p. 456-458.
21. Kayhan, F.T., et al., Transoral surgery for an infant thyroglossal duct cyst. International Journal of Pediatric Otorhinolaryngology, 2013. 77(9): p. 1620-1623.
22. Byeon, H.K., et al., Robot-Assisted Sistrunk's Operation, Total Thyroidectomy, and Neck Dissection via a Transaxillary and Retroauricular (TARA) Approach in Papillary Carcinoma Arising in Thyroglossal Duct Cyst and Thyroid Gland. Annals of Surgical Oncology, 2012. 19(13): p. 4259-4261.
23. Burkart, C.M., et al., Update on endoscopic management of lingual thyroglossal duct cysts. 2009. 119(10): p. 2055-2060.
24. Fong, S., et al., Transoral robotic excision of a lingual thyroglossal duct cyst. J Robot Surg, 2018. 12(2): p. 357-360.
25. Lee, D.K., et al., Efficacy of Ethanol Ablation for Thyroglossal Duct Cyst. 2015. 124(1): p. 62-67.
26. Kim, M.G., et al., The therapeutic effect of OK-432 (picibanil) sclerotherapy for benign neck cysts. Laryngoscope, 2008. 118(12): p. 2177-81.
27. Talmor, G., et al., Sclerotherapy for Benign Cystic Lesions of the Head and Neck: Systematic Review of 474 Cases. Otolaryngol Head Neck Surg, 2021. 165(6): p. 775-783.
28. Maddalozzo, J., T.K. Venkatesan, and P. Gupta, Complications Associated With the Sistrunk Procedure. 2001. 111(1): p. 119-123.
29. Burgués Prades, P.L., et al., [Thyroglossal duct cysts. Do prior inflammatory episodes influence the number of recurrences?]. Anales espanoles de pediatria, 1996. 44(5): p. 422-424.
30. Ducic, Y., et al., Recurrent thyroglossal duct cysts: a clinical and pathologic analysis. International Journal of Pediatric Otorhinolaryngology, 1998. 44(1): p. 47-50.
31. Ostlie, D.J., et al., Thyroglossal duct infections and surgical outcomes. Journal of Pediatric Surgery, 2004. 39(3): p. 396-399.
32. Marianowski, R., et al., Risk factors for thyroglossal duct remnants after Sistrunk procedure in a pediatric population. International Journal of Pediatric Otorhinolaryngology, 2003. 67(1): p. 19-23.
33. Kaselas, C., et al., Thyroglossal duct cyst's inflammation. When do we operate? Pediatr Surg Int, 2005. 21(12): p. 991-3.

Διεύθυνση επικοινωνίας:
Θεόδωρος Γρίβας
Απόλλωνος, Εξοχή Θεσσαλονίκης
Τηλ.: 6948503207
e-mail: tvgrivas@auth.gr

Adress:
Theodoros Grivas
Apollonos, Exohi Thessaloniki
Tel: 6948503207
e-mail: tvgrivas@auth.gr