Μελέτη της δυσλειτουργίας των κροταφογναθικών διαρθρώσεων (ΚΦΓΔ) με μαγνητική τομογραφία (MRI) με ενεργητική και παθητική διάνοιξη στόματος

Χρ. Παπαδέλη[1], Κ. Κουσκούρας[2], Γ. Βενέτης[3], Α. Φιλίππου[4]

[1,3,4] Αριστοτέλειο Πανεπιστήμιο Θεσσαλονίκης, Σχολή Επιστημών Υγείας, Οδοντιατρική Σχολή, [2] Αριστοτέλειο Πανεπιστήμιο Θεσσαλονίκης, Σχολή Επιστημών Υγείας, Ιατρική Σχολή

Study of the temporomandibular disorders (TMD) with Magnetic resonance imaging (MRI) with active and passive mouth opening

Ch. Papadeli[1], C. Kouskouras[2], G. Venetis[3], Adamantia Filippou[4]

[1,3,4] Aristotle University of Thessaloniki, Faculty of Health Sciences, School of Dentistry, Greece, [2] Aristotle University of Thessaloniki, Faculty of Health Sciences, School of Medicine, Greece

DOI: https://dx.doi.org/10.54936/haoms2412535

Πρωτότυπη Μελέτη
Original Study

ΠΕΡΙΛΗΨΗ: *Στόχοι:* Η αξιολόγηση των ΚΦΓΔ βασίζεται σε μεγάλο βαθμό στην απεικόνιση μέσω μαγνητικής τομογραφίας (MRI). Σε αρκετές έρευνες, τα αποτελέσματα της εξέτασης με μαγνητική τομογραφία δεν ταυτίζονται με την κλινική διάγνωση. Η διαγνωστική ακρίβεια της κλινικής εξέτασης ποικίλλει και κυμαίνεται μεταξύ 54 και 90%. Η εργασίας μας υποστηρίζει ότι η μέθοδος που χρησιμοποιείται για την απόκτηση της μαγνητικής τομογραφίας είναι αυτή που επιτρέπει την απόκτηση αντικειμενικών διαγνωστικών ευρημάτων.
Υλικά και μέθοδος: Η διαγνωστική τεχνική RDC-TMD προσδιόρισε 30 ασθενείς ως υποκείμενα με «πρόσθια μετατόπιση με μείωση». Τα αποτελέσματα της εξέτασης μαγνητικής τομογραφίας που διενεργήθηκε με κλειστό στόμα υποστήριξαν την κλινική διάγνωση. Η απόσταση μεταξύ του κέντρου του κονδύλου και της κορυφής της αρθρικής φύματος για κάθε άρθρωση, καθώς και το εύρος κίνησης του κονδύλου με παθητικό διάνοιξη του στόματος (δαγκώνοντας έμβολο σύριγγας 60 ml) και με ενεργητικό μέγιστο άνοιγμα του στόματος, χωρίς τη χρήση ενδοστοματικής συσκευής, υπολογίστηκαν για κάθε ασθενή σε θέση κλειστού στόματος.
Αποτελέσματα: Ο κόνδυλος έχει συνήθως μεγαλύτερο εύρος κίνησης με το ενεργητική διάνοιξη, αλλά το παθητική διάνοιξη τυπικά κρύβει υπεξάρθημα λόγω υπερκινητικότητας.
Συμπέρασμα: Τα δεδομένα μας υποβλήθηκαν σε στατιστική ανάλυση, η οποία κατέδειξε ότι η ενεργητική και η

SUMMARY: *Objectives:* TMD evaluation heavily relies on magnetic resonance imaging (MRI). In several investigations, the MRI examination results do not support the clinical diagnosis. The clinical examination's diagnostic precision varies, falling between 54 and 90 percent. Our working theory holds that the method used to acquire the MRI is what allows for the acquisition of objective diagnostic findings.
Materials and Method: The RDC-TMD diagnostic technique identified 30 patients as having "anterior displacement with reduction as the subjects. The results of the MRI test performed with the mouth closed supported the clinical diagnosis. The distance between the center of the condyle head and the apex of the articular eminence for each joint, as well as the range of motion of the condyle by passive mouth opening (biting a 60ml syringe plunger) and by active maximal mouth opening, without the use of an intraoral appliance, were calculated for each patient in the closed mouth position.
Results: The condyle has a wider range of motion with the active opening typically, but the passive opening typically hides subluxation due to hypermobility.
Conclusion: Our data underwent statistical analysis, which demonstrated that active and passive opening are two distinct techniques that provide access to various imaging findings.

[1] Education Staff of Oral Surgery, Implantology and Dental Radiology
[2] Associate Professor of Radiology
[3] Associate Professor of Oral and Maxillofacial Surgery
[4] General Dentist

παθητική διάνοιξη είναι δύο διαφορετικές τεχνικές που παρέχουν πρόσβαση σε διάφορα απεικονιστικά ευρήματα.

ΛΕΞΕΙΣ ΚΛΕΙΔΙΑ: *Μαγνητική τομογραφία (MRI), κροταφογναθικές διαταραχές (TMD), εξάρθρωση*

Παρελήφθη: 5/10/22 - Έγινε δεκτή: 30/11/23

ΕΙΣΑΓΩΓΗ

Τα αποτελέσματα των σχετικών μελετών είναι ανάμεικτα. Σημειώνουν όμως μία ασυμφωνία μεταξύ των κλινικών διαγνώσεων. Η χρήση της μαγνητικής τομογραφίας (MRI), η οποία επιτρέπει τη μη επεμβατική απεικόνιση της άρθρωσης, είναι σημαντική για την αξιολόγηση και τη διάγνωση των ΚΦΓΔ. Σε αρκετές έρευνες, τα αποτελέσματα της εξέτασης με μαγνητική τομογραφία δεν υποστηρίζουν την κλινική διάγνωση. Η διαγνωστική ακρίβεια της κλινικής εξέτασης ποικίλλει και κυμαίνεται μεταξύ 54 και 90 % (1-9,10) κλινικών ευρημάτων της μαγνητικής τομογραφίας, όσον αφορά την ομάδα ΙΙ της κροταφογναθικής άρθρωσης (μετατόπιση δίσκου). Οι Barklay et al. (1999)(11) αναφέρουν οριστική διάγνωση της πρόσθιας μετατόπισης του δίσκου με το RDC / TMD (ερευνητικά διαγνωστικά κριτήρια / κροταφογναθική διαταραχή) και αποτελέσματα από τη μαγνητική μόνο σε ποσοστό 54%. Οι ερευνητές πιστεύουν ότι ο κλινικός δείκτης RDC / TMD ευθύνεται για τον υψηλό αριθμό κλινικά ψευδώς αρνητικών ασθενών, ενώ η εξέταση με μαγνητική τομογραφία αποκαλύπτει πρόσθια λειψό δίσκο. Οι Usumes et al. (2004)(12)τοποθετούν τον αριθμό των κλινικών και απεικονιστικών ευρημάτων σε συμφωνία, περίπου 80% μετατόπιση για δίσκους με/ή χωρίς μείωση. Οι Limchaichana et al. (2007)(13) διαπίστωσαν ότι η κλινική διάγνωση η του δείκτη RDC / TMD δεν επιβεβαιώνεται από τα ευρήματα της μαγνητικής τομογραφίας σε περιπτώσεις μετατόπισης του δίσκου χωρίς μείωση, αλλά υπάρχει συμφωνία σε περίπτωση μετατόπισης του δίσκου με μείωση. Αυτό είναι σύμφωνο με το συμπέρασμα στο οποίο κατέληξε και η μελέτη των Schmitter και συν (2004)(14). Οι ερευνητές διαπίστωσαν ότι σε ασθενείς με διαταραχές ανοίγματος του στόματος, η κλινική διάγνωση με τη βοήθεια του δείκτη RDC / TMD απέκρυπτε προβλήματα στην άρθρωση, όπως ενδοαρθρικές συλλογές και δομικές αλλαγές των οστών, οι οποίες ερμηνεύονταν ως πρόσθια μετατόπιση χωρίς αναγωγή, ενώ η εξέταση με μαγνητική τομογραφία αποκάλυπτε βλάβες σε συνδυασμό με πρόσθια μετατόπιση με αναγωγή.

Η ασυνέπεια των κλινικών και απεικονιστικών ευρημάτων εμφάνισε ιδιαίτερα υψηλή πρόσθια μετατόπιση χωρίς μείωση και αποδόθηκε σε συνδυασμό παραγόντων, όπως η έλλειψη διάνοιξης, η παρερμηνεία των

KEY WORDS: *Magnetic resonance imaging (MRI), temporomandibular disorders (TMD), subluxation*

Paper received: 5/10/22 - Accepted: 30/11/23

INTRODUCTION

The use of magnetic resonance imaging (MRI), which allows for a noninvasive visualization of the joint, is important in the evaluation and diagnosis of TMD. In several investigations, the MRI examination results do not support the clinical diagnosis. The clinical examination's diagnostic precision varies, falling between 54 and 90 percent (1-9,10).

The results of relevant studies are mixed. But they note one discrepancy between the clinical diagnoses and the diagnostic findings of MRI, in terms of group II temporomandibular joint (disc displacement). Barklay et al. (1999) (11) report definite diagnosis of anterior displacement of the disc with the RDC / TMD (research diagnostic criteria/temporomandibular disorder) and results from magnetic to only 54%. Researchers believe that the clinical index RDC / TMD is responsible for the high number of clinically false-negative patients, while the MRI examination reveals an anterior lied disc. Usumes et al. (2004) (12) put the number of clinical and imaging findings in agreement, approximately 80% displacement for disks with / or without reduction. Limchaichana et al. (2007) (13) found that clinical diagnosis the of RDC / TMD index is not confirmed by MRI findings in cases of disc displacement without reduction, but there is agreement in case of disc displacement with reduction. That is in accordance to the conclusion reached and the study of Schmitter et al. (2004) (14). The researchers found that in patients with mouth opening disorders, the clinical diagnosis with the help of index RDC / TMD concealed problems in articulation, such as intraarticular collections and bone structural changes, which were interpreted as anterior displacement without reduction while the MRI examination revealed lesions in combination with anterior displacement with reduction.

The inconsistency of clinical and imaging findings displayed particularly high anterior displacement without reduction and was attributed to a combination of factors such as the lack of restriction opening, misinterpretation of the crackling sounds, mentioning osteoarthrosis, but may also be due to chronic disc displacement. The large variability in the disc gap in symptomatic patients, the great diversity in the anatomical abnormalities associated with the displacement of the disc, even the

ήχων κρότου-λάμψης, η αναφορά σε οστεοαρθρίτιδα, αλλά μπορεί επίσης να οφείλεται σε χρόνια μετατόπιση του δίσκου. Η μεγάλη μεταβλητότητα του διακένου του δίσκου σε συμπτωματικούς ασθενείς, η μεγάλη ποικιλομορφία στις ανατομικές ανωμαλίες που σχετίζονται με τη μετατόπιση του δίσκου, ακόμη και η παρουσία ήχων κλικ σε φυσιολογικές αρθρώσεις, ερμηνεύτηκαν ως πρόσθια μετατόπιση χωρίς αναγωγή (6).

Από την άλλη πλευρά, ένας σημαντικός αριθμός ασυμπτωματικών ανωμαλιών των αρθρώσεων στη θέση κίνησης, δεν έχει οριστεί ως κλινικά άρρωστος (15,16,17). Η εξέταση με μαγνητική τομογραφία έχει αναφερθεί ότι έχει αβέβαιη αξία όσον αφορά τη διαφοροποίηση της θεραπευτικής διαδικασίας (18).

Διαφορετικά θέματα έχουν χρησιμοποιηθεί σε διάφορες μελέτες, με διαφορετικά κριτήρια ένταξης για τη θέση και τη μετατόπιση του δίσκου και την απουσία ήχων (κλικ) των αρθρώσεων με μετατόπιση του δίσκου, θα μπορούσαν να είναι οι λόγοι για την ασυμφωνία μεταξύ των μελετών (13). Είναι κοινός τόπος για τους ερευνητές ότι χρησιμοποιούνται διαφορετικά κριτήρια σε κάθε μελέτη, γεγονός που οδηγεί σε αμφιλεγόμενα κλινικά αποτελέσματα.

Το 2013, ως αποτέλεσμα διεθνούς συνεργασίας, επικαιροποιήθηκε ο κλινικός δείκτης RDC-TMJ και προτάθηκε το πρωτόκολλο κλινικής εξέτασης του DC (19).

Σκοπός της παρούσας μελέτης ήταν η αναβάθμιση των κλινικών κριτηρίων RDC-TMJ DC19 στην υποκατηγορία της πρόσθιας μετατόπισης με ανάταξη,ο εμπλουτισμός των διαγνωστικών αλγορίθμων με διαγνωστικά κριτήρια του ιστορικού του ασθενούς και η πιθανή απαρίθμηση μιας νέας διαταραχής με πρόσθια μετατόπιση, ανάταξη, διαλείπον άνοιγμα και παρουσία υποστροφής ως αποτέλεσμα υπερκινητικότητας.

ΥΛΙΚΟ ΚΑΙ ΜΕΘΟΔΟΙ

Σκοπός της έρευνας

Σκοπός μας είναι να διερευνήσουμε κατά πόσο η τεχνική τοποθέτησης της κεφαλής επηρεάζει την απόκτηση διαγνωστικών ευρημάτων στην εξέταση με μαγνητική τομογραφία των παθήσεων της ΚΦΓΔ. Η υπόθεση της εργασίας μας εξετάζει την τεχνική απόκτησης μέσω μαγνητικής τομογραφίας αντικειμενικών διαγνωστικών ευρημάτων (1).

Ο τρόπος εξέτασης των ασθενών με μαγνητική τομογραφία σε διάφορα διαγνωστικά κέντρα ακολουθεί το πρωτόκολλο λήψης εικόνας της υπολογιστικής τομογραφίας, κατά το οποίο κατά το άνοιγμα του στόματος του ασθενούς, για να διαχωριστούν οι δύο γνάθοι, δίνεται βοήθεια δαγκώματος με τη μορφή πλαστικής σύριγγας. Πρόκειται για μία παθητική διάνοιξη, η οποία όταν εφαρμόζεται στους ασθενείς που εξετάζονται, με τη μαγνητική τομογραφία, κινητοποιεί τους μασητηριους μύες, ώστε να μην επιτρέπουν το πλήρες άνοιγμα του

presence of clicking sounds in normal joints, interpreted as anterior displacement without reductionting (6).

On the other hand, a significant number of asymptomatic joint abnormalities in the drive position, have not been defined as clinically ill (15,16,17). The MRI examination has been reported to be of uncertain value when it comes to differentiating the therapeutic process (18).

Different subjects have been used on various studies, with different inclusion criteria for the position and the disc displacement and absence of sounds (clicking) joints with displacement of the disc, could be reasons for the discrepancy among studies (13). It is commonplace for researchers that different criteria are used in each study, leading to controversial clinical results.

In 2013, as a result of international cooperation, the clinician indicator RDC-TMJ was updated and the DC clinical examination protocol was proposed (19).

The aim of the presemt study was to upgrade clinical RDC-TMJ criteria DC19 in the subcategory of anterior displacement with reduction,to enrich the diagnostic algorithms with diagnostic criteria of patient history and to possibly list a new disorder with anterior dislocation, reduction, intermittent opening and the presence of subluxation as result of hypermobility.

MATERIAL AND METHODS

Purpose of research

Our objective is to investigate whether the head positioning technique affects the acquisition of diagnostic findings by MRI examination for TMD. Our working hypothesis considers the technique of obtaining through MRI responsible objective diagnostic findings.

The way examination of patients with MRI in different diagnostic centers follows image taking protocol of computed tomography, in which during the opening of the patient's mouth, to separate the two jaws, bite assistance is given in the form of a plastic syringe. This is a passive opening, which when applied to patients examined, the MRI, mobilizes the muscles of mastication, so they do not allow for full opening of the mouth, a necessary condition for the diagnosis of displacement and to restore the disk structures.

Methodology

The statistical sample is hospital patients at Aristotle University with a clinical diagnosis of anterior displacement with reduction according to the diagnostic system RDC-TMD classification (research diagnostic criteria temporomandibular disorders) and main symptoms of pain and dysfunction of TMJ. In anterior displacement, we had a clinical diagnosis that was confirmed by MRI examination in the closed mouth position. Furthermore the patients underwent MRI temporomandibular closed and open mouth.

στόματος, το οποίο θεωρείται απαραίτητη προϋπόθεση για τη διάγνωση της μετατόπισης και την αποκατάσταση των δομών του δίσκου.

Μεθοδολογία

Το στατιστικό δείγμα αποτελείται από νοσοκομειακούς ασθενείς του Αριστοτελείου Πανεπιστημίου με κλινική διάγνωση πρόσθιας μετατόπισης με μείωση σύμφωνα με το διαγνωστικό σύστημα ταξινόμησης RDC-TMD (ερευνητικά διαγνωστικά κριτήρια κροταφογναθικών διαταραχών) και κύρια συμπτώματα πόνου και δυσλειτουργίας της ΚΦΓΔ. Στην πρόσθια μετατόπιση είχαμε κλινική διάγνωση που επιβεβαιώθηκε με εξέταση μαγνητικής τομογραφίας σε θέση κλειστού στόματος. Επιπλέον, οι ασθενείς υποβλήθηκαν σε μαγνητική τομογραφία κροταφογναθικής κλειστού και ανοικτού στόματος.

Η διάγνωση σε 16 από τους 30 ασθενείς ήταν αμφοτερόπλευρη πρόσθια μετατόπιση του δίσκου με μείωση και 14 ετερόπλευρες πρόσθιες μετατοπίσεις με μείωση. Οι ασθενείς είχαν ελεύθερο ιατρικό ιστορικό και ήταν ηλικίας 25-64 ετών: 27 από τους 30 ασθενείς ήταν γυναίκες και 3 άνδρες.

Οι λήψεις με το ανοιχτό στόμα είναι:

α. Παθητική διάνοιξη. Οι ασθενείς δαγκώνουν το έμβολο μιας σύριγγας στα 60 ml, διαχωρίζοντας τις γνάθους και σταθεροποιώντας τη μέγιστη θέση ανοίγματος.

β. Ενεργητική διάνοιξη. Η θέση του μέγιστου χρόνου ανοίγματος προς τα μέσα της μαγνητικής τομογραφίας εξέτασης οφείλει να είναι αυτή που έχει καταγραφεί κλινικά. Για να εξασφαλιστεί αυτό το μέτρο ηλεκτρονικό διαβήτη την απόσταση στην κεντρική γραμμή της ρινικής σπονδυλικής στήλης, καθώς τα γένια και οι ελέγξτε με το πρόγραμμα πριν από την εξέταση μαγνητικής τομογραφίας με ανοιχτό στόμα

Ο έλεγχος του ασθενούς έγινε με τον ίδιο μαγνητικό τομογράφο 1 5T (σύστημα GE Medical) σε εγκάρσιο, οριζόντιο και στεφανιαίο επίπεδο και με τις τεχνικές MERGE και T2 μέχρι τις κροταφογναθικές αρθρώσεις. Το εγκάρσιο και το στεφανιαίο επίπεδο χρησιμοποιήθηκαν για τον εντοπισμό των κροταφογναθικών αρθρώσεων, ενώ το οβελιαίο επίπεδο για την λειτουργία και την παθολογία αυτώ

Στο οβελιαίο επίπεδο λήφθηκαν τομές σε τρία σημεία της κάτω γνάθου με κλειστό στόμα (ουδέτερη θέση), με ανοιχτό στόμα (ενεργητική θέση) λέγοντας στον ασθενή να κρατήσει το στόμα ανοιχτό στη μέγιστη δυνατή περίπου θέση και σε ανοιχτό στόμα, επιτρέποντας στον ασθενή να δαγκώσει συγκεκριμένο πάχος αντικειμένου (παθητική θέση).

Από τις εικόνες που λήφθηκαν από τη σύνδεση του δίσκου και του κονδύλου με τις πρόσθιες αρθρώσεις των επιμέρους θέσεων αξιολογήθηκαν, η απόσταση του κονδύλου της άρθρωσης και η υφή του δίσκου για να εκτιμηθεί οποιαδήποτε ρήξη. Η εκτίμηση της θέσης του

The diagnosis in 16 out of 30 patients was bilateral anterior disc displacement with reduction and 14 contralateral anterior displacements with reduction.

The patients had a free medical history and were between the age of 25-64 y.o: 27 were women out of 30 patients and 3 men.

Downloads with the open mouth are:

a. The passive opening. Patients bite the plunger of a syringe at 60 ml, separate the jaws and stabilizing the maximum opening position.

b. The active opening. The position of maximum inward opening time of the MRI examination ought to be one that has been recorded clinically. To quarantee this measure electronic caliper the distance on the center line of the nasal spine as the beards and check with the program before MRI examination with open mouth.

Technique

The patient control was the same MRI scanner 1 5T (GE Medical system) in transverse, sagittal and coronal plane and the MERGE and T2 techniques up to the temporomandibular joints. The transverse and coronal plane were used to identify the temporomandibular joints, while the sagittal plane for the operation and their pathology.

In the sagittal plane sections were obtained at three points of the mandible with closed mouth (neutral position), with an open mouth (active position) telling the patient to hold the mouth open at maximum about possible position and in an open mouth, allowing the patient bite particular object thickness (passive position).

From the captured images by the disc connection and condyle with anterior joints of individual positions were evaluated, the distance of the condyle of the joint and the texture of disk to estimate any of this rupture. The estimation of the position of the condyle of the joint done by measuring the distance of the apex of the articular eminence from the center of the condyle with a fixed reference point on the apex of the articular eminence and overlaying these in a vertical axis system.

Measurements

The MRI software is measured and recorded in a data base for each patient the distance from the center of the condylar head to the apex of the articular eminence at close-mouth position.

Measure and record the distance from the center of the condylar head to the apex of the articular eminence fully opening the passive method.

Similarly measured and the recorded distance from the center of the condyle to the apex of the articular eminence at full-opening position by active method.

Record the anterior displacement of the disc in the closed position and the reduction or not in a full opening by active and passive method.

Πίνακας 1: Αποτελέσματα μετρήσεων / **Table 1:** Results of measurements[1]

Ract	Rpas	Lact	Lpas	Rd	Ld	Lepa-nafo-ra	Repa-na-fora	Yract	Yrpas	Black	Ylpas	Rp	Lp	PAIN	Close	Close
5,6	15	0,6	12,8	9,4	13,4	1	1	2	2	1	2	1	1	R	18,3	15,2
0,6	11,6	3,4	10,9	12,2	14,3	1	1	1	2	1	2	1	1	R	12	12,4
3	9,1	8,9	10,9	12,1	2	1	1	1	2	2	2	2	1	L	12,5	11,7
1,3	1,3	4,9	6,9	0	2	2	1	2	2	2	2	1	1	L	11,6	13,1
3,4	12,7	2,9	7,4	9,3	4,5	2	1	2	2	2	2	1	1	L	13,2	7,4
1,8	0,8	1,8	3,3	2,6	1,5	1	1	1	2	2	2	2	1	R	12,3	12,7
8,6	1,9	9,3	1,2	6,7	10,5	1	1	1	2	1	2	2	1	L	9,7	9,4
5,3	3,1	4,7	5,5	2,2	0,8	1	1	2	2	2	2	2	1	L	12,7	13
7,2	9,6	2,3	4,1	2,4	6,4	1	1	2	2	1	2	2	1	R	11,6	10,1
11,3	13,9	12,8	13,5	2,6	0,7	1	1	2	2	2	2	2	1	R	13,7	16,1
15	15,7	12,4	12,8	0,7	0,4	2	1	2	2	2	2	1	1	L	15,7	15,3
11,3	13,9	12,8	13,5	2,6	0,7	1	1	2	2	2	2	1	1	L	17	17,2
2,5	12,8	11,1	9,6	15,3	1,5	2	1	1	2	2	2	1	1	L	16,8	17
10,8	10,5	9,5	10,7	0,3	1,2	1	1	2	2	2	2	2	1	L	12,9	12,3
6,3	4,7	7	8,3	1,6	1,3	1	2	2	2	1	1	1	1	R	14,2	9,9
0,8	3,2	1,7	4,9	4	3,2	1	1	1	2	2	2	2	1	L	11,6	11,6
8,3	12,4	4,7	9,9	4,1	5,2	1	1	2	2	2	2	1	2	R	12,5	13,2
1,8	8,1	2,2	3,4	9,9	5,6	1	1	1	2	1	2	1	1	L	12,8	14,9
5,3	10	3,2	8,3	4,7	5,1	1	1	2	2	2	2	1	2	L	10,3	11
9,4	10,1	4,3	7,2	0,7	3,1	1	1	2	2	2	2	1	1	L	12,1	11,7
2,6	1,1	1,3	3	3,7	1,7	1	1	1	2	1	1	1	2	R	12,9	12,6
4,2	3,7	1,8	1,7	0,5	3,5	1	1	2	2	1	2	1	2	L	13,7	16,5
7,6	10,8	8,7	11,9	3,2	3,2	1	1	2	2	2	2	1	1	R	16,6	15,8
8,1	9,5	2,1	5,9	1,4	3,8	1	2	2	2	2	2	1	1	R	13,2	10,8
5,3	8,8	6	8	5,5	2	1	2	2	2	2	2	1	1	R	14	13,1
3,4	9,3	0,9	7,7	12,7	6,8	1	1	1	2	2	2	1	2	R	11,8	10,4
3,4	11,6	9,5	11,3	8,2	1,8	1	1	2	2	2	2	1	1	L	15,8	15,3
10	14	3	6	4	9	1	1	2	2	1	2	2	1	R	14,5	10,2
4	12	5	10	8	15	1	1	2	2	1	2	1	1	R	14,4	10,9
3	8	3	3	11	6	1	1	2	2	1	2	1	1	R+L	13,8	14,4

Διαφορές μεταξύ των μεθόδων act και pas για τη συνολική μετατόπιση του κόνδυλου του κλειστού διακένου (ως ποσοστό της απόστασης σε μια κλειστή θέση)/Differences between act and pas methods for the total displacement of the condyle of the gap close (as a percentage of the distance to a position close)

1. Μέθοδος Bland-Altman για τη σύγκριση των δύο μεθόδων και γραμμική παλινδρόμηση στην αριστερή θέση/ Method Bland-Altman for comparing the two methods and linear regression to the left position

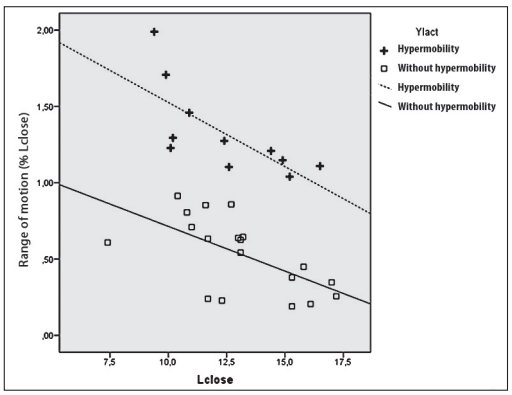

Διάγραμμα 1/Graph 1: Γραμμική παλινδρόμηση της μετατόπισης (% close) προς την απόσταση της κλειστής θέσης για περιπτώσεις με και χωρίς εξάρθρωση της ακρολοφίας (αριστερά)[1]/Linear regression of displacement (% close) to the distance of the close position for cases with and without subluxation the act process (left).[1]

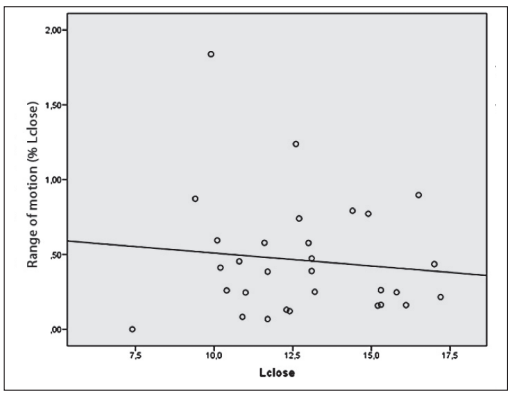

Διάγραμμα 2/Graph 2: Γραμμική παλινδρόμηση της μετατόπισης (% close) προς την απόσταση της θέσης lclose για όλες τις περιπτώσεις με τη μέθοδο lpas (αριστερά)[1]/Linear regression of displacement (% close) to the distance of lclose position for all the cases with the lpas method (left).[1]

2. Μέθοδος Bland-Altman για τη σύγκριση των δύο μεθόδων και γραμμική παλινδρόμηση στη σωστή θέση/ Method Bland-Altman for comparing the two methods and linear regression to the right place

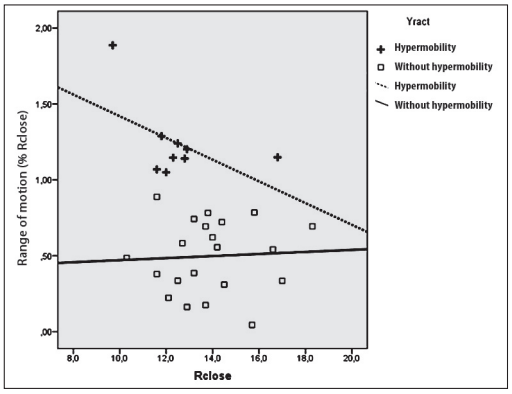

Διάγραμμα 3/Graph 3: Γραμμική παλινδρόμηση της μετατόπισης (% κοντά) προς την απόσταση της θέσης κοντά σε όλες τις περιπτώσεις της διαδικασίας πράξης (δεξιά)[1]/ Linear regression of displacement (% close) to the distance of the position close to all the cases the act process (right).[1]

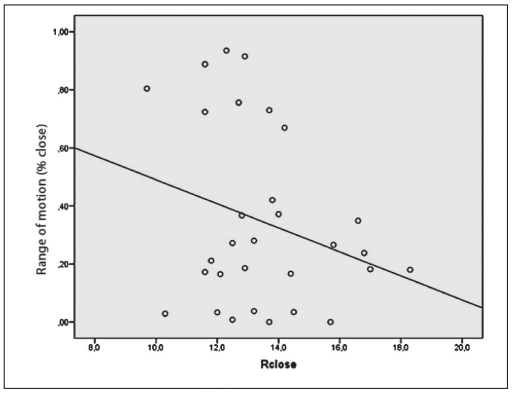

Διάγραμμα 4/Graph 4: Γραμμική παλινδρόμηση της μετατόπισης (% κοντά) προς την απόσταση της θέσης κοντά σε όλες τις περιπτώσεις με τη διαδικασία pas (δεξιά)[1]/ Linear regression of displacement (% close) to the distance of the position close to all the cases with the pas process (right).[1]

κονδύλου της άρθρωσης έγινε με τη μέτρηση της απόστασης της κορυφής της αρθρικού φύματος από το κέντρο του κονδύλου με ένα σταθερό σημείο αναφοράς στην κορυφή της αρθρικού φύματος και την επικάλυψη αυτών σε ένα σύστημα κατακόρυφου άξονα.

Μετρήσεις

Με το λογισμικό του μαγνητικού τομογράφου μετράτε και καταγράφεται σε βάση δεδομένων για κάθε ασθενή

DISCUSSION

Our data underwent statistical analysis, which demonstrated that active and passive opening are two distinct techniques that provide access to various imaging findings. The most significant difference is that passive opening typically conceals subluxation and hypermobility while active opening typically increases the range of motion of the condyle.

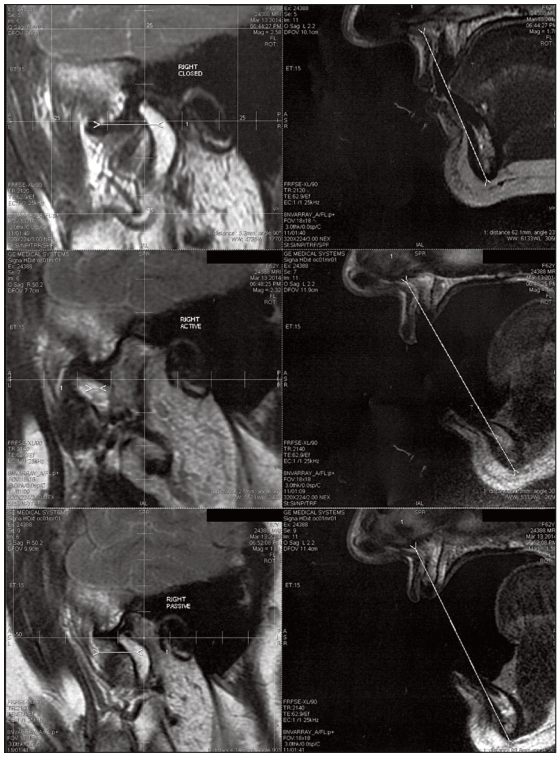

Εικ. 1/Fig. 1: We have the sagittal image of the MRI where in the left side of the (Figure 1) we measure the active and passive method of the right TMJ. In the active opening, we notice hypermobility of the TMJ, in the passive coverage. The arrows show the maximum opening. We measure the maximum opening from the nasal spine to the mental spine on the right side.[1]

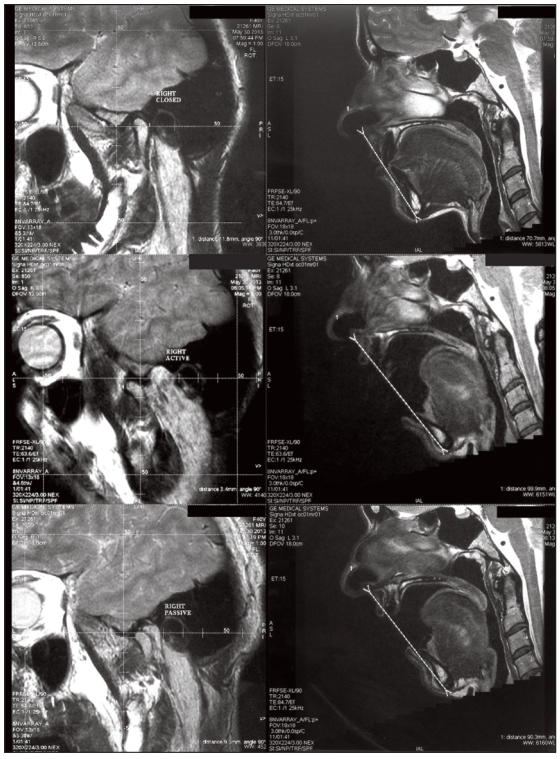

Εικ. 2/Fig. 2: An other's patient MRI where again, in the sagittal image of the left side of the (Figure 2) we measure the active and passive method of the right TMJ. In the active opening, we notice the TMJ's hypermobility and the passive coverage. The arrows show the maximum opening. We measure the maximum opening from the nasal spine to the mental spine on the right side.[1]

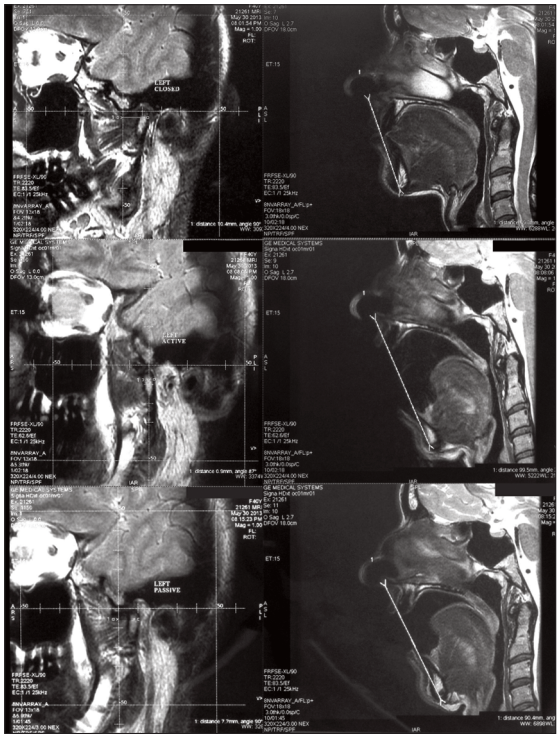

Εικ. 3/Fig. 3: In the sagittal image the active opening of the left TMJ is normal, in the passive the condyle doesn't occur below the apex of the articular eminence. The arrows show the maximum opening. We measure the maximum opening from the nasal spine to the mental spine on the right side.[1]

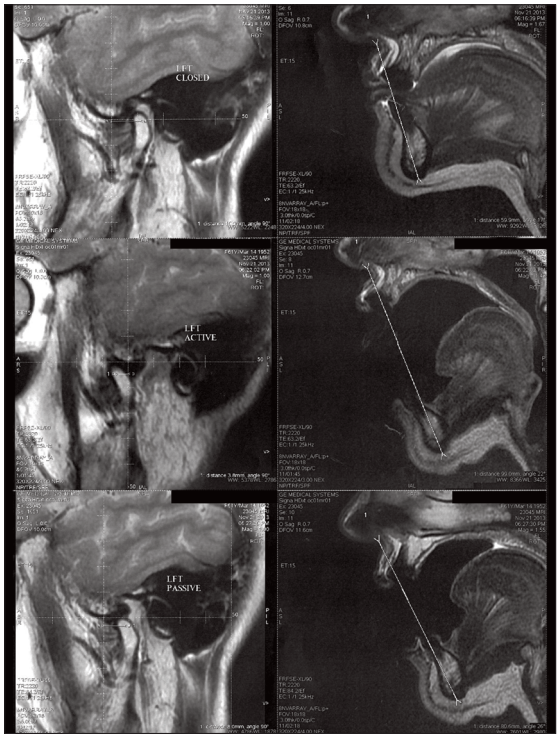

Εικ. 4/Fig. 4: A sagittal image where in the active opening is a hypermobility and the condyle is in front of the apex of the articular eminence, in the passive is below. The arrows show the maximum opening. We measure the maximum opening from the nasal spine to the mental spine on the right side.[1]

η απόσταση από το κέντρο του κονδύλου έως την κορυφή του αρθρικού φύματος σε κλειστή θέση.
Μετράτε και καταγράφεται η απόσταση από το κέντρο του κονδύλου έως την κορυφή του αρθρικού φύματος σε πλήρη διάνοιξη με την παθητική μέθοδο.
Ομοίως μετράτε και καταγράφεται η απόσταση από το κέντρο του κονδύλου έως την κορυφή του αρθρικού φύματος σε θέση πλήρους διάνοιξης με ενεργητική μέθοδο. Καταγράφεται η πρόσθια παρεκτόπιση του δίσκου σε κλειστή θέση και η επαναφορά ή όχι σε πλήρη διάνοιξη με ενεργητική και παθητική μέθοδο.

ΣΥΖΗΤΗΣΗ

Τα δεδομένα μας υποβλήθηκαν σε στατιστική ανάλυση, η οποία κατέδειξε ότι το ενεργητικό και το παθητικό άνοιγμα είναι δύο διαφορετικές τεχνικές που παρέχουν πρόσβαση σε διάφορα απεικονιστικά ευρήματα. Η πιο σημαντική διαφορά είναι ότι το παθητικό άνοιγμα συνήθως αποκρύπτει την εξάρθρωση και την υπερκινητικότητα, ενώ το ενεργητικό άνοιγμα συνήθως αυξάνει το εύρος κίνησης του κονδύλου.
Θεωρούμε ότι το εύρος κίνησης του κονδύλου και η μέτρηση της απόστασης από την κλειστή θέση έως το ευρύτερο άνοιγμα του στόματος αποτελούν ποσοτικα στοιχεία παθολογίας της άρθρωσης και θα πρέπει να παρέχονται από τους κλινικούς ιατρούς του ακτινολογικού εργαστηρίου σε μαθηματικές μονάδες χιλιοστών και ως ποσοστό της κλειστής θέσης.
Εάν η απόσταση από την κορυφή του αρθρικού φύματος έως το κέντρο του κονδύλου, σε θέση κλειστού στόματος είναι x, περιμένετε σε θέση πλήρους διάνοιξης, ο κόνδυλος να διανύσει τη διαδρομή x και η απόσταση μεταξύ των δύο σημείων να μηδενιστεί.
Εάν η απόσταση από την κορυφή του αρθρικού φύματος έως το κέντρο του κονδύλου, σε θέση πλήρους διάνοιξης είναι y < x και ο κόνδυλος κάτω από το αρθρικό φύμα, δεν πρόκειται για φυσιολογική μείωση, αλλά για συσσώρευση του υγρου του δίσκου, που παρεμβάλλεται στη διαδρομή του κονδύλου και εμποδίζει τη φυσιολογική τοποθέτηση κάτω από την κορυφή της κορυφής του αρθρικού φύματος.
Εάν η απόσταση από την κορυφή του αρθρικού φύματος έως το κέντρο του κονδύλου, σε θέση πλήρους διάνοιξης είναι z < x και ο κόνδυλος βρίσκεται μπροστά από την αρθρική φύμα, πρόκειται για υπερξάρθρημα και ο κόνδυλος διανύει απόσταση μεγαλύτερη από αυτή που καταμετράται σε θέση κλειστού στόματος. Πρόκειται για καταστάσεις υψηλού κινδύνου για την ακεραιότητα του δίσκου, ο οποίος μπορεί να υποστεί εκφύλιση λόγω παραμόρφωσης και αναδίπλωσης ή ρήξης των οπισθοδισκικών ιστών.
Φαίνεται ότι ο εκφυλισμός του δίσκου ξεκινά από την ουραία συναρμογή του δίσκου. Σε μια εργασία του Orhan K. (2006) (6) όπου μετρήθηκαν οι εντάσεις σή-

We think that the condyle's range of motion and the measurement of the distance from the closed position to the mouth's widest opening constitute quantified evidence of joint pathology and should be provided by radiological laboratory clinicians in terms of mathematical units of millimeters and as a percentage of the close position.
If the distance from the apex of the articular eminence to the center of the condylar head, in closed-mouth position is x, expect a full-opening position, the condyle to travel the route x and the distance between the two points to be zeroed.
If the distance from the apex of the articular eminence to the center of the condylar head, in a full opening position is y < x and the condyle below the articular eminence, not a normal reduction, but accumulation of the disc material, interposed in the path condyle and inhibits normal placement below the top of the the apex of the articular eminence.
If the distance from the apex of the articular eminence to the center of the condylar head, in a full opening position is z < x, and the condyle is located ahead of the articular eminence, it is subluxation and the condyle traveling a distance greater than that measured in a closed mouth position.
These high-risk situations for the disk integrity. It may undergo degeneration due to deformation and folding or rupture retrodiscal soft tissues. It seems that the degeneration of the disc starts from the tail assembly of the disc. In a work by Orhan K. (2006) (6) wherein the measured signal intensities (SI) of the posterior band and the front zone of structured disks it was shown that the signal intensity (SI) of the rear zones increases with the progress of internal disturbance and it was found to be higher than that of the anterior of the disc area. In this case, particularly important are early diagnosis and early intervention, to restore moisture and lubrication of the joint and to prevent morphological and functional irreversible damage of the disk.
The range of motion is evaluated more accurately with the active technique. Patients can open their mouths to a maximum opening without a predetermined interval. This assessment is underlined by the work of Takatsuka et al. (2005) (20), which states that the active aperture of TMJ can reproduce a more precise operation of TMJ a passive evaluation because of the potential role of the lateral pterygoid muscles in disorders of TMJ.
The study of Beer et al. (2004) (21) identifies the lack of established imaging criteria for diagnosis displaced disc with the technique of dynamic MRI.
The research showed us that subluxation can be a more common situation than we are aware and it often coexists with anterior displacement of the disc, eluding diagnosis even with MRI imaging due to the application of the technique with passive opening.

ματος (SI) της οπίσθιας ζώνης και της εμπρόσθιας ζώνης δομημένων δίσκων φάνηκε ότι η ένταση σήματος (SI) των οπίσθιων ζωνών αυξάνεται με την πρόοδο της εσωτερικής διαταραχής και βρέθηκε να είναι υψηλότερη από εκείνη της εμπρόσθιας περιοχής του δίσκου. Στην περίπτωση αυτή, ιδιαίτερα σημαντική είναι η έγκαιρη διάγνωση και η έγκαιρη παρέμβαση, για την αποκατάσταση της υγρασίας και της λίπανσης της άρθρωσης και την αποφυγή μορφολογικών και λειτουργικών μη αναστρέψιμων βλαβών του δίσκου.

Το εύρος της κίνησης αξιολογείται με μεγαλύτερη ακρίβεια με την ενεργητική τεχνική. Οι ασθενείς μπορούν να ανοίξουν το στόμα τους στο μέγιστο άνοιγμα χωρίς προκαθορισμένο χρονικό διάστημα. Αυτή η αξιολόγηση υπογραμμίζεται από την εργασία των Takatsuka και συν. (2005)(20), η οποία αναφέρει ότι η ενεργητική διάνοιξη της ΚΦΓΔ μπορεί να αναπαράγει με μεγαλύτερη ακρίβεια τη λειτουργία της ΚΓΔ μια παθητική αξιολόγηση λόγω του δυνητικού ρόλου των πλευρικών πτερυγοειδών μυών στις διαταραχές της ΚΦΓΔ.

Η μελέτη των Beer et al. (2004)(21) εντοπίζει την έλλειψη καθιερωμένων απεικονιστικών κριτηρίων για τη διάγνωση του μετατοπισμένου δίσκου με την τεχνική της δυναμικής μαγνητικής τομογραφίας.

Η έρευνα μας έδειξε ότι η εξάρθρωση μπορεί να είναι μια πιο συχνή κατάσταση από ό,τι γνωρίζουμε και συχνά συνυπάρχει με πρόσθια μετατόπιση του δίσκου, διαφεύγοντας της διάγνωσης ακόμη και με απεικόνιση με μαγνητική τομογραφία λόγω της εφαρμογής της τεχνικής με παθητικό άνοιγμα.

Το συμπέρασμα αυτό συμφωνεί με την άποψη των Chang και συν (2015)(22), οι οποίοι διερεύνησαν τη σχέση μεταξύ των κροταφογναθικών διαταραχών της κροταφογναθικής άρθρωσης (TMD) και του συνδρόμου υπερκινητικότητας των αρθρώσεων (JHS) και διαπίστωσαν σημαντική συσχέτιση μεταξύ των δύο. Οι ερευνητές καταλήγουν στο συμπέρασμα ότι οι ασθενείς με εσωτερική διαταραχή της άρθρωσης με μετατόπιση του δίσκου έχουν 6,7 φορές περισσότερες πιθανότητες να διαγνωστούν με το σύνδρομο της υπεξάρθρωσης σε σύγκριση με τους ασθενείς που εμφανίζουν εσωτερική διαταραχή της άρθρωσης χωρίς συμμετοχή του δίσκου, αλλά των οποίων η διάγνωση διαφέρει.

Η υπολίσθηση όπως καταγράφεται στη μελέτη μας είναι πιθανό να αφορά την άρθρωση στην οποία βρίσκεται ο πρόσθια μετατοπισμένος δίσκος (25% -36%) ή την αντίθετη άρθρωση (28% -40%). Λαμβάνοντας υπόψη ότι πιθανόν η εξάρθρωση να οδηγεί σε ρήξη του οπισθοστερνικού συνδέσμου και πρόσθια μετατόπιση του δίσκου με συμπτώματα πόνου και χαμηλότερο εύρος κίνησης του κονδύλου (Tomas et al., 2006)(23)μελετάμε αν η παθολογική θέση του δίσκου σε μια άρθρωση οδηγεί την ίδια ή την άλλη άρθρωση του ίδιου ασθενούς σε υπερκινητικότητα Η υπόθεση αυτή δεν επιβεβαιώθηκε ως στατιστικά σημαντική. Πιστεύουμε ότι αυτό

This conclusion agrees with the view of Chang et al. (2015) (22) who investigated the relationship between the temporomadibular disorders of the temporomandibular joint (TMD) and joint hypermobility syndrome (JHS) and found a significant association between both of them. The researchers conclude that patients with internal derangement with disc displacement are 6.7 times more likely to be diagnosed with the subluxation syndrome as compared to patients experiencing internal derangement of joint without disc involvement, but whose diagnosis differs.

The subluxation as is recorded in our study is likely to affect the joint in which lies the anterior displaced disc (25% -36%) or the contralateral joint (28% -40%). Considering likely subluxation leads to rupture of retrodiscal ligament and anterior displacement of the disc with pain symptoms and lower range of motion of the condyle (Tomas et al., 2006) (23) we study whether the pathological position of the disk at a joint leads the same or the other joint of the same patient to hypermobility This hypothesis was not confirmed as statistically significant. We believe that this is probably due to research restrictions,such as limited observation time points in our study. However, we recorded a strong tendency for subluxation when the active opening was used while this was systematically concealed in the passive opening.

CONCLUSIONS

The importance of moving the condylar head is an important issue in the diagnosis of temporomandibular joint dysfunction and should always be assessed in conjunction with the position of the disk structures and their morphology. The information should be given by the laboratories' clinicians in mathematical terms in mm (millimeters), applying always active opening, ensuring that the patient will implement in the cab of MRI drill presented clinically.

MRI imaging active opening is the only method that systematically reveals subluxation and is currently the method of choice to provide the necessary information as to the movement range of condyle and to study the morphology of the disc and retrodiscal tissues.

Using controlled clinical criteria to elucidate the imaging findings, the research results show that the presence of the pain associated to the condylar position is not owing to reduction, but to the pathological position of the disc and it is not associated to painat rest which might appear the same or the other joint.

Future research needs to be conducted to focus on the three-dimensional movements of the condyle in the TMJ, inorder to decelop a proactive method and kinematic sequence of the movement diagram of the condylar head.

πιθανόν να οφείλεται σε ερευνητικούς περιορισμούς, όπως τα περιορισμένα χρονικά σημεία παρατήρησης στη μελέτη μας. Ωστόσο,καταγράψαμε μια έντονη τάση για εξάρθρωση όταν χρησιμοποιήθηκε το ενεργητικό άνοιγμα ενώ αυτό αποκρύφθηκε συστηματικά στο παθητική διάνοιξη.

ΣΥΜΠΕΡΑΣΜΑΤΑ

Η σημασία της μετακίνησης του κεντρου του κονδύλου αποτελεί σημαντικό ζήτημα στη διάγνωση της δυσλειτουργίας της κροταφογναθικής άρθρωσης και πρέπει πάντα να αξιολογείται σε συνδυασμό με τη θέση των δομών του δίσκου και τη μορφολογία τους. Οι πληροφορίες θα πρέπει να δίνονται από τους κλινικούς ιατρούς των εργαστηρίων με μαθηματικούς όρους σε mm (χιλιοστά), εφαρμόζοντας πάντα ενεργητική διάνοιξη, εξασφαλίζοντας ότι ο ασθενής θα το εφαρμόσει στην καμπίνα της μαγνητικής τομογραφίας.

Η απεικόνιση με μαγνητική τομογραφία κατά την ενεργητική διάνοιξη είναι η μόνη μέθοδος που αποκαλύπτει συστηματικά την εξάρθρωση και αποτελεί σήμερα τη μέθοδο εκλογής για την παροχή των απαραίτητων πληροφοριών όσον αφορά το εύρος κίνησης του κονδύλου και τη μελέτη της μορφολογίας του δίσκου και των οπισθοδισχιων ιστών.

Χρησιμοποιώντας ελεγχόμενα κλινικά κριτήρια για τη διευκρίνιση των απεικονιστικών ευρημάτων, τα αποτελέσματα της έρευνας δείχνουν ότι η παρουσία του πόνου που σχετίζεται με τη θέση του κονδύλου δεν οφείλεται σε μείωση, αλλά στην παθολογική θέση του δίσκου και δεν σχετίζεται με τον πόνο σε ηρεμία που μπορεί να εμφανίζεται στην ίδια την άρθρωση.

Μελλοντικές έρευνες θα πρέπει να επικεντρωθούν στην τρισδιάστατη μετακίνηση του κονδύλου στο χώρο, προσπαθώντας να αποδώσουν με ενεργητική μέθοδο και κινηματικές ακολουθίες το διάγραμμα μετακίνησης του κονδύλου.

ΒΙΒΛΙΟΓΡΑΦΙΑ/REFERENCES

1. Papadeli Ch. Study of the temporomandibular disorders (TMD) using magnetic resonance imaging (MRI) with active and passive mouth opening,2017, Doctoral dissertation, AUTH, Thessaloniki
2. Aoyama S, Kino K, Amagasa T, et al. Clinical and Magnetic resonance imaging study of unilateral sideways disc displacements of Temporomandibular joint. J Med Dent Sci 2002; 49: 89-94.
3. Larheim TA, Westesson PL, Sano T. Temporomandibular Joint Disc Displacement. Comparison in asymptomatic volunteers and patients. Radiology 2001; 218: 428-432.
4. Kannan A, Sathasivasubramanian S. Comparative study of clinical and Magnetic resonance imaging diagnosis in patients with internal derangement of temporomandibular joint. J Indian Acad Oral Med Radiol 2011; 23: 569-575.
5. Benbelaid R, Fleiter B. Sensitivity and specificity of a new MRI method evaluating temporomandibula joint disc condyle relationship- in vivo study. Surg Radiol Anat 2006; 28: 71-75.
6. Manfredini D, Guarda-Nardini L. Agreement between Research Diagnostic Criteria for Temporomandibular Disorders and magnetic resonance diagnoses of temporomandibular disk displacement in a patient population. Int J Oral Maxillofac Surg 2008; 37: 612-616.
7. Orhan K, Nishiyama H, Tadashi S, Murakami S, Furukawa S. Comparison of altered signal intensity, position, and morphology of the TMJ disk in MR images corrected for variations in surface coil sensitivity. Oral Surg Oral Med Oral Pathol Oral Radiol Endod 2006; 101: 515-522.
8. Marguelles-Bonnet RE, Carpentier P, Yung JP, et al. Clinical diagnosis compared with findings of magnetic resonance imaging in 242 patients with internal derangement of the TMJ. J Orofac Pain 1995; 9: 244-253.
9. Orsini MG, Kuboki T, Terada S, Matsuka Y, Yamashita A, Clark GT. Diagnostic value of 4 criteria to interpret temporomandibular joint normal disk position on magnetic resonance images. Oral Surg Oral Med 1998; 86: 489-97
10. Manfredini D, Guarda-Nardini L, Winocur E, et al. Research diagnostic criteria for temporomandibular disorders: A systematic review of axis I epidemiologic findings. Oral Surg Oral Med Oral Pathol Oral Radiol Endod. 2011;112: 453-462
11. Barclay P, Hollender LG, Maravilla KR, Truelove EL. Comparison of clinical and magnetic resonance imaging diagnosis in patients with disk displacement in the temporomandibular joint.

Oral Surg Oral Med Oral Pathol Oral Radiol Endod 1999; 88: 37-43.
12. Usumez S, Oz F, Guray E. Comparison of clinical and magnetic resonance imaging diagnoses in patient with TMD history. J Oral Rehabil 2004; 31: 52-56.
13. Limchaichana N, Nilsson H, Ekberg EC, Nilner M, Petersson A. Clinical diagnoses and MRI findings in patients with TMD pain. J Oral Rehabil 2007; 34: 237-245.
14. Schmitter M, Kress B, Rammelsberg P. Temporomandibular joint pathosis in patients with myofascial pain: A comparative analysis of magnetic resonance imaging and a clinical examination based on a specific set of criteria. Oral Surg Oral Med Oral Pathol Oral Radiol Endod 2004; 97: 318-324.
15. Tasaki MM, Westesson PL, Isberg AM. Classification and prevalence of temporomandibular joint disc displacement in patients and symptom-free volunteers. Am J Orthod Dentofacial Orthop. 1996; 109: 249-262.
16. Helms CA, Kaplan P. Diagnostic imaging of the temporomandibular joint: Recommendations for use of the various techniques. AJR Am J Roentgenol. 1990; 154: 319-322.
17. Rammelsberg P, Pospiech PR, Jäger L, Duc JMP, Böhm AO, Gernet W. "Variability of disk position in asymptomatic volunteers and patients with internal derangements of the TMJ", Oral Surgery, Oral Medicine, Oral Pathology, Oral Radiology, and Endodontics, 1997; 83 (3) : 393-399.
18. LeResche L. Epidemiology of temporomandibular disorders: implications for the investigation of etiologic factors. Crit Rev Oral Biol Med. 1997; 8: 291-305.
19. Schiffman E. et al. Diagnostic Criteria for Temporomandibular Disorders (DC/TMD) for Clinical and Research Applications: Recommendations of the International RDC/TMD Consortium Network and Orofacial Pain Special Interest Group. Journal of Oral & Facial Pain and Headache 2014; 28: 6-27.
20. Takatsuka S, Yoshida K, Ueki K, et al. Disc and condyle translation in patients with temporomandibular disorder. Oral Surg Oral Med Oral Path 2005; 99: 614-621
21. Beer A, Kolk A, Neff A, et al. Cine MRI of the temporomandibular joint in comparison to static MRI and axiography [in German]. Rofo 2004; 176: 506-512.
22. Chang TH, Yuh DY, Wu YT, Cheng WC, Lin FG, Shieh YS, Fu E, Huang RY. The association between temporomandibular disorders and joint hypermobility syndrome: a nationwide population-based study. Clin Oral Investig 2015; 19(8): 2123-32.
23. Tomas X. Berenguer J, Quinto L, Nicolaou C, Mercader J-M, Castro V. MR Imaging of Temporomandibular Joint Dysfunction: A Pictorial Review RadioGraphics 2006; 26: 765-781.

Διεύθυνση επικοινωνίας:
Χρυσή Παπαδέλη
Πατριάρχου Ιωακείμ 26
546 35 Θεσσαλονίκη, Ελλάδα
Τηλ.: +30 6944165336
e-mail: chrysapapadeli@gmail.com

Adress:
Chrysi Papadeli
26, Patriarchou Ioakim
546 35 Thessaloniki, Greece
Tel: +30 6944165336
e-mail: chrysapapadeli@gmail.com